This is a digital copy of a book that was preserved for generations on library shelves before it was carefully scanned by Google as part of a project to make the world's books discoverable online.

It has survived long enough for the copyright to expire and the book to enter the public domain. A public domain book is one that was never subject to copyright or whose legal copyright term has expired. Whether a book is in the public domain may vary country to country. Public domain books are our gateways to the past, representing a wealth of history, culture and knowledge that's often difficult to discover.

Marks, notations and other marginalia present in the original volume will appear in this file - a reminder of this book's long journey from the publisher to a library and finally to you.

Usage guidelines

Google is proud to partner with libraries to digitize public domain materials and make them widely accessible. Public domain books belong to the public and we are merely their custodians. Nevertheless, this work is expensive, so in order to keep providing this resource, we have taken steps to prevent abuse by commercial parties, including placing technical restrictions on automated querying.

We also ask that you:

+ *Make non-commercial use of the files* We designed Google Book Search for use by individuals, and we request that you use these files for personal, non-commercial purposes.

+ *Refrain from automated querying* Do not send automated queries of any sort to Google's system: If you are conducting research on machine translation, optical character recognition or other areas where access to a large amount of text is helpful, please contact us. We encourage the use of public domain materials for these purposes and may be able to help.

+ *Maintain attribution* The Google "watermark" you see on each file is essential for informing people about this project and helping them find additional materials through Google Book Search. Please do not remove it.

+ *Keep it legal* Whatever your use, remember that you are responsible for ensuring that what you are doing is legal. Do not assume that just because we believe a book is in the public domain for users in the United States, that the work is also in the public domain for users in other countries. Whether a book is still in copyright varies from country to country, and we can't offer guidance on whether any specific use of any specific book is allowed. Please do not assume that a book's appearance in Google Book Search means it can be used in any manner anywhere in the world. Copyright infringement liability can be quite severe.

About Google Book Search

Google's mission is to organize the world's information and to make it universally accessible and useful. Google Book Search helps readers discover the world's books while helping authors and publishers reach new audiences. You can search through the full text of this book on the web at `http://books.google.com/`

Über dieses Buch

Dies ist ein digitales Exemplar eines Buches, das seit Generationen in den Regalen der Bibliotheken aufbewahrt wurde, bevor es von Google im Rahmen eines Projekts, mit dem die Bücher dieser Welt online verfügbar gemacht werden sollen, sorgfältig gescannt wurde.

Das Buch hat das Urheberrecht überdauert und kann nun öffentlich zugänglich gemacht werden. Ein öffentlich zugängliches Buch ist ein Buch, das niemals Urheberrechten unterlag oder bei dem die Schutzfrist des Urheberrechts abgelaufen ist. Ob ein Buch öffentlich zugänglich ist, kann von Land zu Land unterschiedlich sein. Öffentlich zugängliche Bücher sind unser Tor zur Vergangenheit und stellen ein geschichtliches, kulturelles und wissenschaftliches Vermögen dar, das häufig nur schwierig zu entdecken ist.

Gebrauchsspuren, Anmerkungen und andere Randbemerkungen, die im Originalband enthalten sind, finden sich auch in dieser Datei – eine Erinnerung an die lange Reise, die das Buch vom Verleger zu einer Bibliothek und weiter zu Ihnen hinter sich gebracht hat.

Nutzungsrichtlinien

Google ist stolz, mit Bibliotheken in partnerschaftlicher Zusammenarbeit öffentlich zugängliches Material zu digitalisieren und einer breiten Masse zugänglich zu machen. Öffentlich zugängliche Bücher gehören der Öffentlichkeit, und wir sind nur ihre Hüter. Nichtsdestotrotz ist diese Arbeit kostspielig. Um diese Ressource weiterhin zur Verfügung stellen zu können, haben wir Schritte unternommen, um den Missbrauch durch kommerzielle Parteien zu verhindern. Dazu gehören technische Einschränkungen für automatisierte Abfragen.

Wir bitten Sie um Einhaltung folgender Richtlinien:

+ *Nutzung der Dateien zu nichtkommerziellen Zwecken* Wir haben Google Buchsuche für Endanwender konzipiert und möchten, dass Sie diese Dateien nur für persönliche, nichtkommerzielle Zwecke verwenden.

+ *Keine automatisierten Abfragen* Senden Sie keine automatisierten Abfragen irgendwelcher Art an das Google-System. Wenn Sie Recherchen über maschinelle Übersetzung, optische Zeichenerkennung oder andere Bereiche durchführen, in denen der Zugang zu Text in großen Mengen nützlich ist, wenden Sie sich bitte an uns. Wir fördern die Nutzung des öffentlich zugänglichen Materials für diese Zwecke und können Ihnen unter Umständen helfen.

+ *Beibehaltung von Google-Markenelementen* Das "Wasserzeichen" von Google, das Sie in jeder Datei finden, ist wichtig zur Information über dieses Projekt und hilft den Anwendern weiteres Material über Google Buchsuche zu finden. Bitte entfernen Sie das Wasserzeichen nicht.

+ *Bewegen Sie sich innerhalb der Legalität* Unabhängig von Ihrem Verwendungszweck müssen Sie sich Ihrer Verantwortung bewusst sein, sicherzustellen, dass Ihre Nutzung legal ist. Gehen Sie nicht davon aus, dass ein Buch, das nach unserem Dafürhalten für Nutzer in den USA öffentlich zugänglich ist, auch für Nutzer in anderen Ländern öffentlich zugänglich ist. Ob ein Buch noch dem Urheberrecht unterliegt, ist von Land zu Land verschieden. Wir können keine Beratung leisten, ob eine bestimmte Nutzung eines bestimmten Buches gesetzlich zulässig ist. Gehen Sie nicht davon aus, dass das Erscheinen eines Buchs in Google Buchsuche bedeutet, dass es in jeder Form und überall auf der Welt verwendet werden kann. Eine Urheberrechtsverletzung kann schwerwiegende Folgen haben.

Über Google Buchsuche

Das Ziel von Google besteht darin, die weltweiten Informationen zu organisieren und allgemein nutzbar und zugänglich zu machen. Google Buchsuche hilft Lesern dabei, die Bücher dieser Welt zu entdecken, und unterstützt Autoren und Verleger dabei, neue Zielgruppen zu erreichen. Den gesamten Buchtext können Sie im Internet unter `http://books.google.com` durchsuchen.

LANE MEDICAL LIBRARY STANFORD
2 45 01723 4421

Dr. B. SONNENBURG.

PERITYPHLITIS.

EDUARD SONNENBURG

PATHOLOGIE UND THERAPIE DER PERITYPHLITIS (APPENDICITIS).

FÜNFTE AUFLAGE.

PATHOLOGIE UND THERAPIE

DER

PERITYPHLITIS

(APPENDICITIS)

BEARBEITET

VON

DR. EDUARD SONNENBURG

GEHEIMER MEDICINALRATH
PROFESSOR DER CHIRURGIE AN DER UNIVERSITÄT
DIRECTOR DER CHIRURG. ABTHEILUNG DES STÄDT. KRANKENHAUSES MOABIT
IN BERLIN

Fünfte umgearbeitete Auflage

Mit 36 Abbildungen

LEIPZIG
VERLAG VON F. C. W. VOGEL
1905

Ka

LANE LIBRARY

S69
1905

SEINEN FREUNDEN

ALBERT HOFFA UND ADOLF PASSOW.

Vorwort zur fünften Auflage.

Die Monographie der Perityphlitis ist für die fünfte Auflage einer ganz neuen Bearbeitung unterworfen worden. Zweierlei Gründe haben mich bewogen, diese Umgestaltung vorzunehmen. Zunächst das Anwachsen meiner eigenen Beobachtungen, die jetzt beim Abschluss des Werkes an 2000 Fälle, von denen Aufzeichnungen vorhanden sind, betragen, sodann aber besonders der Umstand, dass die Literatur auf diesem Gebiete in den letzten Jahren über alles Erwarten stark angewachsen ist. Es ist erklärlich, dass durch das Anwachsen der Literatur auch die Kenntnisse des Arztes in Hinsicht auf die Blinddarmentzündungen ganz andere und gründlichere geworden sind als vor Jahren. Sollte nun dieses mein Buch den heutigen Ansprüchen des Arztes genügen, so musste aus demselben manches wegfallen, was jetzt als Allgemeingut angesehen werden darf. Ebensowenig war es ferner angängig, die grosse Anzahl der Krankengeschichten, die in den früheren Auflagen einen bestimmten Zweck verfolgten und erfüllten, in gleicher Zahl und Ausdehnung beizubehalten. Denn jeder Arzt sieht heute so viele Fälle von Perityphlitis vor, während und nach der Operation, dass auch hier eine gewisse Summe von Kenntnissen vorausgesetzt werden kann. So interessant daher auch die Casuistik ist, so habe ich doch aus der grossen Anzahl der Beobachtungen nur einige charakteristische im Text mitgetheilt und glaube dadurch den Anforderungen, die man an ein derartiges Buch stellen kann, gerecht geworden zu sein. Ich habe geschwankt, ob ich in dieser neuen Auflage auf die Literatur über die Perityphlitis in ausgedehnterer Weise als bisher Rücksicht nehmen sollte. Erwägungen aller Art haben mich dahin geführt, dass ich es doch für unausführbar hielt, allen Ansprüchen in der Beziehung gerecht zu werden. Ich fürchtete mit Recht, dass dadurch das Buch einen Umfang erreichen würde, der es für den praktischen Arzt und den Studirenden ungeeignet machen würde. Ausserdem sind die Ansichten und Erfahrungen der anderen Schriftsteller den meinigen so verwandt, dass ich mich der Hoffnung hingeben konnte, dieselben würden

sich auch in meiner mehr subjektiven Darstellung, wiederspiegeln. So ist es denn gekommen, dass die Monographie ein subjektives Gepräge beibehalten hat, dabei an Umfang abgenommen, aber an Inhalt, denke ich, zugenommen hat.

Die gemeinsame Arbeit, die ich auf diesem Gebiete mit meinem Assistenten seit Jahren pflege, hat mich veranlasst, zwei von ihnen Kapitel des Buches bearbeiten zu lassen. Herr Dr. Hinz hat die Aetiologie, Herr Dr. Federmann den pathologisch-anatomischen Theil, beide in fleissiger und geschickter Weise ausgearbeitet. In der ersten Auflage 1894 war letzterer Teil von dem verstorbenen Dr. Finkelstein bearbeitet worden. Seine fleissige Darstellung hatte schon in den späteren Auflagen durch mich manche Aenderungen und Ueberarbeitung erfahren. Dieses Mal ist das Capitel durch Herrn Dr. Federmann vollständig umgearbeitet worden und erscheint in einem ganz neuen Gewande. Ausser den beiden genannten Herren haben aber auch die Herren Oberarzt Dr. Hermes, Dr. Mühsam und Andere mir bei der Ausarbeitung beigestanden und es mir besonders ermöglicht, dem Theile der Differentialdiagnose wichtige Ergänzungen zu geben. Ihnen allen sage ich fur die treue Mitarbeit meinen besten Dank. Die besonderen Arbeiten meiner Assistenten auf dem Gebiete der Blinddarmentzündungen sind ausführlich in dieser Auflage berücksichtigt worden und verweise ich in der Hinsicht auf den Text.

Das Entgegenkommen der Verlagshandlung F. C. W. Vogel, die diese Auflage, ebenso wie die früheren, in zuvorkommenster Weise ausgestattet hat, kann ich nur mit bestem Danke anerkennen.

Berlin, im Februar 1905.

Sonnenburg.

Vorwort zur ersten Auflage.

Der Wunsch, auch weitere ärztliche Kreise mit unseren Erfahrungen bei der Pathologie, Diagnose und Therapie der Appendicitis simplex und perforativa leichter bekannt zu machen, hat mich veranlasst, diese Arbeit als Monographie erscheinen zu lassen, da bekanntlich die Frage über die zweckmässigste Behandlung der Perityphlitis in allen ärztlichen Kreisen noch immer lebhaft discutirt wird. Ich gebe mich der Hoffnung hin, dass mit der Zeit die Grundsätze, die uns bei der Behandlung einer

so eigenartigen und in ihrem Verlaufe unberechenbaren Erkrankung geleitet haben, sich immer mehr und mehr bei den Aerzten einbürgern werden, zumal die Resultate einer consequent durchgeführten operativen Behandlung als ganz vorzügliche bezeichnet werden müssen.

Bei der Abfassung der Arbeit hat mich Herr Dr. Finkelstein, Assistent auf der chirurgischen Abtheilung, in dankenswerter Weise unterstützt, indem er in dem pathologisch-anatomischen Theile meine im Laufe der Jahre gemachten Beobachtungen verwerthete und durch eigene Untersuchungen vervollständigte. Auch hat Herr Dr. Sarfert, gleichfalls Assistent auf der Abtheilung, das Vorkommen und die Entzündungen des Wurmfortsatzes im Bruchsack auf meinen Wunsch in einem Nachtrage behandelt. Die Zeichnungen sind von Herrn Eyrich in bekannter Güte angefertigt worden.

Berlin, im März 1894.

Sonnenburg.

Verzeichnis der Abbildungen.

Fig. 1. Lage des Wurmfortsatzes zum Peritoneum.
„ 2. Appendicitis simplex chronica.
„ 3. desgl.
„ 4. Hydrops des proc. vermiformis.
„ 5. Empyem des Wurmfortsatzes.
„ 6. desgl,
„ 7. Appendicitis perforativa.
„ 8. desgl.
„ 9. desgl.
„ 10. desgl.
„ 11, 12, 13. Appendicitis gangraenosa.
„ 14. Verwachsungen des Appendix mit Coecum.
„ 15, 16, 17. Leukocytencurven.
„ 18. Appendicitis gangraenosa (Empyem).
„ 19. Empyem des Wurmfortsatzes.
„ 20. Leukocytencurve (Douglasabscess).
„ 21. Gangrenöser Wurmfortsatz.
„ 22. Wurmfortsatz auf Wirbelkörper fixirt.
„ 23. Leukocytencurve beim Durchbruch eines abgekapselten Abscesses in die Bauchhöhle.
„ 24. Leukocytencurve (Appendicitis und Pyaemie).
„ 25. Verwachsener Wurmfortsatz im Intervall entfernt.
„ 26. Empyem des Wurmfortsatzes im Intervall entfernt.
„ 27. Vollständig vom Coecum abgetrennter Wurmfortsatz.
„ 28. Invagination, Appendicitis vortäuschend.
„ 29. Gleichzeitige Erkrankung des Appendix und der Adnexorgane.
„ 30. Gangränöser Wurmfortsatz nach 24 Stunden entfernt.
„ 31. Anatomische Tafel, Schnitt bei Perityphlitisoperation.
„ 32, 33. Appendektomie.
„ 34. Eigenthümlich verwachsener Wurmfortsatz im freien Intervall entfernt.
„ 35. Wegen chron. Appendicitis resecirtes Darmstück.
„ 36. Bauch-Bandage.

Inhaltsverzeichniss.

Seite

Erster Theil . . . . . 1—20
Einleitung 3. — Geschichtliches 5. — Terminologie 8. — Typhlitis stercoralis 10. — Einteilung 13. — Behandlung 14. — Statistik 18.

Zweiter Theil. Aetiologie und Pathogenese . . . . . 21—43
Anatomische Vorbemerkungen 22. — Anatomische Praedispositionen zu Erkrankungen 25. — Kothsteine und Fremdkörper 30. — Deutung der Obliterationsvorgänge am Wurmfortsatz 33. — Umformung des Appendix in einen Blindsack 35. — Das adenoide Gewebe 35. Bedeutung der Bacterien 36. — Akute Infektionskrankheiten 38. Familiäre Disposition 39. — Unfall 40. — Appendicitis künstlich bei Thieren erzeugt 41. — Ursachen der Recidive 41.

Dritter Theil. Pathologische Anatomie . . . . . 45—97
Veränderungen am Wurmfortsatz selbst 47. — Betheiligung des Peritoneums 60. — Perityphlitis mit serös-fibrinöser Exsudation 64. — Circumscripte eitrige Peritonitis, perityphlitischer Abscess 68. — Localisation der Abscesse 70. — Subphrenischer Abscess 75. — Verlauf und Ausgang der Abscesse 77. — Fortschreitende Peritonitis 82. — Tuberkulose 89. — Appendicitis actinomycotica 91. — Wurmfortsatz und Coecum als Bruchinhalt 92. — Tumoren 96.

Vierter Theil. Symptome, Diagnose, Prognose . . . . . 99—200
Die Vorboten des acuten Anfalls 100. — Die acute Appendicitis 105. — Die Cardinalsymptome 106. — Der Schmerz 106. — Das Erbrechen 108. — Der Tumor 108. — Temperatur und Puls 113. — Die Leukocytose 115. — Veränderungen des Harns 120 — Allgemeine Symptome der acuten Appendicitis 120. — Weiterer Verlauf des acuten Anfalls 121. — Appendicitis bei Kindern 121. — Beispiele 123. — Complicationen im Verlauf der acuten Appendicitis 142. — Peritonitis 143. — Ileus 148. — Thrombosen Embolien 146. — Pleuritis Lungenabscesse 151. — Pylephlebitis 153. — Subphrenische Abscesse 155.— Magenblutungen 158. — Spontaner Durchbruch des Eiters 158. — Durchbruch des Eiters in die Harnblase 159. — Symptome der chronischen Appendicitis 161. — Differentialdiagnose 169. — Die Prognose 197.

Seite

Fünfter Theil. Die Therapie der Appendicitis . . . . . 201—251

Die Operation im akuten Anfall 202. — Die Operation in den ersten 48 Stunden 202. — Die Operation der circumscripten Peritonitis 213. — Operation bei multiplen Abscessen 218. — Operation bei subphrenischen Abscessen, Empyemen und Lungenaffectionen 219. — Die Operation im freien Intervall 220. — Darmresectionen bei Operationen im freien Intervall 233. — Behandlung einiger Folgezustände nach Operationen im acuten Anfall und freien Intervall 237. — Blutungen 237. — Adhaesionsileus 238. — Thrombosen und Embolien 241. — Fisteln 242. — Typhlitis 245. — Bauchbrüche 246. — Behandlung der Tuberkulose 248. — Die expectative Behandlung 249.

Sachregister 252

ERSTER THEIL.

Einleitung.

In dieser fünften Auflage meiner Monographie sind die Erfahrungen, die ich bei gegen 2000 von uns operierten Fällen in der Erkenntniss und Behandlung der Perityphlitis gesammelt habe, mitgetheilt worden. Es ist mein Bestreben gewesen, ein einheitliches Bild dieser Krankheit zu entwerfen, wie es sich mir an der Hand eines reichen Krankenmaterials im Verlaufe der Jahre gestaltet hat. Es enthält dieses Buch die Gesammterfahrungen, die auf einer grossen chirurgischen Abtheilung im Laufe von 14 Jahren gemacht wurden, es enthält den Wandel unserer Anschauungen in diesem Zeitraume und die Verbesserungen der operativen Technik, es bringt die Sicherheit der Indicationen für unser operatives Handeln.

Die Erforschung der Krankheiten der Blinddarmgegend ist in allen Ländern, besonders bei uns in Deutschland, so oft Gegenstand eingehender Veröffentlichungen geworden, dass die Literatur zu einer der mächtigsten angewachsen ist. Den Anstoss gab die unter Volkmann in Halle entstandene Arbeit von Charles Krafft aus Lausanne 1889. Wenngleich mir die trefflichen Arbeiten anderer Collegen durch fleissiges Studium bekannt sind, so bin ich trotzdem dem Princip treu geblieben, in dieser Arbeit vorwiegend meine eigenen persönlichen Erfahrungen niederzulegen und die Schilderung der Krankheit speciell nach den Befunden meines Krankenmaterials zu machen, befinde mich aber dabei in Hinsicht auf meine Schlüsse in bester Uebereinstimmung mit der Mehrzahl meiner verehrten Collegen.

In Folge der zahlreichen bei Operationen gemachten Befunde kennen wir heute die Perityphlitis als eine gewöhnlich langsam vor sich gehende, oft auf Jahre sich erstreckende, manchmal spontan heilende, in der grösseren Anzahl der Fälle aber fortschreitende Erkrankung des Wurmfortsatzes. Diese im Anfang auf das Organ beschränkte, später auf die Umgebung übergreifende Erkrankung ist oft charakterisirt durch acute Nachschübe, die schliesslich in einer Perforation oder Gangrän des Organs mit circumscripter oder fortschreitender Peritonitis bestehen, verbunden mit anderweitigen schweren Complicationen. Der erste Anfall deckt sich nicht mit dem Beginn der Erkrankung. Die Veränderungen im Appendix, die den Anfall auslösen, sind bereits das Resultat einer vorangegangenen chronischen Entzündung. Manchmal fehlen die acuten

Nachschübe, die chronische Appendicitis ist dann nur charakterisirt durch unbestimmte locale und allgemeine Symptome, Magenstörungen, Obstipation, Nervosität, Abmagerung u. dgl. m. Diese Form, die ich früher latente Appendicitis nannte, nenne ich jetzt nach dem Vorschlage Ewald's Appendicitis larvata. — So lässt das kleine und unscheinbare Organ, wenn erkrankt, seinem Träger zeitlebens oft keine Ruhe und tückisch, nach scheinbarer Heilung bereitet es wieder von neuem Gefahren. Die acute Appendicitis kann jedes Alter befallen. Mein jüngster Patient war zwei Jahre alt, der älteste über 70 Jahre. Am gefährlichsten gilt die Erkrankung im Kindesalter, weil die Vorboten hier leicht übersehen werden.

Es wird die Frage: sind nicht die Blinddarmentzündungen häufiger als früher, oft aufgeworfen, und bei der grossen Zunahme der allerorts stattfindenden Operationen wegen Appendicitis ist dieselbe wohl berechtigt.

Die Antwort auf diese Frage ist eine einfache: Es kommen nicht mehr Blinddarmentzündungen als früher vor, aber infolge der Fortschritte in der Diagnosenstellung werden dieselben viel rechtzeitiger als ehedem erkannt. Das gilt ganz besonders auch von der beginnenden schleichend verlaufenden Appendicitis, die bei den unsichereren Symptomen bald als Zeichen eines Magenleidens oder Darm- oder Leberleidens angesehen wurde. Bei den acuten Anfällen glaubte man, es mit Bauchfellentzündungen aus unbekannter Ursache zu thun zu haben, während heute durch frühzeitige Operation einer rechtzeitig erkannten perforativen Appendicitis auch die Bauchfellentzündung mit Erfolg bekämpft wird.

Villaret[1]) beweist durch eine absolut verlässliche Statistik die Richtigkeit der Ansicht, dass in den letzten Jahrzehnten bei scheinbarer Zunahme der Blinddarmentzündung die Leberkrankheiten, Magenkrankheiten und Bauchfellentzündungen abgenommen haben. Diese Statistik, an einem gleichartigen Material gewonnen, geben die amtlichen Berichte des Kriegsministerium über die Krankenbewegung in der Armee. Es erkrankten in der Armee:

im Berichtsjahre	bei einer Durchschnittskopfstärke von	an Blinddarmentzündung		an Leberleiden		an Bauchfellentzündung		an chronisch. Magenkatarrh, Magenkrampf, Magenblutung und Magengeschwür		an diesen vier Krankheiten (bezw. Krankheitsgruppen) zusammen in ‰ K[2])
		absolute Zahl	‰ K[2])	absolute Zahl	‰ K[2])	absolute Zahl	‰ K[2])	absolute Zahl	‰ K[2])	
1873/74	298876	156	0.52	85	0.28	123	0.41	1072	3.58	4.79
1885/86	383269	319	0.83	63	0.16	136	0.35	802	2.09	3.43
1900/01	528489	918	1.73	57	0 10	62	0.11	379	0.72	2.66

1) Deutsche Med. Wochenschrift 1904, No. 1.

2) K = der Durschschnittskopfstärke.

Wir haben also aus den 27 Jahren, die die bis jetzt veröffentlichte Armeestatistik umfaßt, das erste, das mittelste und das letzte Berichtsjahr genommen, also die Berichtsjahre 1873/74, 1885/86, 1900/1901. Hiernach haben von 1873/74 bis 1900/01 die Fälle von

Blinddarmentzündung	zugenommen um	70 %,
Leberleiden	abgenommen „	64,2 %,
Bauchfellentzündung	„ „	70,2 %,
chronischen Magenleiden	„ „	79,9 %.

Im Ganzen haben aber überhaupt diese vier Krankheiten oder Krankheitsgruppen, die 1873/74 zusammen einen Zugang von 4,79 auf das Tausend der Durchschnittskopfstärke brachten, im Jahre 1900/1901 nur noch einen solchen von zusammen 2,66 auf Tausend der Kopfstärke gehabt, d. h. sie haben alle zusammen auch abgenommen und zwar um 44,5 %.

Hiernach ist bewiesen, dass die scheinbare Zunahme der Appendicitis auf sichererer Diagnosenstellung beruht, mit der besseren Erkenntniss haben andere Krankheitsformen entsprechend der Zunahme abgenommen.

Geschichtliches.

Die richtige Erkenntniss der Perityphlitis als eines besonderen Krankheitsbildes ist eine Errungenschaft des vorigen Jahrhunderts. Allerdings waren Erkrankungen in der Gegend des Coecums schon den alten Aerzten bekannt. 105 p. Chr. hat Aretaeus bereits die erste Beschreibung eines hierhergehörenden Falles geliefert, und bei Celsus finden wir die Bemerkung, dass die Erkrankungen des Dickdarms sich meist an der von ihm Coecum genannten Stelle localisirten. Als im 18. Jahrhundert das Studium der Aetiologie der Erkrankungen begann, wurden von Morgagni und Boerhave Koth-Retention und -Verdickung als die Ursachen der Dickdarmentzündungen angeschuldigt. Da aber die Sectionen selten geübt wurden, so war eine pathologisch-anatomisch begründete Auffassung nicht möglich. Im Jahre 1759 veröffentlichte Mestivier in dem Journal de médecine et de chirurgie die erste Beobachtung über eine Appendicitis mit Perforation. Aber derartige Beobachtungen konnten gegen die allgemein angenommene Lehre einer Typhlitis stercoralis, wie sie damals schon als feststehend angesehen wurde und bis in die neueste Zeit hinein Vertheidiger gefunden hat, nicht aufkommen. Bemerkenswerth ist, dass 1827 Mélier über sechs Beobachtungen von Perforationen des Wurmfortsatzes berichtete und damals schrieb: „Man hat bis jetzt nicht genug Aufmerksamkeit dem Wurmfortsatze gewidmet und bei Sectionen nicht oft genug auf sein Verhalten geachtet. Wenn man eine sichere Diagnose zu stellen im Stande wäre, so würde man möglicher Weise die Kranken durch eine Operation von ihrem Uebel befreien können. Vielleicht wird man eines Tages zu diesem Resultate gelangen.“ Auch Louvier Villermay (1824), Housson u. A. hatten gleichfalls für viele

Fälle in dem Processus vermiformis die Ursache der Erkrankung richtig erkannt. Deutsche Forscher betheiligten sich frühzeitig an der Entwicklung der Lehre von der Perityphlitis. Puchelt[1]) in Heidelberg (1829) führte als Erster für den bestimmten Symptomencomplex den Namen Perityphlitis ein und gab dadurch Gelegenheit, die bisherigen Vorarbeiten über diese Krankheit unter der gemeinsamen Bezeichnung zu sammeln. Trotzdem sich Beobachtungen über Erkrankungen des Wurmfortsatzes mehrten, so waren es doch immer nur sporadische casuistische Mittheilungen. So kam es, dass die Lehre von Puchelt und von Dupuytren und dessen Schüler (1827) immer wieder die Stase der Fäcalmassen im Coecum als das primär entzündungserregende Moment nachzuweisen versuchten. Eine erneute (1835) Aufforderung von Louvier Villermay, doch neue Beobachtungen über Wurmfortsatzperforationen zu veröffentlichen, gab den Anlass, dass man auch in Deutschland dem Appendix seine Aufmerksamkeit zuwandte. Merling (1836) beschreibt schon eine am Eingange des Processus befindliche klappenförmige Falte, welche dem im Processus secernirten Schleim den Austritt gestattet, nicht aber den Fäces den Eintritt verwehrt. Wir haben hier also schon eine Beschreibung der Gerlach'schen Klappe. Er glaubt die Entzündungen des Coecums von denen des Wurmfortsatzes trennen zu müssen. Er stellt diese als in ihrem Verlaufe schwerer hin und theilt sie ihrer Aetiologie nach ein in solche, die durch Fremdkörper hervorgerufen seien, und andere, die ohne Fremdkörper, „gerade so wie in anderen Organen", spontan entstehen könnten.

Der erste Versuch einer auf pathologisch-anatomischer Basis beruhenden Eintheilung der Krankheitsgruppe stammt von Albers in Bonn (1838). Er unterscheidet die Typhlitis stercoralis mit serös-blutigem Exsudat und die Perityphlitis mit meist eitrigem Exsudat. Als Aetiologie der Perityphlitis, die er primär entstehen lässt, nimmt er Diätfehler oder eine Erkältung an. Der Eiter bricht häufig in den Processus vermiformis durch oder entleert sich in den Darm. Diese Eintheilung und Erklärung fand in die Lehrbücher der damaligen Zeit kritiklos Eingang und beherrschte für die nächsten Jahre die pathologisch-anatomischen Vorstellungen.

Von England her begann man, auf die Beobachtung Villermay's weiter bauend, sich gegen die Lehren Dupuytren's und Puchelt's zu wenden. Burne[2]) kam durch Sectionsbefunde zu der Ueberzeugung, dass sich oft sehr ausgedehnte ulceröse Entzündungen im Coecum finden, ohne dass sich ein pericoecaler Abscess bildet. Er meint ferner, dass in den meisten Fällen die Ursache der Perityphlitis in einer Entzündung des Wurmfortsatzes mit Ausgang in Ulceration und Perforation bestehe. Gleichfalls gegen die Schule Dupuytren's, hauptsächlich aber auch gegen die Lehre von Albers erhob 1839 Grisolle[3]) Widerspruch. Er giebt die Perforation des Processus vermiformis spontan oder durch Gangrän, auch durch Fremdkörper und verhärtete Fäces verursacht an, Pro-

1) Vgl. die geschichtliche Darstellung des Wesens und der Behandlung der Typhlitis und Perityphlitis von Berthold Groke, Dissertation. Greifswald 1895.

2) Medical chirurg. transactions. London 1837. Bd. 20 und 1839 Bd. 22.

3) Tumeurs phlegmoneuses des fosses iliaques. Arch. de. méd. 1839.

cesse, die theils in phlegmonösen, theils in gangränösen Abscessen endigen. Grisolle's Schriften sind ganz hervorragend wichtig, doch erst nach fünfzig Jahren sollten die wahren pathologischen Verhältnisse, die er schon kannte, Anerkennung erhalten. Rokitansky (1842) stützte durch pathologisch-anatomische Befunde diese Ansichten, ohne aber von der Typhlitis stercoralis zu lassen. Ganz hervorragend war die Arbeit des deutschen Arztes Volz (Karlsruhe 1846). Derselbe erörterte klar und deutlich die Ursache der Verschwärung und Perforation des Wurmfortsatzes, die durch Kothsteine bedingte Durchbohrung desselben sowie die dadurch entstehende häufig verkannte Ursache der Peritonitis, eine Abhandlung, die noch jetzt lesenswerth ist. Er war auch der Vorkämpfer der Opiumbehandlung in Deutschland, die bis dahin noch gar nicht oder kaum gewürdigt worden war. Bamberger[1]) legt Anfang der 50er Jahre in seinen zahlreichen klinischen Schriften über Behandlung der Perityphlitis die Anschauungen Rokitansky's zu Grunde, doch finden wir gerade bei ihm noch das Festhalten an einer eigentlichen Perityphlitis stercoralis, dem acuten und chronischen Schleimhautkatarrh, der sich entweder zertheilt oder zur ulcerösen Destruction der Mucosa mit folgender Perforation führt. Bossard[2]) zeigt die Seltenheit einer Perityphlitis sinistra an, die häufiger vorkommen müsste als die Perityphlitis dextra, da die Reizung durch Koprostase im absteigenden Colon weit häufiger auftrete und um so intensiver sei, als die Fäces hier bereits hart zu werden beginnen. Nachdem With (Kopenhagen 1879) hervorgehoben, dass Ulcerationen und Perforationen des Wurmfortsatzes in der überwiegenden Mehrzahl der Fälle die Entzündungen in der rechten Fossa iliaca verursachen, betont Matterstock (1880)[3]) die Seltenheit der primären Erkrankungen des Coecum. v. Volkmann meint, dass das, was man Typhlitis und Perityphlitis nennt, sehr seltene Fälle von tuberkulösen und Typhusgeschwüren abgerechnet, stets vom Wurmfortsatze ausgehe. Renvers sah nur zweimal isolirte Coecumerkrankungen. „Sieht man", sagt er, „von den ja öfter beobachteten carcinomatösen oder actinomycotischen Geschwulstbildungen ab, lässt man ausserdem die tuberkulösen oder typhösen Geschwüre ausser Acht, die sich ja mit Vorliebe im Blinddarm entwickeln, so kommen Geschwürsbildungen namentlich an der Hinterfläche des Coecums zur Beobachtung, die mit Kothstauungen wohl in Verbindung gebracht werden können. Zweimal habe ich ein solches Druckgeschwür im Coecum selbst beobachtet, einmal durch einen taubeneigrossen Kropolithen verursacht, der an einer Tasche des Coecums festgehalten wurde, ein anderes Mal bedingt durch einen im untersten Theil des Blinddarms liegenden Kothstein, der um einen walnussgrossen Gallenstein sich gebildet hatte." Der Amerikaner Reginald Fitz gab 1886 der Krankheit den neuen Namen „Appendicitis" mit der Begründung, dass der perityphlitische Abscess für gewöhnlich nichts anderes sei als eine abgekapselte Peritonitis appendiculären Ursprungs.

---

1) Handbuch der speciellen Pathologie und Therapie von Virchow. Bd. 6. 1. Hälfte. 1855.

2) Ueber die Verschwärung und Durchbohrung des Wurmfortsatzes. Zürich 1869

3) Gerhardt's Lehrbuch der Kinderkrankheiten. IV. 2. 1880.

Entsprechend der unsicheren Diagnose und der ungenügenden Erkenntniss der Krankheit war auch die Therapie der Perityphlitis bis zu Beginn der 80er Jahre ungenügend und meist rein exspectativ. Volz 1893 erwarb sich Verdienste für die Opiumtherapie. Abscesse in der Ileocoecalgegend wurden incidirt, meist durch Medianschnitt. Auch die Punction der Abscesse wurde hier und da geübt. Ausgedehnte Laparotomie bei Peritonitis empfahlen Anton Schmidt (Moskau), Lawson Tait (1881). Burchard (New York 1884) empfahl vor Entwicklung der Peritonitis den Proc. vermiformis zu entfernen. Krönlein suchte 1884 den perforirten Appendix auf und entfernte ihn. — Mahomed (London), Kümmell (Hamburg) entschlossen sich zur Entfernung des Appendix im freien Intervall.

Nachdem die grossartige Umwälzung innerhalb der Chirurgie stattgefunden hatte, die Beherrschung der Wundbehandlung Thatsache, die bisherige Scheu vor Verletzungen des Peritoneums beseitigt worden war, fingen die Chirurgen überall an, sich mit dem Studium der perityphlitischen Processe zu befassen, und dank der zielbewussten Mitarbeit der Chirurgen wurde die Krankheit in ihren verschiedenen Stadien richtig erkannt und bekämpft. Die Autopsie in vivo trat nun in ihre Rechte. Die entzündlichen Processe der Ileocoecalgegend wurden in ihrer Entstehung, ihrem Verlauf und Ausgange durch die chirurgischen Eingriffe richtig erkannt, und es wurde der Weg gezeigt, wie durch eine rechtzeitige operative Therapie die mannigfachen Gefahren der Erkrankung vermieden werden können. Diese Autopsie in vivo hat einen ganz anderen Werth als die postmortale Untersuchung, bei der häufig gerade die Vorgänge, welche ursprünglich zu einer Entzündung um den Wurmfortsatz Veranlassung gegeben haben, durch das, was während der tödtlich verlaufenen Krankheit hinzugekommen ist, völlig verwischt wurden. Am Lebenden ist durch den Blutgehalt und die Turgescenz der Gewebe das Bild der entzündlichen Veränderungen ein ganz anderes als an der Leiche, und diese konnten erst durch die bei solchen Operationen gewonnenen Präparate Aufschluss erhalten.

Terminologie.

Wir haben die Bezeichnung „Appendicitis“, bekanntlich von den Amerikanern (s. o.) eingeführt, trotz des griechisch-lateinischen Ursprungs als bequemen und bezeichnenden, ausserdem internationalen Ausdruck beibehalten. In Hinsicht auf die Bezeichnung Appendicitis erzählt Krafft (Revue médicale de la Suisse romande Nr. 12, December 1893) Folgendes: „Il y a cinq ans (Juillet 1888) je résumais un soir au prof. v. Volkmann les grandes lignes de ma dissertation sur la Périty phlite et je glissais ce mot nouveau alors, d'appendicite: Volkmann ressauta sur son fauteuil, Oh non, non, pas ce mot là: appendix est du latin, la terminaison ite est grecque, ça ne vas pas, il faut chercher autre chose. — Il escalada une petite échelle et descendit un

dictionnaire grec du plus haut rayon de sa bibliothèque. Prophysite n'est pas bien joli, c'est vrai, alors dites „pérityphlite appendiculaire“ et j'ajoutai pour définir mieux encore l'affection nouvelle, stercorale perforatrice.“

Das Wort Appendicitis widerstrebt allerdings jedem Sprachgefühl, und es ist erklärlich, dass eine Reihe von Vorschlägen betreffs Einführung einer besseren Bezeichnung gemacht worden sind. Nun heisst der Processus vermiformis in der neugriechischen Anatomie ἀπόφυσις. Apophysitis kann man schwerlich sagen, da es mehrere Apophysen in der anatomischen Nomenclatur giebt. So wäre nur der von Nothnagel gemachte Vorschlag zu acceptiren, statt Appendicitis den Namen Skolikoiditis einzuführen von σκωληκοειδὴς ἀπόφυσις. Diese Bezeichnung deckt vollständig den Begriff: Entzündung des wurmähnlichen scil. Fortsatzes. Die Griechen benutzen heute noch die Bezeichnung Perityphlitis und Skolikoiditis. Jedenfalls halte ich diese Bezeichnung, da sie sich an das Neugriechische anlehnt, für besser als die Bezeichnung Epityphlitis, welche von Küster in Marburg vorgeschlagen wurde. Um dieses Wort zu bilden, construirte derselbe eine neue anatomische Bezeichnung für Wurmfortsatz, nämlich das Wort Epityphlon: etwas, das dem Blinddarm aufsitzt. Der Wurmfortsatz ist aber nie in der Weise benannt worden und findet sich am allerseltensten gerade auf dem Coecum. Ebenso berechtigt wäre es, den Appendix „Perityphlon“ nennen zu wollen und unter Perityphlitis dasselbe zu verstehen, wie es unter Epityphlitis verstanden werden soll. Dr. Robert T. Morris stimmt auch völlig darin überein, dass das Wort Appendicitis greulich ist. Er hat seiner Zeit die Bezeichnung Ecphyaditis auf die Autorität Galen's hin vorgeschlagen, der das Wort Ecphyas gebrauchte, um den Processus vermiformis zu bezeichnen. Virchow schrieb mir auf eine dahingehende Anfrage im December 1900: „Appendicitis ist ein schlechtes Wort, da jeder geschulte Anatom dabei an eine Appendix epiploica und nicht an den Processus vermiformis denkt. Mir scheint die „Perityphlitis“ allen billigen Ansprüchen zu genügen.“

Andererseits wenden sich speciell auch amerikanische Chirurgen, z. B. Beck, gegen alle Versuche, der Appendicitis ihren guten Namen streitig zu machen. Beck meint, dass derartige Verbindungen lateinischer Wörter mit griechischen Endsilben z. B. in der anatomischen Nomenclatur häufiger vorkämen. Die damit verbundene Bedeutung sei schon so sehr in Fleisch und Blut übergegangen, dass diese Ausdrücke nicht mehr gut beseitigt werden könnten. Er sagt: „Mögen sich die Herren Sprachreiniger noch so sehr dagegen wehren, sie werden ihn doch schliesslich hinunterwürgen müssen. Es geht schliesslich wie beim Zwiebelschälen: man weint dabei

und isst sie doch. Die Bezeichnung Appendicitis stösst sozusagen die medicinischen Novizen mit der Nase auf die Pathogenese, und dadurch ist zugleich der Ernst der Situation gekennzeichnet, so dass die Bezeichnung allein von Wichtigkeit für ein Menschenleben sein kann. Verwenden wir also die Musse, welche uns die Berufspflicht übrig lässt, lieber zu Versuchen, den geheimnissvollen Schleier zu lüften, welcher immer noch um die Pathogenese und die Deutungsfähigkeit der Symptome im Initialstadium schwebt."

Nun ist noch zu bemerken, dass der Wurmfortsatz ausserdem noch fälschlicher Weise als „der Appendix" bezeichnet wird. Auch wir werden diesen Fehler begehen und können uns nur damit trösten, dass die Meisten so wie wir verfahren.

Typhlitis stercoralis.

Die noch vor 20 Jahren herrschende Anschauung, dass die Blinddarmentzündung ihren Sitz im Coecum selbst habe und durch den Reiz stagnirender Kotmassen in demselben hervorgerufen werde, sogenannte Typhlitis stercoralis, wurde bei der grossen Anzahl von Befunden bei den Autopsien in vivo als unrichtig erkannt. Wie wir schon betonten, handelt es sich bei der Blinddarmentzündung mit wenigen Ausnahmen um eine Entzündung des Wurmfortsatzes.

Sahli (1897) weist darauf hin, dass weder ein Anatom, noch ein Chirurg jemals den obturirenden Kotpfropf gesehen habe, dass der Darminhalt des Coecums noch weich sei und die Eindickung erst in den tieferen Teilen des Colons beginne, und dass während der sogenannten Stercoraltyphlitis eine palpable Koprostase an den übrigen Partien des Dickdarms, besonders an der Prädilectionsstelle, der Flexur, kaum jemals beobachtet worden ist. Warum sollten auch die Fälle von „Sigmoiditis" (Mayor) ein seltenes Vorkommniss bei Koprostase, so ungleich viel seltener als die angeblich so häufige Typhlitis stercoralis sein?

Es dürfte sehr schwierig sein, anatomische Gründe für die Stercoraltyphlitis beizubringen, weil die Fälle meist gutartig verlaufen. Diejenigen Fälle, wo bei letal verlaufenden Perityphlitiden das Coecum und nicht der Wurmfortsatz perforirt gefunden wurde, sind nicht ohne Weiteres beweisend. Oft war aus den Sectionsbefunden zu ersehen, dass die Perforation des Coecums von aussen nach innen, durch die Perforation eines anderweitig entstandenen perityphlitischen Abscesses in den Darm hinein, hervorgerufen war. Die ganz seltenen Vorkommnisse von wirklich primärer Perforation des Coecums beziehen sich ganz ausschliesslich auf Fälle von Darmstenosen. Sahli betont weiter: „Falls die eigentliche

Typhlitis stercoralis überhaupt vorkommt (schliesslich kann ja Alles unter der Sonne ausnahmsweise einmal vorkommen), so spielt sie praktisch als ganz seltene Ausnahme nicht jene wichtige Rolle, wie sie ihr von manchen Autoren entgegen allen operativen Befunden noch zugeschrieben wird. Diese operativen Befunde ergeben mit solcher nahezu völligen Constanz immer wieder Appendicitiden als primäre Ursache der Perityphlitis, dass der Praktiker im Interesse seiner Patienten wirklich nichts Besseres thun kann, als den Namen Typhlitis stercoralis möglichst bald zu vergessen. Es werden dann die therapeutischen Fehler immer seltener werden."

Talamon (1892) giebt eine Entzündung der Coecalwand und eine gewisse Kothstauung zu; beide aber sind secundär: die Entzündung ist vom Appendix auf das umgebende Peritoneum und das benachbarte Coecum fortgepflanzt, die Stagnation ist eine Folge der entzündlichen Parese der Darmwand. Curschmann hat auf dem XIII. Congress für innere Medicin in ganz ähnlicher Weise sich ausgesprochen. Strümpell (1899) steht ebenfalls auf dem Standpunkt, dass eine einfache Typhlitis anatomisch noch niemals nachgewiesen ist. Auch Nothnagel kommt zu dem Endresultat, dass die Möglichkeit einer einfachen Stercoraltyphlitis als Ursache der Perityphlitis nicht durchaus in Abrede gestellt werden soll, dass sie aber thatsächlich mindestens ausserordentlich selten ist. Die Annahme der primären ursächlichen Typhlitis stercoralis beruhe auf Speculationen, auf Schlüssen, die aus vieldeutigen klinischen Symptomen gezogen werden. Die primäre Appendicitis dagegen ist durch die Thatsachen constatirt.

Danach sind allerdings die in der Literatur vorhandenen Mittheilungen der Perforation des Coecums durch Geschwüre, Durchbohrungen von Fremdkörpern u. dgl. m. mit Vorsicht zu beurtheilen. Unter 100 tödtlich verlaufenen Perityphlitisfällen aus dem Münchener Pathologischen Institut[1]) hatten 91 Proc. ihren Ursprung im Wurmfortsatz, während die übrigen 9 Folge von primärer Perforation des Coecums waren. Langhals[2]) fand bei 112 Obductionen 83 Perforationen des Appendix, 12 Perforationen des Coecums, Renvers bei 586 Autopsien 497 Perforationen des Appendix, bei 218 Obductionen 13 Perforationen des Coecums. Bei all diesen Erkrankungen des Coecums spielen die Tuberculose und die Syphilis die Hauptrolle. Sie haben also nichts mit den eigentlichen entzündlichen Processen zu thun. Die Fälle von Meusser[3]), Schlafke[4]), in denen ausgedehnte Adhäsionsstränge am Coecum bei

1) Münch. med. Wschr. No. 7 u. 8.
2) Diss. 1888.
3) Grenzgeb. Bd. 2. 1894.
4) M. M. W. 1895.

Freisein des Appendix für eine primäre Erkrankung desselben angesehen wurden, sprechen ebenso wenig für eine primäre Typhlitis; denn Jeder, der oft Gelegenheit hat, Appendicitiden zu operiren, wird wissen, dass gerade Verwachsungen des Coecums mit dem parietalen Blatte ungemein häufig infolge der Adhäsivperitonitis angetroffen werden, und dass diese Verwachsungen fehlen können in der Umgebung des Appendix. Entfernt man aber in solchen Fällen den Appendix, so ergiebt die Untersuchung desselben eine Erkrankung chronischer Art, Katarrh oder Empyem. In den beiden Fällen von Meusser und Schlafke ist der Appendix aber gar nicht entfernt worden, sonst wäre ebenso auch hier der Zusammenhang der am Coecum befindlichen Adhäsionen mit der Erkrankung des Appendix klar gewesen.

Es ist daher ein stricter Beweis des Vorkommens einer einfachen acuten Typhlitis bisher selten erbracht worden, und wenn auch neuerdings in den Fällen von Jordan [1]) und Sick sichere Beobachtungen einer primären acuten Typhlitis durch eine genaue makroskopische und mikroskopische Untersuchung der Coecalwand erbracht sind, so sind diese Fälle natürlich nur als seltene Ausnahmen zu betrachten. Bei der vollständigen Identität der Krankheitsbilder ist auch in solchen Fällen die Differentialdiagnose der typhlitischen und appendicitischen Form der Perityphlitis nicht zu stellen, so dass die Kenntniss einer derartigen acuten Typhlitis vorwiegend theoretisches, wissenschaftliches Interesse hat.

Nun spricht für die Seltenheit der Typhlitis für mich der Umstand, dass ich bei fast 2000 Autopsien in vivo Verhältnisse, die sich als Typhlitis deuten lassen, nie angetroffen habe. Nur an einem einzigen Falle fand ich eine Entzündung der Darmwand des Coecums vor, und zwar nur eines Teiles derselben bei sonst freiem und gesundem Wurmfortsatz. Aber auch hier hat die Deutung gewisse Schwierigkeiten.

Fräulein P., 22 Jahre alt, Schneiderin. Aufgenommen 22. Febr. 1895 (Krankenhaus Moabit). Geheilt entlassen 12. April 1895.

Patientin will nicht plötzlich, sondern allmählich mit Schmerzen in der rechten Unterbauchgegend erkrankt sein. Sie ist mehrere Tage mit Schmerzen umhergegangen, seit zwei Tagen aber wegen zunehmender Heftigkeit der Schmerzen bettlägerig. Sie hat weder Erbrechen noch Fieber gehabt. Früher nie Blinddarmentzündung. Ist auch nicht unterleibskrank gewesen. Die Menses regelmässig. In den letzten Tagen Verstopfung.

Status praesens: Gracil gebautes, mässig gut genährtes junges Mädchen, kein Fieber. Puls kräftig, regelmässig. Lungen, Herz nichts Besonderes. Abdomen überall druckempfindlich, besonders stark in der Magengrube und der Ileocoecalgegend. An letzterer fühlt man eine deut-

1) Arch. f. klin. Chir. Bd. 69.

liche diffuse Resistenz von unbestimmten Grenzen. Geringe Dämpfung daselbst, Abdomen nicht aufgetrieben.

Operation am 28. Februar. Aethernarkose. Schnitt über der rechten Darmbeinschaufel. Nach Durchtrennung der Bauchmuskeln zeigt sich das präperitoneale Fettgewebe sowie das Peritoneum sulzig durchtränkt und verfärbt. Stumpfes Abpräpariren des verdickten Peritoneums. Dasselbe reisst an der unteren Seite ein, und es zeigt sich der Dickdarm (Coecum). Nach Einschneiden des Peritoneums findet man nun, dass ein Theil der Darmwand ganz umgrenzt, vorgestülpt, mit dem Peritoneum verwachsen ist. Im Uebrigen zeigt sich der Darm (das Coecum) normal, so dass man den Eindruck eines chronisch entzündeten Darmwandbruchs hat. Der Processus vermiformis wird aufgesucht, frei beweglich, normal, kurz unterhalb des Coecums vorgefunden. Der über fünfmarkstückgrosse, mit dem Peritoneum verwachsene Darmwandtheil ist nach Ablösung der Schwarten hoch geröthet, leicht blutend, setzt sich scharf ab vom gesunden Gewebe. Da Verdacht auf Tuberkulose oder Neubildung bestand, wird ein keilförmiges Stück aus der Darmwand bis in das Darminnere excidirt. Dabei gelangt der Finger in ein ganz normal sich anfühlendes Darmlumen mit völlig gesunder Schleimhaut. Der Defect wird durch Nähte geschlossen. Tamponade, Verschluss der Wunde. Reactionsloser Verlauf. Patientin wird im April völlig beschwerdefrei geheilt entlassen. Auch später gesund und beschwerdefrei geblieben.

Die mikroskopische Untersuchung des excidirten Stückes ergiebt: Gleichmässige zellige Infiltration der Serosa, Muscularis, Mucosa. Keine für Carcinom oder Lues oder Tuberkulose sprechenden Befunde.

Die Deutung einer derartigen circumscripten Typhlitis ist schwierig. Viel Wahrscheinlichkeit hat unter anderen die Annahme, dass es sich hier schliesslich um einen chronisch eingeklemmten Darmwandbruch gehandelt hat. Da der Recessus ileocoecalis wohl niemals derartig entwickelt ist, dass das Eindringen eines Darmtheils in denselben möglich wäre, so sind als pericoecale Hernien nur die Hernia ileoappendicularis und die Hernia retrocoecalis in Betracht zu ziehen.

Einteilung.

In der Erkenntnis, daß die Veränderungen im Wurmfortsatz sich langsam und in Etappen vollziehen und dadurch charakterisirt sind, dass von Zeit zu Zeit durch frische Infection hervorgerufene acute Exacerbationen auftreten, die dann in Form von mehr oder minder schweren Anfällen ein charakteristisches Merkmal der Krankheit bilden, unterscheiden wir klinisch bei der Appendicitis die chronische Form und den acuten Anfall.

Es erscheint aus praktischen Gründen, vor allem aber aus theoretisch-wissenschaftlichen Erwägungen als zweckmässig, verschiedene Formen der acuten Appenciditis zu unterscheiden. Jede acute Appendicitis ist in

ihrer Wirkung das Resultat sowohl der besonderen Affection des Wurmfortsatzes, wie der verschiedenartigen Beteiligung des Peritoneums. Beides sind nur der wechselnde Ausdruck der verschiedenen Intensität der Infection. Da es mit unseren heutigen Hilfsmitteln nicht möglich ist, den Grad der Infectionsintensität mit einiger Genauigkeit zu bestimmen, so bleibt als einzige Grundlage für eine rationelle Einteilung der verschiedenen Formen das pathologisch-anatomische Verhalten des Appendix und des Peritoneums. Wir unterscheiden deshalb folgende drei Hauptgruppen von acuten Entzündungen des Wurmfortsatzes und Peritoneums:

1. Appendicitis simplex ohne Beteiligung des Peritoneums oder mit serös-fibrinöser Exsudation. Die Entzündung des Wurmfortsatzes ist eine catarrhalische, auf die Wand beschränkte, ohne zur Perforation oder Gangrän zu führen;
2. Appendicitis perforativa meist mit circumscripter eitriger Peritonitis. Die Perforation des Appendix führt zur Ausbildung eines Abscesses um den Wurmfortsatz. Es ist die am häufigsten beobachtete classische Form der Perityphlitis. Eine Perforation des Appendix kann aber auch zu einer fortschreitenden Peritonitis führen.
3. Appendicitis gangraenosa meist mit fortschreitender Peritonitis. Die teilweise oder vollständige acute Gangrän des Appendix führt zu einer rasch fortschreitenden diffus-jauchig-eitrigen oder septischen Peritonitis. Eine Appendicitis gangraenosa kann jedoch, wenn auch seltener, eine circumscripte Peritonitis im Gefolge haben.

In diesen vorstehenden drei Gruppen stellen wir Typen der Affection des Wurmfortsatzes und der Beteiligung des Bauchfelles dar, wie sie combinirt am allerhäufigsten zur Beobachtung kommen. Wir legen dabei den Hauptwert auf die Beteiligung des Peritoneums, da erst diese in der Art ihrer Begrenzung der Erkrankung ihr eigentliches Gepräge giebt.

Obige drei Gruppen dürfen als reine Typen gelten, die die mannigfachsten Übergänge je nach der Intensität der in Betracht kommenden Infection darbieten können. In der Wirklichkeit beobachten wir diese reinen Typen selten, Übergänge sind das Gewöhnliche.

Am Schlusse haben wir noch zwei Formen nachzutragen, die stets von Anfang an chronisch verlaufen, die Appendicitis tuberculosa und actinomycotica. Beide haben ausschliesslich chronischen Verlauf, acute Nachschübe sind selten.

Behandlung.

Jeder Wurmfortsatz, der auch nur ein einziges Mal von einer echten Entzündung befallen worden ist, muss für seinen Träger als gefährlich bezeichnet werden. Die Chirurgen aller Länder sind überzeugt, dass ein

operativer Eingriff gerechtfertigt ist, sobald der Appendix erkrankt ist. Man ist ebenso darüber einig, dass die Entfernung des erkrankten Wurmfortsatzes zwischen den Anfällen das zweckmässigste sei. Nur darin gehen die Ansichten auseinander, wie man sich bei den acuten Anfällen als Chirurg zu verhalten hat.

Es ist nicht allein die Beobachtung, dass eine grosse Anzahl acuter Anfälle ohne chirurgischen Eingriff ausheilen, welche viele Chirurgen veranlassen, sich auch abwartend im Anfall zu verhalten, sondern auch die geringere Gefahr des Eingriffes im freien Intervall als im Anfall selbst. An unserem Krankenhause haben wir im Laufe von beinahe 15 Jahren die Behandlung der Appendicitis manchen Aenderungen unterwerfen müssen, der Art des Krankenmaterials, welches uns zur Behandlung überwiesen war, entsprechend.

Es wird sich zunächst darum handeln, ob man im Stande ist, gleich bei Beginn eines Anfalls in den ersten 24 Stunden sich über die Bedeutung der klinischen Symptome und über die vorliegenden pathologischen Veränderungen nicht allein des Appendix, sondern auch des Bauchfells klar zu sein. Das ist die wichtige Frage, über die heute noch die Diskussion sich erstreckt. Hier giebt es die Radikalen, welche jeden Fall acuter Appendicitis schon so früh als möglich in den ersten 24 Stunden womöglich, operativ behandeln wollen, und die Opportunisten, welche eine Operation während des Anfalls eingeschränkt wissen wollen. Die ersteren betonen, dass man nur selten beim Beginn entscheiden kann, ob der Fall schwer oder leicht verlaufen wird, dass man überall in der Chirurgie das Bestreben habe, einen beschränkten Infectionsherd so früh wie möglich zu beseitigen, ehe es zu einer allgemeinen Infection kommt. Das Abwarten mit dem Messer in der Hand habe nur den Nachtheil, dass schliesslich der betreffende Fall unter ungünstigeren Bedingungen zur Operation komme. Die andere Gruppe der Chirurgen bestreitet die Gefahr jeden Anfalls. Bei richtiger Beobachtung würde auch ein später ausgeführter Eingriff noch rechtzeitig genug sein. Es sei nicht richtig, die Todesfälle nach ganz frühen Operationen der bereits bestehenden Allgemeininfection zur Last zu legen, oft trage die Operation Schuld an dem unglücklichen Ausgang. Vor allem ergebe aber die Statistik günstige Ergebnisse für die exspectative Behandlung.

Unter den Statistiken, die den Beweis dafür erbringen sollen, sind hervorzuheben die Berichte der Armee.

Armeesanitätsbericht 1900/01.

An Blinddarmentzündung im Ganzen behandelt 921 Fälle, 22 gest.

Davon nicht operirt	866	„	18	„
„ operirt	55	„	6	„

Die Todesfälle betreffen sämtlich diffuse eitrige Peritonitis. Von sämtlichen Fällen blieben 695 diensttauglich, 204 ging als dienstuntauglich ab.

Diese Tabelle erbringt in der That den Beweis, dass, was auch jedem praktischen Arzt bekannt ist, eine ganze Reihe von Anfällen anstandslos ohne Operation ausheilen. Wir wissen das ebenso als Chirurgen; denn bei denjenigen Kranken, bei denen wir den Appendix im freien Intervall wegnehmen, sind stets eine Reihe acuter Anfälle, die überstanden wurden, vorangegangen. Ich habe früher vor allem bei Anfällen mit circumscripter Peritonitis sofort zum Messer gegriffen und in dem Festvortrage bei der 25. Wiederkehr des Chirurgencongresses noch den Standpunkt vertreten, dass, sobald die klinischen Symptome einer Appendicitis purulenta circumscripta diagnosticirt seien, auch die Indication zur Operation gegeben ist, und zwar sollte man sich dabei nicht mit der einfachen Eröffnung des Abscesses begnügen, sondern auch zugleich den Appendix entfernen. Schon damals betonte ich, dass die Gefahr einer Infection bisher intakter Theile der Peritonealhöhle beim Aufsuchen des Abscesses und Processus vermiformis bei sachgemässer Freilegung der entzündeten Theile ausgeschlossen sei. Heutzutage operire ich diese Fälle nicht mehr ohne Weiteres, sondern nur dann, wenn die Resorption des Exsudates nicht nach Wunsch erfolgt, eine Vergrösserung des Abscesses eintritt, und die klinischen Symptome die Entleerung des Eiters gebieten.

Nun musste sich insofern in den letzten Jahren eine Wandlung vollziehen, als wir Chirurgen viel früher als einst, nämlich gleich nach dem Beginne die acute Appendicitis in Behandlung bekommen. Wenn ich 1896 bei den sogenannten Frühoperationen es vorwiegend mit derartigen circumscripten Abscessen zu thun hatte, und wir damals noch nicht Fälle in den ersten 24 oder 48 Stunden zu operiren bekamen, so bekommen wir alle jetzt den acuten Anfall, sobald er ausbricht, auch zur chirurgischen Behandlung. Die schweren Formen, bei denen die Perityphlitis zunächst diffus einsetzt, und die wir mit Recht wegen der klinischen Symptome als schwere bezeichnen, bei denen ferner entweder die Peritonitis fortschreitend bleibt oder erst sehr spät zur Abkapselung, manchmal nur zur ungenügenden Abkapselung kommt, sahen wir früher in einem Stadium, wo wir eigentlich gar nicht mehr operiren konnten; sie waren hoffnungslos, weil sie zu spät eingeliefert waren. Gerade diese Gruppe von Fällen aber hat der Chirurg gegenwärtig schon in den ersten Tagen zur operativen Behandlung, und hier feiert die von den Radicalen so gerühmte Frühoperation ihre Triumphe, die Resultate sind ausgezeichnet. Der praktische Arzt weiss heutzutage, dass er, wenn klinische Erscheinungen einer diffusen Entzündung sofort einsetzen und keine Abkapselung sich zeigt, am besten thut, den Chirurgen sofort zu holen; denn diese

Fälle können durch einen frühzeitigen Eingriff in den ersten Stunden gerettet werden. Es ist natürlich niemals ein Vorwurf zu machen, wenn bei einer Frühoperation in den ersten 48 Stunden noch eine auf den Wurmfortsatz beschränkte Entzündung (App. simplex) oder ein Empyem desselben, das noch nicht geplatzt ist, oder eine drohende Perforation eines Kothsteines mit geringem Exsudat in der Umgebung angetroffen wird. In der Regel aber findet man eine mehr oder weniger ausgesprochene Gangrän mit oder ohne Perforation, in der Umgebung eine eitrigjauchige fortschreitende Peritonitis. Man kann sicherlich bei einiger Erfahrung schon vor dem Eingriff aus den klinischen Symptomen eine Diagnose des Zustandes des Appendix und des Peritoneums machen, eine Behauptung, die ich schon vor Jahren aufstellte (vgl. Abschnitt V). Die Erfahrung des Einzelnen wird ja vielleicht auch in den diffus einsetzenden Fällen den einen oder anderen als zur conservativen Behandlung noch geeignet erscheinen lassen. Das zu entscheiden ist eben Sache der Erfahrung. Wer diese noch nicht in hinreichendem Maasse besitzt, wird geneigt sein, ohne Unterschied jeden derartigen Fall zu operiren; denn es ist absolut sicher, dass eine grosse Anzahl dieser Fälle, wenn sie erst am dritten Tage oder noch später zur Operation kommen, eine viel schlechtere Prognose geben. Es giebt aber Fälle, welche so foudroyant verlaufen, dass sie selbst, wenn man wenige Stunden nach dem Beginne des acuten Anfalls den brandigen Wurmfortsatz entfernt und das Exsudat ablässt, tötlich enden. Das sind Fälle, wo eine acute Vergiftung in Folge Toxinwirkung, so schnell erfolgt, dass die Hilfe immer zu spät kommt. Man wird sich ferner bei der Frühoperation, wenn kurz nach dem Eingriff der Tod eintritt, die Frage vorlegen müssen, ob hier nicht die Schwere des operativen Eingriffs mitsammt der Narkose vielleicht den letalen Ausgang noch beschleunigt hat. Das sind ja Erfahrungen, die überall gemacht werden, und die von denen besonders angeführt werden, welche mehr zu einer conservativen Behandlung auch im Anfalle hinneigen. Aber wir können nicht leugnen, dass die Errungenschaft der letzten Jahre, die eigentliche Frühoperation, segensreiche Folgen gehabt hat. Für solche Fälle erweist sich die Untersuchung des Blutes vor dem Eingriff als ein hervorragend wertvolles Mittel, den späteren Ausgang vorauszusagen. Eine niedrige oder fehlende Leukocytose ist als Ausdruck schwerster Allgemeininfektion ein prognostisch durchaus ungünstiges Zeichen. Davon später noch mehr.

Mit der schnellen Bildung einer Resistenz, ist oft die grösste Gefahr für den Kranken vorüber. Denn die Resistenz giebt keineswegs die Indication zum Eingreifen, sondern bedeutet, dass die Peritonitis Tendenz zur Localisation hat. Macht sich also gleich zu Beginn des Anfalls

bei sorgfältiger und richtiger Untersuchung eine Resistenz bemerkbar, bei allmälichem Rückgang von Puls und Temperatur, so kann man sich vorläufig exspectativ verhalten, und greife erst zum Messer, wenn ein neuer Nachschub sich ankündigt.

Wenn beim acuten Anfall sehr starke Schmerzen rechts bestehen ohne erhebliche Aenderung der Temperatur oder des Pulses und ohne ernste Symptome einer Infection des Organismus oder des Bauchfells, so stellen wir die Diagnose auf eine Appendicitis simplex ohne Peritonitis, und werden nur eingreifen, wenn innerhalb der ersten zwei Tage die Schmerzen rechts nicht aufhören und wenn sich hier eine leichte Schwellung zeigt. Dann vermuten wir eine Neigung zur Gangrän oder zur Perforation, und wir ziehen dann vor, eine sofortige Operation auszuführen, um den entzündeten Wurmfortsatz zu entfernen, der sich dann oft als ein dem Durchbruch nahes Empyem zeigt.

Zur Statistik.

Je mehr die operative Behandlung der Appendicitis Gemeingut der Aerzte wurde, desto früher wurde der Chirurg zu den Fällen hinzugezogen, und erfreulicher Weise geschieht es heutzutage ohne Weiteres, dass der Chirurg sofort zu dem acuten Anfall, und nicht der Innere allein zugezogen wird. Es kommt noch ferner hinzu, dass auch beim Publicum die Furcht vor der Blinddarmentzündung sich mit Recht immer mehr und mehr einbürgert, und es verlangt heutzutage der Patient ganz von selbst die Operation und die Entfernung des Ruhestörers im freien Intervall, um nicht wieder den Gefahren eines Anfalls ausgesetzt zu sein. So kam es, dass die Operation im freien Intervall mit jedem Jahre mehr und mehr in der Spital- und Privatpraxis zunahm, ein Verhältniss, das die unten angegebenen Tabellen erläutern.

Krankenhaus Moabit-Berlin.

Gesammtsumme der an Appendicitis Operirten ca. 1700.

I

Jahr	Zahl der Operirten	Mortalität	Im Anfall operirt	Mortalität	Im Intervall operirt	Mortalität
1890—1897	208	18,7%	175	22,3%	33	—
1897—1900	522	10,0%	301	16,0%	221	0,8%
1900—1904 (bis Juli)	931	6,7%	338	16,5%	573	0,8%

II

Jahr	Zahl der Operirten	Davon im Anfall operirt	Davon im Intervall operirt
1890—1897	208	84%	16%
1897—1900	522	59%	41%
1900—1904 (bis Juli)	931	36%	64%

III

Krankenhaus Moabit-Berlin.

Anzahl der Appendicitisfälle 1890—1904 (Juli) ca. 1700.[1])

Jahr	Operationen im Anfall				Operationen im Intervall		Gesammtsumme		Nicht operirte Fälle	
	In den ersten 24 Stunden		Nach d. ersten 24 Stunden							
	Zahl	Tod	Zahl	Tod	Zahl	Tod	Zahl	Tod	Zahl	Tod
1890—1897	—	—	175	39	33	—	208	39	—	—
1897	1	—	51	11	29	—	81	11	—	—
1898	—	—	72	7	52	—	124	7	—	—
1899	1	—	77	15	56	1	134	16	—	—
1900	2	—	97	14	84	1	183	15	14	3
1901	1	—	83	13	111	—	195	14	29	4
1902	12	1	89	13	155	—	256	14	31	4
1903	13	1	88	19	183	4	284	23	35	3
1904 (bis 1. Juli)	14	3	38	6	144	—	196	9	—	—
Summa	44	5	770	137	847	6	1661	148	109	14

Aus der zweiten Tabelle ist ohne Weiteres ersichtlich, wie die Verhältnisse sich verschoben haben. Die Operationen im freien Intervall haben um 50 Proc. zugenommen.

Wenn man, wie wir, bereits seit langen Jahren bemüht gewesen ist, die Perityphlitis operativ zu bekämpfen, so ist es erklärlich, dass man bei einer so grossen Anzahl von Fällen, die bei unserem Material bald die Zahl von 2000 erreichen werden, in den einzelnen Jahren besondere Erfahrungen über diese Erkrankung gesammelt hat. Dass diese Erfahrungen besonders in Hinsicht auf die Indicationsstellung zu verschiedenen Anschauungen geführt haben, erklärt sich allein schon aus dem Umstande, den ich schon erwähnte, dass die Art des Materials, aus dem die Erfahrungen geschöpft wurden, mit den Jahren sich geändert hat. Ich glaube, Ihnen das durch die kurzen statistischen Angaben, die Sie auf der Tabelle III finden, erläutern zu können.

1) In den Zahlen sind nur die Patienten aus dem Krankenhause und der Privatpraxis aufgeführt, von denen Krankengeschichten sich vorfanden.

Aus der dritten Tabelle ist dreierlei bemerkenswerth:

1. Zunahme der Operationen in den ersten 24 Stunden;
2. Zunahme der Operationen im freien Intervall;
3. Statistik der exspectativ behandelten Fälle. Die Todesfälle in dieser Rubrik betreffen ausschliesslich allgemeine Peritonitiden, die in hoffnungslosem Zustande eingeliefert wurden. In einem Falle brach ein gut abgekapselter Abscess ins Peritoneum durch, bevor es zur Operation gekommen war. In den übrigen Fällen (App. simplex et perforativa) wurde der operative Eingriff nicht für nöthig erachtet.

Ich verzichte darauf, hier andere Statistiken anzuführen, diese soll nur ein Beispiel abgeben, wie sich bei einem grossen Material die operativen Resultate im Laufe der Jahre geändert resp. gebessert haben.

ZWEITER THEIL.

AETIOLOGIE UND PATHOGENESE

BEARBEITET VON

DR. HINZ.
Assistenzarzt an der chirurgischen Abteilung des Krankenhauses Moabit in Berlin.

Aetiologie und Pathogenese.

Bearbeitet von Dr. Hinz.

Es seien hier zunächst einige Bemerkungen über die Entwicklung des Blinddarmes und des Processus vermiformis, sowie über die Anatomie dieser Gebilde vorausgeschickt. Der Intestinaltractus stellt im Anfang eine gerade Röhre dar, welche sich später krümmt. Der vordere Theil oberhalb der ersten Krümmung bildet den Pylorus des Magens, die spätere Partie weiter unterhalb die Krümmung des Coecum. Das Längenwachsthum des Darmes, verbunden mit einer gewissen Rotation desselben, führt später die Organe zu ihrer definitiven Lage. Das Coecum steigt allmählich herab und befindet sich schon bei der Geburt in der Fossa iliaca. Interessant ist es, dass bei gewissen Säugethieren, z. B. bei vielen Nagern, bei manchen Affen und auch beim Menschen ein bei den übrigen Thieren oft sehr ausgedehnter Theil des Blinddarmes eine mehr oder weniger starke Verkümmerung zeigt, so dass er als dünner, wurstförmiger Appendix dem übrigen gut entwickelten Abschnitt anhängt. Diese Verkümmerung ist zurückzuführen auf veränderte Nahrungsbedingungen. Dass diese Entwicklungsphase für den Menschen nicht allzufern liegt, beweist der Umstand, dass der gesammte Blinddarm des Foetus, auch des Neugeborenen eine relativ grössere Länge besitzt als der des Erwachsenen.

Der Processus vermiformis, ein hohler functionell werthloser Anhang, hat die Form eines Regenwurms. In der Regel ist er sehr beweglich infolge einer dehnbaren, dreieckigen Bauchfellduplicatur, welche gegen das Dünndarmende hin in zwei Falten sich erhebt, von denen sich die eine in die Plica ileocoecalis verliert, die andere in denjenigen Gekrösabschnitt übergeht, der in den vom Dünndarmende und Colon ascendens erzeugten stumpfen Winkel eingeschoben ist (Luschka). Das Mesenteriolum ist sehr verschieden lang und dick, doch ist uns kein Fall vorgekommen, in welchem es völlig gefehlt hätte, wohl aber Fälle, wo es sehr rudimentär entwickelt war. Manchmal reicht es nicht ganz zur Spitze, in einzelnen Fällen ist sogar ein Drittel des Organs ohne Gekröse. Das Mesenteriolum hat Einfluss auf die Gestaltung des Appendix. Ist es sehr schmal oder fehlt es gänzlich, so kann der Wurmfortsatz ganz gerade gestreckt sein; ist es aber für seine Länge relativ zu schmal, so wird er gekrümmt. Die ana-

tomische Beschaffenheit des Appendix ist je nach dem Alter eine verschiedene. Nach der Geburt veengert sich die trichterförmige Mündung, so dass schon im zweiten Lebensjahre der Eingang in den Wurmfortsatz meist etwas enger ist als das Lumen desselben. Im allgemeinen gleicht zwar seine Structur derjenigen des Dickdarms, doch hat seine Schleimhaut, besonders in der ersten Lebenshälfte ausserordentlich zahlreiche Lymphfollikel. Dieselben halten sich in dieser gedrängten Anordnung etwa bis zum 30. Lebensjahre, dann atrophiren sie mehr oder weniger. Die einzelnen Schichten des Appendix sind: der peritoneale Ueberzug, die Muskellage, die Submucosa, eine relativ dicke Schicht von Bindegewebe mit Arterien und Lymphgefässen, endlich die Schleimhaut.

Eine halbmondförmige Duplicatur findet sich ziemlich regelmässig an der Coecalpforte: die Gerlach'sche Klappe. Warum diese speciell den Namen Gerlach führt, ist nicht recht ersichtlich, da sie sich bereits früher bei Merling (1836) beschrieben findet; dann hat sie auch Cruveilhier genau angegeben. Sie nimmt nur die obere Hälfte des Orificium ein, öffnet sich nach dem Coecum hin und stellt eine Duplicatur der Mucosa vom Coecum nach dem Appendix dar. Die Rolle dieser Einrichtung ist nicht ganz klar; während ihre Aufgabe vermuthlich darin besteht, den Darmingestis den Eintritt in den Coecalanhang zu verwehren, scheint sie de facto des Oefteren umgekehrt der Entleerung des Appendix hinderlich zu sein. —

Die Blutzufuhr des Appendix kommt folgendermassen zu Stande: Es findet eine Anastomose statt zwischen den Aa. superior mesenterica, ileocolica, colica dextra und colica media, und zwar durch primäre und secundäre Bogenbildung. Von der letzteren geht wieder ein den Appendix versehender Zweig aus, der mit den die ileocoecale Gegend versorgenden Gefässzweigen in Verbindung steht. Der den Appendix ernährende Zweig verläuft am freien Rande des Mesenteriums entlang und giebt unterwegs Zweige ab. Das Mesenteriolum selbst ist von einem dichten Netzwerk sehr feiner Arterien, Venen und Lymphgefässe erfüllt, begleitet von sehr zahlreichen Nerven. Fehlt ein Mesenteriolum oder ist es sehr kurz, so zieht die Arterie unmittelbar im peritonealen Ueberzuge entlang. Ausnahmsweise verläuft sie, ohne Aeste abzugeben, direkt bis zur Spitze des Organs und durchdringt erst von hier rückläufig seine Substanz. Die Lymphgefässe des Appendix ziehen zu den mesenterialen Lymphdrüsen. Im allgemeinen sammeln sich diejenigen aus der Spitze und dem Körper des Wurmfortsatzes stammenden in einer Drüse, welche im inneren Winkel der Basis des Mesenteriolum gelegen ist (Ganglion ileoappendiculare), während die in dem Winkel zwischen Coecum und Appendix eingeschalteten Drüsen ihren Zufluss aus der Wurzel des Appendix erhalten

(Poirier, Cuneo). In vereinzelten Fällen hat man auch Lymphgefässe gefunden, welche zum Mesocolon und Ligament. appendiculo-ovaricum hinziehen (Clado).

Die Nerven des Appendix entspringen dem oberen mesenterialen Nervengeflecht des Sympathicus. Von dem die Arteria ileocolica begleitenden Nervenstrang gehen Zweige zum Wurmfortsatz ab. Es ist beachtenswerth, dass der obere Plexus des Mesenteriums schliesslich in reichem Masse den Dünndarm innervirt (Fowler). Hieraus ist die Art der Ausbreitung der Schmerzen bei Appendicitis, nämlich weit in die Bauchhöhle bis zum Nabel und Magen hin erklärlich.

Bei der Entstehung und dem Verlauf der Appendicitis und der in ihrem Gefolge so häufig auftretenden entzündlichen Affectionen des Peritoneum spielen zunächst die anatomischen Verhältnisse des Coecum eine Rolle. Die Lage des Blinddarmes und infolge dessen auch des Appendix kann sehr wechseln. Sie ist abhängig von der Länge des Mesocolon und von der Volumänderung des Coecum. Bei mittlerer Ausdehnung durch Darmgase reicht das Coecum bis zum inneren Rande des Ileopsoas und liegt dann unmittelbar an der vorderen Bauchwand in der Inguinalgegend. Der stark durch Gase aufgeblähte Blinddarm erreicht die Linea alba nahe der Symphyse; der durch breiigen Inhalt ausgedehnte Blinddarm hängt gewöhnlich in das kleine Becken hinein; das leere, stark contrahirte Coecum liegt von Dünndarmschlingen bedeckt in der Höhe des Darmbeinkammes.

Von Wichtigkeit sind Fälle, wo das Gekröse des Colon ascendens nicht von der gewöhnlichen Anheftungsstelle ausgeht, sondern entsprechend einer Periode des embryonalen Zustandes an abnormen Stellen der hinteren Bauchwand inserirt. Man findet dann Coecum und Theile des aufsteigenden Dickdarmes frei flottirend in der Nabelgegend oder selbst nach links von demselben. Fast stets sind damit auch erhebliche anderweitige Lage und Formveränderungen der Därme, Anordnung der Peritonealfalten und Vertheilung der Gefässe verknüpft.

Durchaus nicht selten ist das Coecum nach oben umgeschlagen, so dass es mit seinem Fundus zwerchfellwärts gerichtet ein entsprechendes Stück des Colon ascendens verdeckt. Auch der Processus vermiformis ist damit selbstverständlich verlagert und erstreckt sich mit seiner Spitze nach oben und seitwärts bis zur Leber, ja bis hinter dieselbe.

Von grösserer Wichtigkeit für das Auftreten von Erkrankungen an demselben sind die anatomischen Verhältnisse am Appendix selber. Seine normalerweise etwa 8 cm betragende Länge ist den grössten Schwankungen unterworfen. In äusserst seltenen Fällen kann er vollständig fehlen oder auch abnorm grosse Masse haben Zuckerkandl hat 16,

Ribbert 20, Luschka und Lennander 23, wir selbst haben 18, 21 und 25 cm beobachtet. Sein Durchmesser beträgt etwa 0,5 cm, seine Lichtung ist sehr gering. Wie nun schon in jedem Blindsack die Bedingungen für die Stagnation des Inhalts gegeben ist, so steigert sich die Praedisposition zur Erkrankung und Entzündung durch dieses ausserordentliche Missverhältniss des Lumens zur Länge des Wurmfortsatzes. Dasselbe findet einen noch schärferen Ausdruck in der Grösse der secernirenden Fläche zur Kleinheit des Hohlraumes; durch katarrhalische Schwellung der Schleimhaut kann das enge Lumen völlig verlegt und der Abfluss gehemmt werden. Ein weiteres Moment für die Praedisposition zur Erkrankung liegt in der Beschaffenheit des Mesenteriolum. Ist dasselbe sehr kurz, so führt es häufig zu einer Knickung des Wurmfortsatzes in seinem Verlauf. Dass dadurch der Inhalt noch grössere Schwierigkeiten haben muss, in den Darm zu gelangen, ist ohne Weiteres verständlich. Es wird daher in solchen mehr oder weniger gedrehten und abgeknickten Wurmfortsätzen eine Stauung leichter entstehen können und auch die Bildung von Kothsteinen besonders dicht an der Knickungsstelle begünstigt werden. Anscheinend spielen gerade diese Verhältnisse bei der sog. familiären Disposition zur Erkrankung eine Rolle.

Ausser der abnormen Länge und den Abknickungen geben in anderen Fällen die Lageveränderungen des leicht beweglichen Organs die Ursache für Retention des Inhalts und für Erkrankungen der Wand. Die grosse Reichhaltigkeit der Lageverhältnisse des gesunden Organs wird durch Krankheitsprocesse noch ausserordentlich gesteigert. Es tritt in allerhand abnorme Verbindungen mit Nachbarorganen, an deren Bewegung es sich betheiligt und deren Füllungszustand auf seine Richtung von bestimmendem Einfluss ist. So streckt z. B. der schwangere Uterus den Appendix steil nach oben, und der entleerte zieht ihn wiederum ins kleine Becken hinab. Bei einer so sehr variirenden Topographie scheint der sogenannte Mac Burney'sche Punkt (ein schmerzhafter Punkt 6 cm nach innen von der Spina ant. sup. in einer von dieser nach dem Nabel gezogenen Linie) eine verlässliche anatomische Grundlage nicht zu besitzen, wenn auch unzweifelhaft dieser Punkt bei der Untersuchung in vielen Fällen als schmerzhaftester erscheint.

Lafforgue fand den Wurmfortsatz unter 200 Sectionen am häufigsten nach unten gerichtet, 41,5 Proc., seitlich nach aussen 26 Proc., seitlich nach innen 17 Proc., nach oben 13 Proc. Bryant traf ihn in 144 Sectionen nach innen gerichtet 34 mal, hinter dem Coecum 32 mal, nach unten innen 28 mal, in das kleine Becken 21 mal, in anderen ganz verschiedenen Richtungen 29 mal. Nach Turner lag er in 105 Fällen frei in der Bauchhöhle 83 mal, hinter dem Anfangstheil des Dickdarms,

zwischen diesem und der hinteren Wand der Bauchhöhle 22 mal. Sudsucki konnte feststellen, dass er bei 500 Sectionen 176 mal oben,

Fig. 1. (Obductionsbefund).

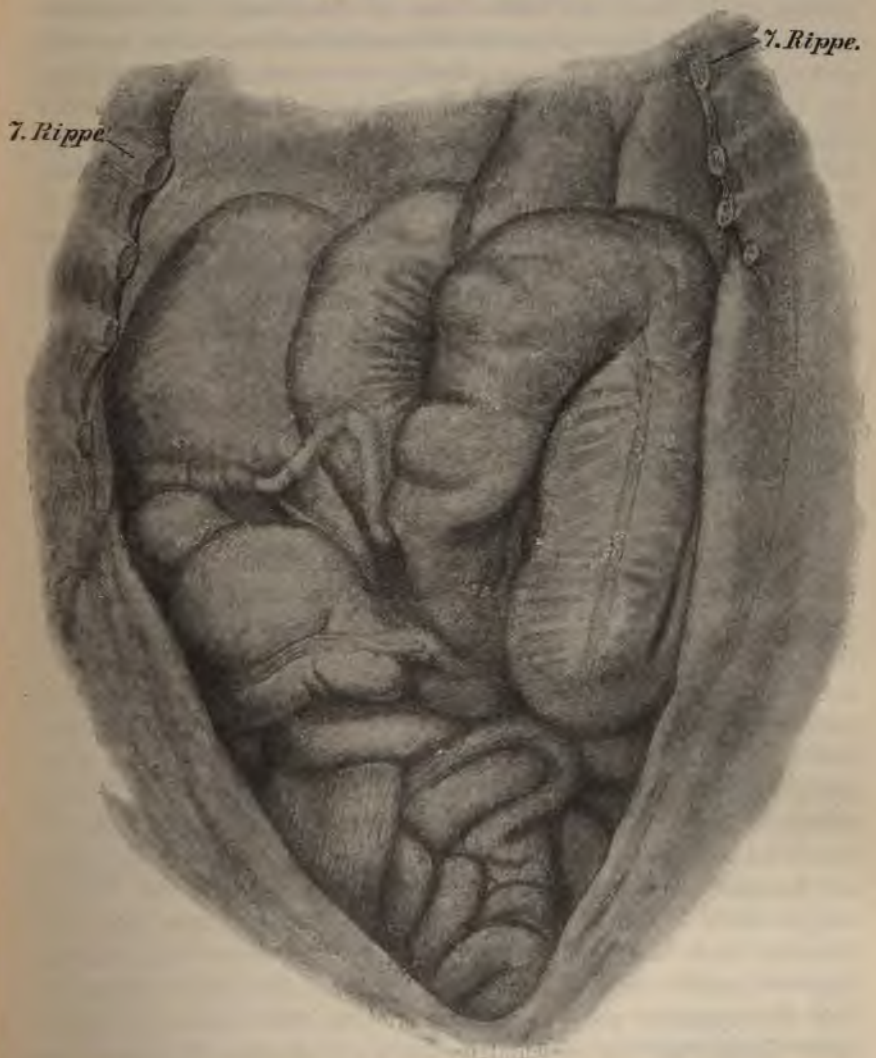

183 mal nach unten und 141 mal in querer Richtung verlief; 168 mal lag er dabei theilweise oder ganz im kleinen Becken.

Es kommt noch die Variation häufig vor, wo der Appendix als directe Fortsetzung des Coecums sich zeigt: embryonaler Typus. Bei der Rich-

tung nach unten zieht der Appendix meist ins Becken, wo er beim Manne zur Blase und Mastdarm, beim Weibe ausserdem zum Uterus und rechten Ovarium in Beziehung treten kann. Bei der Richtung nach innen kommt er mit Dünndarmschlingen in Berührung, bei der Richtung nach aussen schlingt er sich vorn oder hinten unten um das Coecum; bei der Richtung nach oben findet er sich an der Hinterseite desselben. Dazu kommen noch gelegentliche Besonderheiten, bedingt durch Anomalien in der Lage des Coecum, des S romanum, ebenso auch in Bruchsäcken (vgl. den pathologisch-anatomischen Theil). Er kann dadurch bis zur Niere und Leber hinaufgelangen, ja bei besonderer Länge sogar über die Medianlinie in das linke Hypochondrium bis zur Milz hin sich erstrecken.

Was seine Lage zum Peritoneum anlangt, so traf ihn v. Sydow unter 586 Leichen 20 mal ganz, 19 mal theilweise in dem Peritonealblatte eingebettet, das die Fossa iliaca bedeckt; 11 mal verlief er vollständig in dem hinter dem Coecum liegenden Zellgewebe. Fergusson constatirte unter 200 Sectionen die völlig oder theilweise retroperitoneale Lage des Appendix 77 mal. Bei unsern Obductionen bemerkten wir öfter, dass auch bei vollkommen bauchfellumhülltem Blinddarm der Wurmfortsatz infolge ungewöhnlicher Lagerung in einzelnen Abschnitten oder auch fast in ganzer Ausdehnung unter das Wandblatt des Peritoneum treten kann (vgl. Fig, 1).

Ueber die Rolle, welche die Art der Blutcirculation des Appendix unter den praedisponirenden Momenten der Erkrankung spielt, herrscht nach wie vor eine getheilte Ansicht. Nach van Cott, Fowler, Lanz ist die Blutversorgung des Processus als eines rudimentären Organs eine mangelhafte, indem die ganze Ernährung durch einen Zweig der Art. mesenterica vermittelt wird und nur ein unbedeutender collateraler Kreislauf zu Stande kommen kann. Die Gefässe sind nun nach van Cott häufig Sitz pathologischer Veränderungen. Bei 13 untersuchten Wurmfortsätzen fand er diese oder jene Form einer Obstruction des Blutkreislaufes, sei es Para-, Peri- oder Endovasculitis oder organisirte Thromben, ein Zustand, der natürlich der Rundzelleninfiltration und der Bildung eitriger Herde in den Wandungen lange Zeit vorausgegangen sein muss. Daneben waren noch endo- und perineuritische Processe mit oft ausgedehnter Atrophie von Nervenfasern nachweisbar. Die bei der Beweglichkeit des Appendix und seines Mesenteriolum leicht eintretende Torsion dieser Gebilde und eine gleichfalls vielfach sich findende Hyperplasie der Appendixwandungen kann zu ähnlichen Gefäss- und Nervenalterationen führen. Letztere sind also als die eigentlichen aetiologischen Factoren in der Entwicklung der Appendicitis anzusehen. Sie haben directe locale Necrosen, eventuell sogar trophische Geschwüre zur Folge und schaffen

zunächst die loci minoris resistentiae für das Eindringen pathogener Bacterien des Darminhalts und somit die Vorbedingungen der Entzündungen des Organs.

Meisel betont die durch Verschluss der Wurzelvenen des Appendix hervorgerufenen Stauungen. Für die Vermuthung, dass dieses mechanische Moment bei den entzündlichen Erkrankungen des Wurmfortsatzes eine grosse Rolle spielt, fand er eine Bestätigung durch die Untersuchung von 7 Wurmfortsätzen, die einige Tage nach dem Anfall entfernt waren. In allen Fällen konnte er Thrombose oder Obliteration von Wurzelvenen des Mesenteriolum nachweisen; im Lumen des Appendix fand sich blutig-fibrinöses Exsudat, im Parenchym ausserdem Reste älterer Blutungen, die er ebenfalls als Stauungsblutungen deutet. Die infolge der Thrombose eintretenden Circulationsstörungen führen zu entzündlichen Wandveränderungen und Gewebsnecrose am Appendix. Durch compensatorisches Eintreten der subserösen Venen kann eventuell eine Perforation oder Gangrän des Wurmfortsatzes verhütet werden und durch Obliteration des Lumens eine Heilung erfolgen.

Zu anderen Resultaten kamen Breuer und v. Brunn. Breuer, welcher auf Veranlassung Nothnagel's eine Nachuntersuchung der Behauptungen van Cott's vornahm, hält die Blutversorgung des Appendix zweifellos für eine etwas mangelhafte, aber durchaus für keine terminale, ebenso wie Hansemann. Es bestehen immerhin nicht gerade spärliche Anastomosen mit dem coecalen Gefässgebiet, welche in allen Schichten des Appendix verlaufen und in ihrer Gesamtheit ein Blutquantum liefern, das für die Ernährung des Organs nicht ohne Bedeutung sein dürfte. Gefässveränderungen waren in der von van Cott angegebenen Regelmässigkeit durchaus nicht aufzufinden. An den chronisch entzündeten Wurmfortsätzen waren die grösseren im Mesenterium verlaufenden Gefässstämme regelmässig intact, selbst wenn sie von schwielig verändertem, geschrumpftem Bindegewebe umgeben waren. Auch die in den verschiedensten Schichten der Wand selbst gelegenen kleineren Gefässe wiesen nur selten und in geringem Grade pathologische Veränderungen auf. In Fällen von acuter eitriger Appendicitis waren Veränderungen der Gefässe zwar häufiger, doch beschränkten sie sich auf den acut entzündeten Bezirk und dessen nächste Umgebung und gingen nicht über das Maass dessen hinaus, was man auch sonst als Theilerscheinung und Folge acuter Entzündung beobachtet. Breuer konnte mithin nicht den Eindruck gewinnen, dass die Gefässveränderungen den eitrigen Entzündungserscheinungen lange Zeit vorangegangen waren und die eigentliche Ursache der Entzündung darstellten.

Auch v. Brunn kommt auf Grund genauester histologischer Unter-

suchung von 20 Wurmfortsätzen zu dem Ergebniss, dass Gefässveränderungen besonders in acuten Fällen häufig vorhanden sind. Ein ätiologischer Zusammenhang dieser Blutgefässveränderungen mit den frischen oder abgelaufenen Entzündungsprocessen der Wurmfortsatzwand in dem Sinne, dass die Gefässerkrankung als das Primäre den Anstoss zu den stärkeren Entzündungsvorgängen gegeben hätte, kann für einige Fälle als möglich zugegeben werden, die Nothwendigkeit eines solchen Zusammenhanges ist jedoch nirgends ersichtlich. In einer Anzahl von Fällen ist die secundäre Natur der Gefässveränderungen sicher, in der Mehrzahl der übrigen ist ihre secundäre Entstehung die weitaus natürlichere Erklärung, wenn man die Ausdehnung, den Sitz und die Art der Gefässerkrankung mit den pathologischen Veränderungen der Wurmfortsatzwand vergleicht.

Nach unseren eigenen Untersuchungen und Erfahrungen stellen wir uns wenigstens für einen Theil der Fälle mehr auf den Standpunkt van Cott's. Wir halten die Gefässversorgung des Appendix in vielen Fällen für eine mangelhafte. Die vorhandenen Anastomosen sind oft ungenügende. Ungünstig muss die Ernährung auch aller derjenigen Wurmfortsätze sein, deren Gekröse kurz ist und nicht bis zur Spitze reicht, daher nur einen Theil mit directer Blutzufuhr versieht. Die anatomische Anordnung der Gefässe am Appendix, die bei uns seit Jahren einer sorgfältigen Untersuchung unterworfen wird, hat sich in Hinsicht auf die Blutversorgung ähnlich erwiesen, wie van Cott angiebt. Es ist uns daher nicht zweifelhaft, dass die häufigen Formen von Appendicitis gangraenosa, auf die wir noch zu sprechen kommen, gerade auf diese Art der Blutcirculation hauptsächlich zurückgeführt werden müssen und dass bei der mangelhaften Gefässversorgung ein embolischer Verschluss der Arteria appendicularis bei ihrem Eintritt in das Mesenterium Gangrän des ganzen Organs nach sich ziehen kann. Wir halten diese Zufälle für durchaus nicht selten, und sie spielen gewiss eine nicht unwesentliche Rolle in der Pathogenese der Appendicitis.

Als eigentliche veranlassende Ursachen werden die **Kothsteine** und **Fremdkörper** angesehen. Die Ansicht, dass die festen Kothbröckel, die man im Wurmfortsatz findet, aus dem Coecum als fertige Kothsteine in ihn hineingepresst würden, ist wohl allgemein aufgegeben. Die Kothsteine bilden sich nach der überwiegenden Ansicht der Autoren im Appendix selbst. Dass Darminhalt durch die Gerlach'sche Klappe häufig in den Appendix eindringt, steht ausser Zweifel, besonders da dieselbe in mehr als der Hälfte der Fälle fehlt (Trieben, Sudsucki), und wenn vorhanden kein Hinderniss für den Eintritt von Koth in den Wurmfortsatz oder für Rücktritt von demselben in den Darm bietet. Gelangt der Koth nicht

wieder aus dem Appendix hinaus, so trocknet er allmählich in Folge der starken Wasserresorption ein und wird hart. Dann aber vergrössern sich diese Kothbröckel, und zwar dadurch, dass der aus den Drüsenschläuchen stammende Schleim zusammen mit einer Unmenge von Bacterien sich anlagert und die Dickenzunahme des Kothsteines befördert. Die absolute Häufigkeit der Kothsteine und ihre Grösse erklärt sich aus der Gestaltung, der Enge des Lumens, den häufigen Knickungen des Wurmfortsatzes. Die in ihm wirkenden peristaltischen Kräfte sind zu schwach zur Austreibung des Inhalts, sie pressen aber die Schleimhaut gegen den entstehenden Stein an, wodurch atrophische Veränderungen und mechanische Läsionen eingeleitet und bedingt werden können. Der dadurch verursachte umschriebene Katarrh um einen derartigen Kothstein ist als der Beginn einer Reihe nachfolgender schwerer Veränderungen aufzufassen.

Die Kothsteine, eine wichtige Erscheinung bei der Erkrankung des Appendix, hat man bis vor kurzem, ebenso wie die Fremdkörper, als unmittelbare Ursache der Appendicitis angesehen, doch ist ihre pathogenetische Bedeutung fallen gelassen, ebenso wie die Annahme, dass dieselben fertig gebildet als Steine in den Wurmfortsatz eintreten (s. o.). Man stellte sich den Vorgang so vor, dass ein in das Appendixcavum verirrtes und aus irgend einem Anlass zurückgehaltenes Kothklümpchen durch sein Wachsthum an und für sich und durch die beständige Berührung auf die Wand reizend einwirke und sie in Entzündungszustand versetze. Man glaubte ferner, dass mit der Volumenzunahme auch die Spannung der gedrückten Wandtheile zunehme und sich allmählich ein alle Schichten durchsetzendes Druckgeschwür mit circumscripter Gangrän und Perforation ausbilden müsste.

Diese primäre Bedeutung dürfte den Kothpartikeln nicht inne wohnen. Es kommen noch andere Momente hinzu, und zwar ist es der Katarrh, der die Schleimhaut schwellt und den Ausgang verlegt; weiter die entzündete Musculatur und die abnormen Verklebungen, welche die austreibenden Kräfte brachlegen.

Wie soll man sich nun die Anlagerung dieser neuen Schichten an jenen Stellen denken, an denen die Wandung mit fester Spannung wie ein straff angezogener Gurt den Stein umfasst? Wir glauben, dass zur Bildung solcher Producte ein gewisser Raum erforderlich sein muss, der den Zutritt von Schleim und sonstigen Ingredientien des Kothsteines von allen Seiten frei gestattet. Auch das Zustandekommen der häufig runden Gestalt der Concremente dürfte eine gewisse Beweglichkeit erheischen, die eine Abschleifung der Unebenheiten, ein gewisses Rollen und Zurechtkneten der Kugel, vielleicht von Seiten der Darmwand, möglich macht. Die ausserordentlich grossen Kothsteine (Pflaumenkerngrösse, Sonnen-

burg), die man findet — Soreth berichtet über einen Stein von 2,1 cm Länge und 1,6 cm Dicke —, deren Bildung nach dem ganzen Bau lange Zeit beansprucht haben muss, können unmöglich auch nur einen grösseren Bruchtheil ihrer Entwicklungsperiode hindurch der Wand angelegen und dieselbe in Spannung gehalten haben. Es hätte sich dann wohl Gangrän des Organs eingestellt.

Es erwächst aus diesen Ausführungen der Schluss, dass die Bildung von Koprolithen zwar in engem Zusammenhang mit den Erkrankungen des Wurmfortsatzes steht, dass diese aber nicht die primäre Ursache des Leidens, die Materia peccans, sind, sondern eine Folgeerscheinung derselben. Auf dem Boden einer vorhandenen Appendicitis entwickeln sie sich, aber alsbald treten sie in den Vordergrund der Erscheinung. Ihr Wachsthum bringt sie in verhängnissvollen Connex zur erkrankten Wandung, an deren schliesslicher Zerstörung sie einen hervorragenden Antheil nehmen. Auch hier bildet, wie so oft, das Spiel der Natur einen logischen Zirkel: die Erkrankung der Wand regt die Bildung des Steines an, der wachsende Stein verschlimmert den Krankheitsprocess in der Wandung. Secundär dagegen können die Steine einen grossen Einfluss auf den Verlauf des Processes gewinnen, und zwar sowohl durch die Druckwirkung auf die ödematös infiltrirte Wandung, als auch durch die Verlegung des Lumens.

Jedenfalls aber finden sich die Koprolithen ausserordentlich häufig bei der Perityphlitis. Renvers giebt eine Zusammenstellung von 459 Autopsien aus der Litteratur, in der 179 Kothsteine und 16 Fremdkörper notirt wurden. Rechnet er die Fälle hinzu, in denen das Concrement vermuthlich übersehen wurde, so sind Kothsteine in ungefähr der Hälfte der obducirten Fälle vorhanden. Unter den von mir operirten Fällen fand ich etwa in 1/3 der Fälle Kothsteine.

Die Zahl der Fremdkörper steht dagegen bedeutend zurück. Ihre relative Seltenheit wird von allen Autoren hervorgehoben. Man hat selbstverständlich die mannigfaltigsten Dinge gefunden: Fruchtkerne, Haare vom Kopf, Bart und aus der Zahnbürste, Nadeln, Perlen, Gallensteine, Fischgräten, Rückenwirbel von Fischen. Ich selber habe 2mal Haare, einmal einen Heidelbeerkern als Grundlage in den Kothsteinen gefunden. Bei einem 6jährigen Knaben fand Bell bei einer eitrigen Appendicitis eine Stecknadel in der Spitze derselben so quer gelagert, dass der Kopf der Nadel durch Druck die Darmwand perforirt hatte, während die Spitze der Nadel die gegenüberliegende Darmwand gleichfalls durchbohrt hatte, aber durch Verwachsungen mit dem Netz weniger bedrohlich war. In der Gerhardt'schen Klinik in Jena fand man bei einem 17monatlichen Knaben im intacten Processus einen pfennigstückgrossen Bleiknopf. Bam-

berger berichtet von einem Patienten, der Jahre lang übermässig Kreide gegessen hatte. In seinem Appendix befand sich ein Kothstein, der zu 80 Proc. aus Kreide bestand. Auch Spulwürmer hat man öfters im Appendix angetroffen; sie sind wohl entgegen der Ansicht mancher Autoren wie Metschnikoff, Jadelot von geringer ursächlicher Bedeutung für die Perityphlitis und die Perforation. In dem einzigen Falle, in dem man sie ausserhalb des perforirten Appendix fand, lag auch ein kirschkerngrosser Kothstein im Abscess. Der Wurm war wohl erst secundär durch die bereits vorhandene Perforation ausgewandert. Kraussold fand einmal ein Convolut von 10 Stück Trichocephalus dispar im intacten Processus vermiformis. Israël fand in einem exstirpirten Wurmfortsatz zwei lebendige Tänienglieder. Sonnenburg fand im Wurmfortsatz den Oxyuris vermicularis und einmal ebenfalls ein lebhaft sich bewegendes Glied von Taenia mediocanellata.

Ueber Bau und Zusammensetzung der Enterolithen ist seit langer Zeit Neues nicht mehr beigebracht worden. Die Analysen, die wir bei Volz, Bierhoff, Soreth, sowie in den Lehrbüchern der physiologischen Chemie (Gorup-Besanez) antreffen, zählen die gewöhnlichen Componenten der Fäces auf: erdige Salze (phosphorsauren Kalk und Ammoniakmagnesia, kohlensauren und schwefelsauren Kalk), organische Bestandtheile, Fett, Holzfaser und Pflanzenreste. Die neuen Untersuchungen Ribbert's haben die bereits von vielen Seiten geäusserte Ansicht von neuem bestätigt, dass nur der Kern des Steins aus eigentlichem Koth bestehe, die äusseren Lagen zum grössten Theil aus eingedicktem Schleim mit Eiterzellen und Bacterienmassen gebildet werden.

Ribbert konnte bei Schnitten, die durch den im Wurmfortsatz gehärteten Kothstein geführt wurden, mittelst der Weigert'schen Fibrinfärbung den continuirlichen Zusammenhang des Schleims der äusseren Kothsteinschichten mit dem die Drüsenschläuche ausfüllenden nachweisen.

Von grosser Wichtigkeit sind die Obliterationsvorgänge am Wurmfortsatz, die besonders von Ribbert beschrieben sind und von ihm als Involutionsvorgänge an einem functionslos gewordenen Organ aufgefasst werden. Er fand unter 400 Fällen 99 mal, also in 25 Proc., Zuckerkandl unter 232 Fällen 55 mal, also in 23,7 Proc. den Wurmfortsatz total oder häufiger partiell verschlossen. Sudsucki konnte ebenfalls vielfach, wenn auch nicht in solcher Häufigkeit, Schrumpfungsprocesse in der typischen Form nachweisen. Nach Ribbert machen sich die ersten Zeichen ihres Beginnes schon im 5. Lebensjahr bemerkbar, bis zum 20. Lebensjahr sind sie jedoch immerhin noch selten; Leute über 60 Jahre weisen sie in mehr als 50 Proc. auf. Die Obliteration betrifft zuweilen die ganze Länge, in der Hälfte der Fälle etwa den vierten Theil

des Organs. Je kürzer dasselbe, desto mehr neigt es zu atrophirenden Obliterationen. Die partielle Verödung betrifft hauptsächlich den distalen Abschnitt. Der Vorgang spielt sich nach Ansicht der genannten Autoren in der Weise ab, dass unter gleichzeitigem oder vorhergegangenem Verlust der Drüsen eine Verwachsung des Bindegewebes der Mucosa eintritt. Das adenoide Gewebe und der zurückgetretene Bindegewebsüberrest der Schleimhaut schrumpft sammt der Submucosa zu einem Gewebsstrang zusammen. Die Muscularis nimmt an dem Obliterationsvorgang keinen Antheil und bleibt, abgesehen von geringfügiger Fettanhäufung, unverändert.

Die Ansicht, dass dieser Obliterationsprocess als eine Involution aufzufassen ist, hat bei den Klinikern fast allgemeinen Widerspruch hervorgerufen. Einmal giebt es kein Analogon für einen derartigen Vorgang in der ganzen Oekonomie des menschlichen Körpers, und es ist aus diesem Grunde schon unwahrscheinlich, denselben als rein physiologischen aufzufassen. Ferner haben wir wie auch andere (Senn, Lanz, Koch, Meisel) die vielfältige Erfahrung gemacht, dass man bei den recidivirenden Formen der Appendicitis an den durch Operation gewonnenen Wurmfortsätzen sehr häufig Obliterationen, auch totale vorfindet. Trotzdem haben oft wiederholte Anfälle bestanden. Es ist also aus der Obliteration an sich noch kein Schluss zu ziehen, dass damit eine Verödung des Organs eingetreten und eine weitere Entzündung ausgeschlossen ist. Im Gegentheil scheinen uns die peripher von der Obliteration auftretenden Ausweitungen zu Stauung des Secrets und damit zu Entzündungen in erhöhtem Masse Veranlassung geben zu können. Auch das Fehlen von Verwachsungen, die Sudsucki übrigens an den obliterirten Wurmfortsätzen doppelt so häufig fand als an den nicht obliterirten, und anderen auf abgelaufene Entzündungsprocesse hindeutenden Veränderungen beweist nichts, da auch nach sicher stattgehabten Entzündungen in späteren Stadien die Rückbildung eines erkrankten Appendix eine so vollkommene sein kann, dass man bei der Operation ein normales Organ vor sich zu haben glaubt. So deuten also die klinischen Erfahrungen und die bei der Operation gewonnenen Präparate darauf hin, dass die Obliterationen als Endproducte einer Endzündung wenigstens in den meisten Fällen anzusehen sind. Durch embolische oder thrombotische Vorgänge in den Gefässen des Mesenteriolum, durch den Druck eines Kothsteines, durch ungünstige Adhaesionen und circumscripte Entzündungen kommt es zu Geschwürsbildung oder Gangrän an der Schleimhaut, welche durch Verwachsung der ihres Epithels beraubten Appendixwandung einen Verschluss des Lumens herbeiführen. Betrifft diese Nekrose die Schleimhaut in ihrer ganzen Ausdehnung, so ist totale Obliteration die Folge. Histologisch findet man das Lumen ausgefüllt mit einem kernarmen Binde-

gewebsstrang, an dem eine radiäre Streifung deutlich zu erkennen ist. Die Muscularis kann dabei wohl erhalten sein. Wir haben also genau dasselbe von Ribbert als Folge eines physiologischen Vorganges gedeutete Bild nur mit dem Unterschiede, dass dasselbe hier durch entzündliche Processe herorgerufen ist.

Die Ansicht Dieulafoy's, dass für die Entstehung der Appendicitis die Umformung des Divertikels in einem Blindsack (cavité close) nothwendig sei, wie wir es übrigens schon selber betont haben, hat gewiss für viele Fälle ihre Berechtigung. Die zahlreichen Befunde bei den Operationen zeigen ja auch, dass Knickungen, Drehungen, Schwellungen der Schleimhaut, Kothsteine, selbst Fremdkörper das Lumen des Wurmfortsatzes entweder in seinem Abgange oder in seinem Verlaufe vollständig verschliessen können, so dass das periphere Ende durch die Retention des Secretes aufgebläht und pathologisch verändert wird. Die dadurch mit abgeschlossenen infectiösen Keime verursachen die Entzündungen, und können auch durch die intacte Wandung hindurch in der Umgebung die Reizzustände hervorrufen. Aber es wäre zu weit gegangen, wollte man behaupten, dass eine Appendicitis nicht ohne einen derartigen Vorgang entstehen könnte. So habe auch ich bei Operationen den Appendix oft durchgängig gefunden, und zwar besonders dann, wenn die Operation während des Anfalles ausgeführt wurde; denn hier hätte jedenfalls die Obliteration und Verstopfung nachgewiesen werden können. Ich will nicht leugnen, dass derartige Verstopfungen wieder vorübergehen können, und auch Dieulafoy selber betont, dass, wenn man im freien Intervall operirt, man derartige Befunde von Abschliessungen des Wurmfortsatzes seltener haben dürfte. Dann muss man ja auch berücksichtigen, dass, wenn durch die geschwollene Mucosa der Verschluss des Wurmfortsatzes entsteht, die Bildung des Blindsackes doch nicht die Ursache, sondern die Folge der Appendicitis ist. Endlich vermag die Theorie Dieulafoy's nicht die Fälle zu erklären, wo man Veränderungen nicht allein unterhalb, sondern auch oberhalb der Verengerung findet.

Bemerkenswerth ist ferner der ausserordentliche Reichthum des Wurmfortsatzes an adenoidem Gewebe. Diese Thatsache hat die Veranlassung gegeben, den Appendix mit den Tonsillen zu vergleichen. Beide Organe grenzen an die bacterienreichsten Höhlen des Körpers, und wie ferner die Tonsillen in Form der Krypten Blindsäcke enthalten, welche die Infectionsgefahr erhöhen, so ist auch der Wurmfortsatz nichts anderes als ein solcher gefährlicher Blindsack. Sahli hat wegen dieser Uebereinstimmung eine einfache Appendicitis direct als Angina des Wurmfortsatzes bezeichnet. Die Follikel bilden nun in vielen Fällen eine Eintrittspforte für die Bacterien. Zudem macht die Bevorzugung der follikel-

reichen Abschnitte auch des übrigen Darmes für Infectionen die infectionsbegünstigende Wirkung der Follikel wahrscheinlich.

Die auffallende Aehnlichkeit zwischen Tonsillen und Appendicitis spricht in deutlichster Weise für das Ueberwiegen der Krankheit im jugendlichen Alter. Es stimmt dies auch mit der Anschauung überein, dass eben mit der Zunahme der Atrophie des Follikelapparates die Erkrankungen des Appendix seltener werden. Auffallend ist es nur, dass in den ersten Lebensjahren anscheinend die Perityphlitis seltener ist. Das dürfte sich aber einmal aus dem Umstande erklären, dass, wie im Anfange dieses Abschnittes erwähnt, die Einmündungsstelle in das Coecum in den ersten Lebensjahren eine trichterförmige Erweiterung darstellt und daher den Infectionsproducten einen bequemen Abfluss nach dem Coecum gestattet. Dann aber verläuft die Appendicitis gerade in den ersten Lebensjahren häufig ungemein foudroyant und in unmittelbarem Anschluss an eine Gastroenteritis, so dass die klinische Diagnose viel häufiger auf letztere lautet als auf eine Entzündung des Appendix. In vielen Fällen wird auch wohl die allgemeine Entzündung des Darms ebenso wie die besondere des Appendix als Todesursache aufzufassen sein. Aber gerade durch den Umstand, dass sich so häufig die Appendicitis mit Gangrän des Wurmfortsatzes an eine Gastroenteritis anschliesst, bleibt die Erkrankung als solche unter der Diagnose Darmentzündung versteckt, wenn nicht zufällig durch die Section die eigentliche Ursache aufgedeckt wird.

Der Nachweis der Gegenwart von Bacterien im Appendix zeugt an und für sich noch nicht für deren ausschliessliche Beziehung zur Entzündung desselben, doch haben sie natürlich dabei eine sehr wichtige Rolle. Unter ihnen ist der am häufigsten vorkommende das Bact. coli, doch ist dasselbe nur in den allerseltensten Fällen der alleinige Infectionserreger. Sein gutes Fortkommen auf allen Nährböden, sein rasches Ueberwuchern langsamer wachsender Arten haben ihm in der Aetiologie der Perityphlitis und der daraus sich entwickelnden Peritonitis eine Stelle verschafft, die ihm nicht gebührt. Die mikroskopische Controle des frischen Eiters, welcher früher von vielen Untersuchern nicht die genügende Beachtung geschenkt worden war, zeigt nämlich, dass das Bacterium coli gegenüber anderen Bacterienarten numerisch in der Minderzahl ist und erst später aus dem verimpften Eiter zu massenhafter Entwicklung gelangt. Ausser ihm findet sich gewöhnlich ein buntes Gemisch aller möglichen Formen von Bacterien, unter denen namentlich Diplo-Staphylo- und Streptokokken und eine grosse Zahl kürzerer oder längerer feiner Stäbchen und Spirillen den constantesten Befund darstellen. Von den in dieser Richtung angestellten Untersuchungen seien nur einige erwähnt. Tavel und Lanz fanden in 24 bacteriologisch genau untersuchten Fällen

das Bacterium coli commune mobile und immobile, den Bacillus capsulatus, Bacillus fusiformis, foetidus liquefacieus, pyocyaneus, ferner rotz-, diphtherie- und heubacillenähnliche Bacillen, den Diplococcus pneumoniae, intestinalis major und minor, Streptococcus, Staphylococcus pyogenes. Ausserdem fanden sich noch einige Bacillen und Kokken, welche sich in den gewöhnlichen aeroben Culturen nicht züchten liessen, ein actinomyces-, ein tetanus-ähnlicher Bacillus, ein Coccus conglomeratus und andere; unter diesen fanden sich wahrscheinlich mehrere anaerobe Formen. Nur in wenigen Fällen konnte die Anwesenheit des Bacterium coli auch in den angelegten Colonien mit Sicherheit ausgeschlossen werden. Fast stets fanden sich von den aufgeführten Bacterienformen mehrere zusammen vor, mit Ausnahme von drei Fällen, wo einmal der Streptococcus, einmal ein Staphylococcus und einmal das Bacterium coli als alleinige Infectionserreger mikroskopisch und culturell nachgewiesen wurden. Wie vorsichtig man mit der Beschuldigung einzelner Bacterienarten für die Aetiologie der Appendicitis sein soll, zeigen unter anderen die Untersuchungen von Barbacci bei 14 Fällen von Perforationsperitonitis. In den Culturen wuchs fast stets nur Bacterium coli, einmal konnte noch der Diplococcus pneumoniae isolirt werden; aber durch Impfung auf Mäuse gelang es Barbacci, in nicht weniger als 8 weiteren Fällen die Anwesenheit der letzteren Bacterienart nachzuweisen. Noch mehr verschiebt sich das Verhältniss der einzelnen Bacterienformen, nachdem man auch den anaeroben Arten Aufmerksamkeit schenkt. Auf die grosse Bedeutung der Anaeroben wiesen zuerst Veillon und Zuber hin, denen es gelang, die Anwesenheit derselben in 22 Fällen 21 mal nachzuweisen. 2 mal waren ausschliesslich anaerobe Arten vorhanden. Krogius fand in 40 untersuchten Fällen 35 mal das Bacterium coli, 21 mal einen Diplococcus, der in seinen morphologischen und biologischen Eigenschaften mit dem Pneumococcus übereinstimmte. Dreimal ergaben die Culturen und die mikroskopische Untersuchung übereinstimmend, dass eine Monoinfection mit resp. Streptococcus, Diplococcus pneumoniae und Diplococcus intestinalis vorlag.

Auch unsere vielfachen Cultur- und Impfversuche ergaben ein ähnliches Resultat. In der Mehrzahl der Fälle fand sich neben dem nur selten vermissten Bacterium coli der Fraenkel'sche Diplococcus, nur einige wenige Mal war der Streptococcus nachzuweisen. In dem Eiter der subphrenischen Abscesse fanden sich gewöhnlich auch mikroskopisch nur zwei Bacterienarten, Diplococcus und Bacterium coli. In dem einen Fall mit metastatischen Gehirnabscessen war in dem Eiter derselben durch das Mikroskop und die Cultur nur der Diplococcus Fraenkel enthalten.

Mit der Vervollkommnung der bacteriologischen Technik hat sich also das Verhältniss der einzelnen Bacterienarten gegen die früheren Untersuchungsergebnisse wesentlich verschoben. Die Gesammtheit der Befunde führt zu dem Ergebniss, dass es sich in den allermeisten Fällen um Mischinfectionen handelt, bei denen neben dem Bacterium coli hauptsächlich der Diplococcus pneumoniae eine Rolle spielt. Seltener finden sich anaerobe Arten, Staphylo- und Streptokokken. Wichtig ist es, dass jede dieser erwähnten Bacterienarten für sich allein eine solche Virulenz erlangen kann, um eine tödtliche Peritonitis hervorzurufen; es handelt sich dann um sogenannte Monoinfectionen.

Der Weg, auf welchem die Bacterien in den Appendix gelangen, um dort ihre verderbliche Wirkung zu entfalten, ist nun ein verschiedener. In erster Linie bildet natürlich das Coecum den Ausgangspunkt. So stimmen alle Autoren darin überein, dass der Wurmfortsatz wenigstens etwa bis zum 30. Lebensjahre an allen Erkrankungen der Darmschleimhaut seinen Antheil nimmt. Ausser den typischen von Finkelstein beobachteten Veränderungen des Choleradarmes, ausser der markigen Schwellung der Drüsenfollikel und den daraus hervorgehenden Geschwüren bei Typhus ausser der Tuberkulose usw., spielen sich in gleicher Weise an seiner Schleimhaut auch die einfachen katarrhalischen Processe des Darmes ab. Es unterliegt keinem Zweifel, dass akute infektiöse Gastroenteritis ein wichtiges antiologisches Moment für das Entstehen einer akuten Appendicitis ist und zwar nicht allein bei Kindern.

Ist der Appendix von chronischen Veränderungen noch frei, die Einmündungstelle in den Darm nicht verengt, so pflegen sich trotz ausgedehnter, auch bis an die Serosa reichender Entzündungsvorgänge nur selten Erscheinungen in der Umgebung anzuschliessen. Die Erkrankung des Wurmfortsatzes besteht daher oft schon jahrelang, ohne dass irgend welche klinische Erscheinungen sich bemerkbar gemacht haben, und wer bei den Sectionen auf die jedesmalige Beschaffenheit des meist unbeachtet bleibenden Appendix seine Aufmerksamkeit lenkt, wird oft ausgedehnte Ulcerationen, Stenosenbildung, selbst Empyeme in demselben vorfinden, die niemals im Leben Gegenstand klinischer Erwägung gewesen.

Sind nun derartige Veränderungen am Wurmfortsatz eingetreten und ist derselbe infolge katarrhalischer oder sonstiger Veränderungen zu weiterer Infection disponirt, so ändert sich das Bild. Denn da die pathogene Kraft der Bacterien nicht allein durch ihre Virulenz, sondern auch durch die Widerstandskraft der Gewebe bedingt ist, so finden sich gerade in solchem kranken Wurmfortsatz Verhältnisse vor, welche geeignet sind, diese pathogenen Eigenschaften der Bacterien zu begünstigen. Epithelabschürfungen durch eindickende Kothmassen, Retention des Inhalts infolge

von Anwesenheit von Kothsteinen, Knickungen und Krümmungen des Organs geben einen ungemein günstigen Boden für die Entwicklung der Bacterien und die Steigerung ihrer Virulenz.

Aus diesem Gesichtspunkte hat die von Golubow zuerst gemachte Mittheilung über die Appendicitis als einer Infectionskrankheit suigeneris, die geradezu epidemisch auftritt, entschieden grosses Interesse und ist auch anderweitig bestätigt worden (Thibault, Cathelin, Nothnagel). Wir selbst haben im Herbst 1899 in Frankfurt a. O. eine auffällige Häufung von acuten Erkrankungen des Appendix und im Frühjahr desselben und im Sommer dieses Jahres in einem Stadttheil von Berlin gleichfalls ein fast epidemieartiges Auftreten von Appendicitis beobachtet. Auch hier handelt es sich um Fortleitung einer sich im Darmkanal abspielenden acuten Entzündung stark infectiöser Natur.

Es ist interessant, dass es auf experimentellem Wege Beaussenat gelungen ist, durch Fütterung mit faulem Fleische bei Thieren neben der dadurch entstandenen Enterocolitis eine acute Appendicitis hervorzurufen.

Ebenso steht es für uns fest, dass im Verlauf einer Influenzaepidemie sich Entzündungen des Appendix ungemein häufen. Auch das ist erklärlich aus dem Umstande, dass die Influenzainfection in einer Reihe von Fällen vom Darm ausgeht und bei vorhandenen Dispositionen speciell der Wurmfortsatz wiederum einen günstigen Nährboden abgiebt und eine acute Entzündung in Folge einer Mischinfection sich hier anschliesst. Man hat sogar den Influenzabacillus selbst in dem appendicitischen Eiter mit Sicherheit nachweisen können (Adrian). Ebenso sieht man bei Individuen, die an klinisch schwer verlaufenden Streptokokken-Anginen gelitten haben, Entzündungen des Wurmfortsatzes auftreten, wie wir in den letzten Jahren mehrfach beobachtet haben. So hat Sonnenburg einen 5jährigen Knaben L. operirt, der als Reconvalescent nach schwerer infectiöser Angina noch als Bettlägeriger an einer acut, gar bald mit allgemeiner Peritonitis verlaufenden Appendicitis erkrankte. In derartigen Fällen bilden sicherlich die Rachentonsillen oder die jeweiligen Eiterungen an anderen Körperstellen, wie Furunkel, Phlegmonen den Ausgangspunkt der Entzündung. Die in das Blut übertretenden Bacterien finden in dem mit Lymphfollikeln ungemein reichlich ausgestatteten Wurmfortsatz eine, wie der Thierversuch bestätigt, bequeme und bevorzugte Stelle für ihre Ansiedelung.

Sicher besteht für die Perityphlitis eine familiäre Disposition zu Recht. Worin sie besteht, darüber lassen sich nur Vermutungen aufstellen. Vorwiegend scheinen antomische Verhältnisse (besondere Länge, Lage der Appendix, kurzes Mesenteriolum u. dgl. m.) die Disposition, insofern als sie ererbt werden, zu bedingen.

Wenn wir auch noch nicht des Unfalles als ätiologisches Moment der Appendicitis erwähnt haben, so glauben wir doch auf dieses Verhältniss besonders aus dem Grunde hier näher eingehen zu müssen, weil man sehr häufig in die Lage kommt, ein Sachverständigenurtheil darüber abzugeben, ob ein Fall von Perityphlitis mit einem vorangegangenen Trauma in Zusammenhang steht oder nicht und inwieweit der Unfall als solcher an dem ungünstigen Ausgang Theil habe.

Es ist auffällig, wie selten ein Unfall bei der acuten Appendicitis eine Rolle spielt. Trotz der Genauigkeit, mit der daraufhin geforscht wird, verfügen wir nur über etwa 25 Fälle, bei denen der Anfall sich im Anschluss an ein Trauma entwickelte. Das Charakteristische bei diesen Fällen ist der Umstand, dass das erlittene Trauma meistens in gar keinem Verhältniss steht zur Schwere der Erkrankung. Heben eines schweren Gegenstandes, plötzliches Bücken, ein Stoss gegen die rechte Seite des Leibes, Ausrutschen des Körpers, Fall auf den Rücken bei starker Anspannung der Bauchmuskulatur, Erschütterung durch Springen und Reiten werden als auslösendes Moment des akuten Anfalls angegeben. Unter unseren Fällen löste weiter das Ausziehen des rechten Stiefels mittelst eines Stiefelknechts, das Aufschlagen des Bauches auf eine Nähmaschine den Anfall aus. Einmal war die zum Tode führende Erkrankung unmittelbar an die Züchtigung eines Knaben aufgetreten, die der Lehrer in der Weise vorgenommen hatte, dass er den Knaben aus der Schulbank hinaus gegen die Tischkante gezogen und ihm mit einer Gerte Schläge auf das Gesäss gegeben hatte. Ist in derartigen Fällen festzustellen, dass dem Unfall früher bereits einmal, wenn auch vor längerer Zeit, ein appendicitischer Anfall vorausgegangen, so kann man sich leicht vorstellen, dass auch durch einen nicht heftigen Stoss oder durch lebhafte Anwendung der Bauchpresse die alten Entzündungsprocesse, die noch nicht völlig ausgeheilt waren, wieder aufflackern. Ob es sich dabei um eine Zerrung einer Adhäsion, eine Sprengung von Eitereindickungen oder dergleichen handelt, ist dabei einerlei. Aber auch in denjenigen Fällen, wo Anfälle nicht vorhergegangen waren, zeigten sich bei der vorgenommenen Operation oder Section am Wurmfortsatz mehr oder weniger ausgedehnte Veränderungen älteren Datums. Verwachsungen, Abknickungen des Organs, Stenosen und Kothsteine waren ein Beweis dafür, dass schon längere Zeit vorher eine larvirte oder chronische Erkrankung des Appendix vorlag. Es handelt sich also stets um einen bereits kranken Wurmfortsatz. Man wird in all diesen Fällen einen Zusammenhang zwischen Unfall und Entzündung insofern gelten lassen können, als nämlich der Unfall die bereits bestehende Entzündung neu aufflackern lässt. Er kommt als ätiologisches Moment nur soweit in Betracht, als durch denselben eine schon

bestehende Erkrankung sich verschlimmert, nicht aber durch denselben eine zum Tode führende Krankheit entsteht. Selbst wenn das Trauma heftiger Natur ist, wird es nicht im Stande sein, einen bis dahin gesunden Wurmfortsatz bei seiner normaler Weise vorhandenen ausgiebigen Beweglichkeit und geschützten Lage zur Entzündung, Perforation oder Gangrän zu bringen. Man wird daher in solchen Fällen nicht sagen können, dass der Tod des an Perforationperitonitis erkrankten Patienten die Folge des Unfalls ist. Der Unfall ist der Zufall und nicht als die unmittelbare Ursache der Erkrankung anzusehen, sondern nur als die mittelbare. Ob in solchen Fällen eine Behörde oder eine Casse regresspflichtig ist, ist eine andere Frage, die sich dahin beantworten lässt, dass auch ohne Trauma der alte Krankheitsprocess wieder in ein acutes Stadium hätte übertreten können, oder vielleicht noch lange Zeit im Ruhezustand verweilt wäre.

Kann also der Unfall eine acute Appendicitis bei bereits vorher erkranktem Wurmfortsatz auslösen, so kann er auch Anlass zur Entstehung einer chronischen Appendicitis geben, als nach Quetschungen und Blutergüssen in der Ileocoecalgegend Verwachsungen zurückbleiben können, in denen der Wurmfortsatz mit eingebettet sein kann. Dadurch in seinen Funktionen gestört, disponiert er zu Erkrankungen. Wir machten mehrere derartige Beobachtungen.

Die Frage, bei Thieren künstlich Appendicitis zu erzeugen und auf diese Weise der eigentlichen Ursache der Erkrankung beim Menschen näher zu kommen, hat von jeher das lebhafteste Interesse erregt. Zunächst waren es französische Autoren, Roux, Roger und Josué, Bossenat und Charrin, welche durch Injection von Colibacterien und gleichzeitiger Läsion am Appendix der Versuchsthiere eine Erkrankung des Wurmfortsatzes erzielten. Sie kamen zu dem Schluss, dass die Appendicitis wohl immer eine Folge der Infection ist, die auf dem Blut- und Lymphwege, gewöhnlich aber vom Darm her erfolgt. Damit die Bacterien pathogen werden können, muss die normale Lebensfähigkeit der Schleimhaut gestört oder die den Schutz bewirkende phagocytäre Thätigkeit aufgehoben sein. Die prädisponirenden Momente schaffen die Eingangspforte oder begünstigen die Infection, indem sie die Widerstandsbedingungen herabsetzen. Das hauptsächlichste prädisponirende Moment ist die Enterocolitis.

de Klecki konnte bei Kaninchen durch mehr oder weniger feste Abschnürung des Mesenteriolum und der Blutgefässe desselben alle Grade der Entzündung, von der venösen Hyperämie bis zur Gangrän am Wurmfortsatz erzeugen. Die Virulenz der hierbei isolirten Bacterien war nur selten eine stärkere als die des gesunden Wurmfortsatzes, eine Steigerung

derselben war also zur Herbeiführung auch der eitrigen Entzündung nicht nothwendig.

Ribbert fand $5^1/_2$ Stunden nach Injection einer Aufschwemmung von Staphylokokkencultur in den Appendix und Abbinden desselben dieselben Kokken in reichlicher Menge in dem prall gespannten Wurmfortsatz. Die mikroskopische Untersuchung ergab in dem Epithel über den Follikeln und in diesen selbst mehr oder weniger starke Anhäufung derselben Bacterienform.

Adrian versuchte ebenfalls bei Kaninchen sowohl durch lokal-Eingriffe als durch eine Infection vom Blute aus Veränderungen am Wurmfortsatz zu erzeugen. Es gelang ihm in sehr vielen Fällen entzündliche Vorgänge im Appendix hervorzurufen, die sich hauptsächlich in den Follikeln abspielen und hervorgerufen sind durch Ablagerung des injicirten Virus in denselben mit konsekutiver Entzündung.

Ein wesentlicher Unterschied der menschlichen Appendicitis und der experimentell beim Kaninchen hervorgerufenen liegt nun nach den Untersuchungen meines Assistenten, Herrn Dr. Mühsam, in der Eigentümlichkeit der Eiterung beim Kaninchen. Der Eiter des Kaninchens ist im Gegensatz zu dem des Menschen ausserordentlich zäh und dick und ist daher für die Ausbreitung im Peritoneum wenig geeignet. Erhebliche Unterschiede bestehen auch in der Gefässversorgung. Beim Menschen ist der Wurmfortsatz ein rudimentärer, durch einen Endast der Art. ileocoecalis versorgtes Organ; beim Kaninchen stellt er einen im Verhältniss zur Grösse des Thieres recht bedeutenden Darmtheil dar, welcher in ausgiebigster Weise durch Blut versorgt wird. In diesen günstigen Ernährungsbedingungen vermuthet Mühsam die Ursache, dass bei Kaninchen so selten spontane Entzündungen des Organs zur Beobachtung kommen.

Mühsam kommt auf Grund seiner Versuche, welche sich auf 36 belaufen, zu dem Ergebniss, dass es gelingt, durch Unterbindung der zuführenden Gefässe einen Theil des Wurmfortsatzes oder das ganze Organ zur Gangrän zu bringen, weil die Ernährung aus den benachbarten Abschnitten nicht ausreicht. Es hat sich herausgestellt, dass die peripheren Theile ebenso wie beim Menschen gefährdeter sind als die centralen, es hat sich vor allem aber erwiesen, dass durch die Gangrän beim Kaninchen keine entzündlichen Processe in den benachbarten Theilen des Wurmfortsatzes verursacht werden, dass die Processe vorwiegend lokaler Natur sind.

Die Versuche Mühsams, auch durch intraappendikuläre oder intravenöse Injektion von Colicultur oder Cultur andrer Bacterien Entzündung an Wurmfortsätzen zu erzeugen, deren Ernährung durch Unter-

bindung eines Gefässes gestört, oder welchen ein Trauma durch Reiben zwischen den Fingern oder Quetschen mit einem Péan zugefügt war, blieben vollkommen resultatlos. Die Schleimhaut heilte bei Zerquetschungen ohne irgend welche nachweisbaren entzündlichen Veränderungen in der Umgebung sehr rasch.

Für das Verständniss der Perityphlitis beim Menschen haben alle derartigen Thierversuche bis jetzt nur eine geringe Bedeutung. So viel ergiebt sich jedoch besonders aus den Infectionsversuchen vom Blute aus, dass der Appendix des Kaninchens eine Prädilektionsstelle für die Lokalisation aller von der Blutbahn her ausgelösten entzündlichen Processe zu sein scheint. Stellen dieselben auch nichts für die Wirkung der angewandten Bacterien Spezifisches dar, so treten sie am Appendix doch schon zu einer Zeit auf, wo an den übrigen Darmabschnitten weder makroskopisch noch mikroskopisch irgend welche Veränderungen nachweisbar sind.

Die Erklärung für die gerade bei den Erkrankungen des Wurmfortsatzes so häufig eintretenden Recidive ist in den pathologischen Veränderungen, die nach den acuten Nachschüben fortbestehen, zu suchen (siehe pathol.-anat. Theil).

Auch die Gegenwart der bei der Resorption des Eiterherdes in und am Appendix zurückbleibenden Mikroben genügt oft, um ein Recidiv zu veranlassen. Freilich wissen wir nicht viel über die Lebensfähigkeit derartiger, in Schwarten eingebetteter Bacterien und über die Umstände, unter denen sie wieder pathogen werden; aber vieles spricht dafür, dass wir in ihnen die Ursache mancher Neuerkrankungen zu suchen haben.

Aus all diesen Gründen ist die ausgesprochene Neigung der Appendicitis zu Recidiven erklärlich.

DRITTER THEIL.

PATHOLOGISCHE ANATOMIE

BEARBEITET VON

Dr. FEDERMANN

Assistenzarzt an der chirurgischen Abtheilung des Krankenhauses Moabit in Berlin.

Pathologische Anatomie.

Bearbeitet von Dr. Federmann.

Aus Gründen der Uebersichtlichkeit werde ich in den folgenden Ausführungen erst die anatomischen Vorgänge und Veränderungen am Appendix selbst ohne Berücksichtigung des Peritoneums schildern, sodann die am Peritoneum und in den ferner gelegenen Organen sich abspielenden Processe.

I.

Veränderungen am Wurmfortsatz selbst.

Wir unterscheiden pathologisch-anatomisch eine Appendicitis simplex, perforativa und gangraenosa. Dazu kommt noch anhangsweise die Appendicitis tuberculosa und actinomycotica.

Unter Appendicitis simplex fassen wir alle diejenigen Formen der Wurmfortsatzentzündung zusammen, bei denen es zu mehr oder minder hochgradigen Veränderungen des Wurmfortsatzes selbst, sowie auch der Umgebung in Folge Adhäsivperitonitis kommt, bei denen aber weder durch Geschwüre noch durch Druckgangrän in Folge eines Kothsteines die Wandung perforirt oder durch direkten Austritt des Inhaltes in die Umgebung eine eitrige Peritonitis entstanden ist. An diese einfache katarrhalische Appendicitis können sich gangränöse Formen anschliessen. Kommt es in Folge von Geschwürsbildung, Kothsteinen oder Empyem des Wurmfortsatzes zu Usurirung und Perforation der Wandung mit Austritt von infektiösem Material, so sprechen wir von einer Appendicitis perforativa. Schliesslich giebt es eine Form der Appendicitis, bei der ein Theil oder der ganze Wurmfortsatz im acuten Anfall nekrotisch wird, das ist die Appendicitis gangraenosa.

a) Appendicitis simplex.

Wir unterscheiden eine acute und eine chronische Appendicitis simplex. Die letztere entsteht häufig aus der ersteren, kann aber auch von vornherein als solche verlaufen. In Folge zahlreicher, zum Teil sehr frühzeitig

ausgeführter Operationen hatten wir Gelegenheit, das Verhalten des Wurmfortsatzes bei acuter Entzündung in den allerersten Anfangsstadien zu beobachten. Es zeigte sich hierbei, dass zunächst beim acuten Anfall nur die Wand des Organs betheiligt ist, oft sogar ohne Betroffensein der Serosa. Die graugelbliche Schleimhaut ist geschwollen, injicirt, mit kleinen Hämorrhagien durchsetzt und zeigt stärkere Sekretion. Die Submucosa ist von Rundzellen infiltrirt. Auch der Follikelapparat weist eine mehr oder minder deutliche Schwellung auf (Appendicitis follicularis, granulosa). Ist die Serosa an der Entzündung betheiligt, wie das in der Mehrzahl der Fälle beobachtet wird, so stellt sie sich als von einem Netz hochgradig injicirter Gefässe überzogen dar. Das Lumen des Appendix ist ausgefüllt mit reichlich schleimigem, resp. schleimig-eitrigem Inhalt, bisweilen vermischt mit Koth flüssigeren oder festeren Charakters. Durch das Vorhandensein von Bacterien kann dieses Sekret eitrig werden. Ein Substanzdefekt der Schleimhaut braucht durchaus nicht vorhanden zu sein, andererseits kann es jedoch unter dem Einfluss des Eiters zum herdweisen Absterben und zur Geschwürsbildung kommen. (Erosionsgeschwüre.) In Folge der entzündlichen Hyperämie und Schwellung wird das ganze Organ verdickt und steif.

Dieser acute Katarrh des Wurmfortsatzes, wie er sich als leichteste Form der Appendicitis simplex darstellt, kann völlig zur Ausheilung gelangen, indem sich das verloren gegangene Epithel regenerirt und das vorhandene Exsudat durch Abschwellen der Mucosa resorbirt oder in das Coecum hinein entleert. Auch die etwa gleichzeitig im Appendix befindlichen Kothklümpchen werden dann mit dem Sekret in den Darm zurückbefördert.

In der Mehrzahl der Fälle tritt jedoch keine völlige Rückbildung ein, sondern es entwickelt sich aus dem acuten Katarrh ein chronischer. Der vorher freie Appendix ist vielleicht durch Entzündung in der Umgebung in ungünstiger Lage geknickt oder gedreht, in der Nachbarschaft fixirt, seine Musculatur ist geschwächt, in anderen Fällen hypertrophisch, seine Peristaltik dadurch beeinträchtigt. Die verdickte Wand hat ihre Elastizität eingebüsst und der dilatirte Kanal steht dem Eindringen neuer Schädlichkeiten offen. Kleine Geschwüre restiren, andere schrumpfen bei der Vernarbung und strikturiren das Lumen (siehe Fig. 2.). Das sind alles Prädispositionen für neue Erkrankungen und erklären die Häufigkeit acuter Nachschübe der Perityphlitis.

Die geringste Veränderung als Zeichen eines einfachen Katarrhs ist das Zurückbleiben einer schiefriggrauen Schleimhaut. Man findet in der Mucosa reichliche Rundzellenanhäufung oder Bindegewebswucherung mit Wulstungen, Buchten und polypösen Erhebungen (Appendicitis polyposa).

In anderen Fällen führt die Abnahme des Drüsengewebes zur Atrophie, wie es Fig. 3 deutlich illustrirt. Oder der Verlust eines grossen Theils der Schleimhaut verursacht eine Obliteration des Lumens, die zwar meist nur einen Theil des Organs betrifft, bisweilen aber auch den ganzen Wurmfortsatz in ein derbes, solides, strangartiges Gebilde verwandelt.

Fig. 2.

Appendicitis simplex chronica. Im Intervall entfernter Appendix. Aufgeschnitten. Im distalen Drittel eine stricturirende Narbe als Ueberrest einer früheren Ulceration. Schleimhaut z. Th. stark atrophisch, enthielt Kothbröckel.

Fig. 3.

Appendicitis simplex chronica. Im Intervall entfernter Appendix. Aufgeschnitten. Die proximale Hälfte der Schleimhaut völlig atrophisch, der Rest zeigt starke Wulstung der Mucosa. Verschiedene Anfälle vorausgegangen.

Als Beispiel für eine solche nahezu totale Obliteration möchte ich einen Fall anführen, wo nach sechs Attaken im Intervall ein Wurmfortsatz von uns entfernt worden ist, der 6 cm lang war, etwa streichholzdünn und ein nahezu vollkommen obliterirtes Lumen hatte. Auf dem Querschnitt war nur eine etwa 3 mm lange Schleimhautstrecke nachweisbar (Fall Pommer.).

Stellt ein derartiger Obliterationsvorgang immerhin ein relativ seltenes Vorkommnis dar, so ist das gewöhnliche Bild, das der chronisch katarrhalisch entzündete Wurmfortsatz darbietet, ein anderes. Er ist mehr oder weniger verdickt, rigide, „in Erektion", wie Talamon sagt, oft abnorm angeheftet, mit der Umgebung fest verwachsen, häufig genug aber auch

völlig frei. Das Lumen des starren Gebildes klafft und ist von einem schmierigen übelriechenden schleimig- bis blutig-eitrigen Inhalt erfüllt, in dem sich zuweilen ein Kothbröckel oder eine beginnende Steinbildung zeigt. Die Schleimhaut ist verdickt, mässig gewulstet, injicirt und in einer Reihe von Fällen mit Geschwüren versehen. Auch die anderen Wandschichten haben ihren Antheil an der Volumenzunahme. Das Muskelstratum ist verbreitert zum Theil durch entzündliche Infiltrationen, zum Theil durch echte Arbeitshypertrophie. So glauben Kümmell und Iversen einen Theil der Zunahme dieser Schicht auf eine reelle Vermehrung der Muskelsubstanz selbst zurückführen zu müssen, auf eine Art Arbeitshypertrophie, die aus der Anstrengung, den Inhalt auszutreiben, resultiren soll. Durch die häufig bestehende Adhäsivperitonitis wird allmählich die Umgebung in Mitleidenschaft gezogen, der Appendix verwächst mehr und mehr vollständig mit dem Coecum, den benachbarten Darmschlingen, dem parietalen Blatt des Bauchfells. Die Entleerung des Secretes aus dem Wurmfortsatz wird dadurch immer schwieriger, und so entstehen allmählich in den erweiterten Abschnitten des Organs die Kothsteine, oder es sammelt sich dort das übelriechende, mit Kothbestandtheilen vermischte Secret an. Zahlreiche bei Operationen gemachte Befunde chronisch entzündeter Wurmfortsätze zeigen deutlich, wie in dem einen Fall das Organ selbst, in dem andern die Umgebung, in vielen Fällen beide gleichmässig von den entzündlichen Veränderungen betroffen werden.

Ist durch Geschwürsbildung, Stenose, Knickung des Wurmfortsatzes oder durch Steinvorlagerung die Verengerung des Appendix an einer gewissen Stelle eingeleitet, so kann es hier zu einer völligen Verlöthung des Lumens kommen. Fällt der Obturationsprocess in eine Zeit, in der die Höhle des Fortsatzes ohne Inhalt ist, fehlen in jenem Augenblick virulente Mikroben in dem abgesperrten Theil des Kanals, so ist eine Ursache für die Zersetzung der Drüsensecrete nicht vorhanden. Dieselben werden eine Zeit lang weiter abgeschieden; sie stauen sich in der verschlossenen Höhle an, dehnen sie ganz allmählich aus und bringen schliesslich durch dauernden Druck auf die Wandung die specifischen Elemente derselben zum langsamen Schwund. Es entsteht ein Hydrops proc. vermif. Der Drüsenapparat fällt einer allmählichen Rückbildung anheim, das Epithel stösst sich ab, die Schleimhaut verliert ihren eigentlichen Charakter, sie hypertrophirt in ihren bindegewebigen Elementen, ebenso wie auch die Muskellage und die Serosa sich verdicken. Ausnahmsweise gelingt es wohl auch dem starken Innendruck, einzelne Partien der Schleimhaut durch die Muscularis hindurch herniös unter der Serosa hervorzuwölben. Kelynak (l. c.) beschreibt eine solche Re-

tentionscyste, in der zwei wohl unterschiedene Divertikel, die mit der Haupthöhle durch deutliche runde Lumina communicirten, gerade zwischen die Blätter des Appendix-Mesenteriolums vorgetrieben waren. Aehnliche multiple Ausbuchtungen an gleicher Stelle schildert auch Ribbert (l. c.)

Fig. 4.

in einem seiner Fälle. Diese Cysten können eine ausserordentliche Ausdehnung annehmen. Virchow [1]), der sie als colloidale Degeneration

1) Geschwülste. Bd. I. 250.

des Wurmfortsatzes beschreibt, giebt an, dass sie Faustgrösse erreichen können. Die Abbildung (Fig. 4) stellt ein Präparat unserer Sammlung dar, in dem dies Mass noch übertroffen ist. Es wurde von Guttmann [1]) im Verein für innere Medicin demonstrirt. Der prall gespannte Sack von der Gestalt einer enormen Birne misst in seiner Längsachse 14 cm, bei einem grössten Umfange von 21 cm. Die Dilatation kann auch hier das ganze Organ einnehmen oder sich bei tieferem Sitze der Striktur auf einen Teil beschränken. In diesen letzten Fällen gewinnt der Appendix die Gestalt einer gestielten Geschwulst. Bei der Form des totalen Hydrops sieht man anstatt der Einmündungsstelle ins Coecum nur eine narbige trichterförmige Einziehung der Schleimhaut.

Finden sich zu der Zeit, wo es zur Verlöthung kommt, reichliche Bacterien im Appendix oder wird secundär ein Hydrops inficirt, so entsteht das Empyem des Proc. verm. Die Grösse dieser Eitercysten ist abhängig von der Höhe der Striktur, und man kann partielle und totale Empyeme unterscheiden. Der Verlauf des Empyems hängt in hohem Grade von der Virulenz und Menge der Bacterien ab. Es giebt Formen, die ausserordentlich rapide vorangehen, den Processus auftreiben, seine Wandungen in schwere acute Entzündung versetzen und sie schliesslich zum Bersten bringen. In der Regel kommt es zwar bald zu Verklebungen mit den umliegenden Organen, besonders auch dem Netze, aber die sturmartige Entwicklung lässt häufig nicht die genügende Zeit zu einem allseitigen schützenden Abschluss. So haben wir mehrfach Fälle operirt, bei denen ein noch nicht geplatztes, jedoch dem Bersten sehr nahes Empyem frei in der Bauchhöhle flottirte und gerade noch rechtzeitig vor der Katastrophe entfernt werden konnte. Andere Empyeme, in denen wenige virulente Keime enthalten sind, verlaufen chronischer. Zu diesen zählen z. B. die häufigen tuberkulösen Eiteransammlungen. Es findet sich unter unseren Sectionsberichten ein solcher Fall citirt, bei dem die Schleimhaut mehrere grosse Geschwüre zeigte, von denen eines bis auf die Serosa gedrungen war. Die Spannung der Cyste war eine geringe. Verwachsungen fehlten ganz. Auch sonst dürften bei diesen Formen die peritonealen Verklebungen nicht sehr ausgebreitet sein, was bei dem ausserordentlich chronischen Process, der dem der kalten Eiterung nahe steht, nicht Wunder nehmen kann. Die Figuren 5 und 6 stellen Beispiele von Empyem des Wurmfortsatzes dar, in dem einen Fall durch einen eingekeilten Kothstein, in dem andern durch eine stenosirende Narbe verursacht.

---

1) Deutsche med. Wochenschr. 1891. Nr. 7.

b) Appendicitis perforativa.

Nachdem wir bisher die pathologischen Veränderungen bei der Appendicitis simplex catarrhalis acuta und chronica kennen gelernt und die im Wurmfortsatz selber stattfindenden Processe beschrieben haben, werden wir uns mit denjenigen Veränderungen befassen, als deren Folge eine Perforation des Appendix eintritt.

Fig.5.

Conturen des Kothsteins.

Empyem des Wurmfortsatzes. Die proximale Hälfte des Organs ist wenig verändert; durch einen eingekeilten Kothstein wurde ein Empyem verursacht. — Im Intervall operirt.

Die Ulcerationen im Appendix, mögen dieselben durch Katarrh oder als Decubitalgeschwüre durch Kothsteine verursacht sein, können zur Zerstörung der Wand und dadurch zu Perforationen führen. Die theilweise oder vollständige Gangrän des kleinen Organs hat dieselbe Wirkung, nur meist in grösserer Ausdehnung. Da die Nekrose der Wandung in der Regel circumscript bleibt, so können Varietäten entstehen, indem nur ein Theil der Wandung zu Grunde geht und eine Brücke zwischen dem peripheren und centralen Abschnitt übrig bleibt, oder eine annuläre Gangrän, eine vollkommene Absetzung des freien Endes bewirkt. Ein

solcher Fall ist in Fig. 7 abgebildet, die einen im Anfall entfernten Wurmfortsatz darstellt. Alle diese Vorgänge am Appendix fallen unter die Gruppe der Appendicitis perforativa, die überhaupt die wichtigste Form der Appendicitis darstellt.

In den acuten Fällen von Perforation des Wurmfortsatzes zeigt sich der ganze Wurmfortsatz von aussen stark geröthet, meist mit Fibrinbelägen bedeckt. Häufig ist eine beschränkte Partie gelb oder schwarzgrün verfärbt infolge eingetretener Nekrose der Wandungen. Diese Stelle weist eine oder mehrere, in ihrer Grösse wechselnde Oeffnungen auf, die

Fig. 6.

Stenosirende Narbe.

Empyem des Wurmfortsatzes. Durch Narbenstenose hervorgebrachtes Empyem. Erfüllt mit eitrigem Schleim, die Mucosa völlig atrophirt. — Der proximale Theil des Organs zeigt starke Wulstung der Mucoa. — Im Intervall operirt.

in das Lumen führen. Manchmal ist die Perforation haarfein, in andern Fällen klafft der ganze Appendix auseinander. Bisweilen liegt dicht hinter der Perforationsöffnung ein Kothstein, häufiger liegt er weit entfernt von der Perforationsöffnung, in vielen Fällen ist er bereits in die Bauchhöhle ausgetreten. Als grosse Rarität dürfte es anzusehen sein, dass der Stein in der Serosa stecken bleibt und dort völlig durch Adhäsionen eingekapselt wird. Einen solchen Vorgang mussten wir in

einem Fall annehmen, wo der im Intervall entfernte Wurmfortsatz dicht hinter dem Coecalansatz unter der Serosa einen viereckigen eingekapselten Kothstein aufwies. Die Perforationsstelle wird in jedem Theil des Appendix angetroffen, am häufigsten im Endtheil [1]).

Fig. 7.

Mesenteriolum.

Appendicitis perforativa. Die distale Hälfte durch circuläre Gangrän völlig amputirt, der proximale Theil chronisch entzündet. Der distale Theil enthält dicken Eiter. Ein Kothstein in der freien Bauchhöhle. Nach 36 Stunden operirt. Heilung.

Die Schleimhaut des Organs kann ganz verschiedenes Aussehen darbieten. Meist ist bei Perforation durch Kothstein nur die nächste Umgebung der Perforationsstelle nekrotisch verändert, während die

1) Die mehr oder minder grosse Widerstandskraft einzelner Abschnitte des Wurmfortsatzes zeigt sich klinisch darin, dass z. B. die Perforation meist an der Kuppe sitzt. Unter 110 dahin gehörenden Fällen war die Perforation 83 mal an der Kuppe, 17 mal in der Mitte und 10 mal im centralen Theile, nahe dem Coecum, ein Beweis für die grössere Gefährdung der Ernährung der Kuppe.

übrige Schleimhaut sich nur im Zustand chronischer Entzündung befindet. Oefters sieht man sie jedoch in viel weiterer Ausdehnung nekrotisch, überhaupt kommen die variabelsten Verhältnisse vor (s. Fig. 8). So z. B. dass die Perforation in einem abgeschlossenen Empyem sich vorfindet, während der übrige Theil des Organs völlig frei von Veränderungen sein

Fig. 8.

Normale Schleimhaut.

Kothstein u. dahinter Perforation.

Nekrotische Schleimhaut.

Appendicitis perforativa. Der proximale Teil der Schleimhaut normal. In der Mitte des Appendix ein eingeklemmter Kothstein, der zur Perforation führte. Dahinter die Schleimhaut necrotisch. Operirt nach 48 Stunden. Heilung.

kann. In vielen Fällen ist der Appendix noch mit Eiter erfüllt, in anderen wieder hat der grösste Theil sich bereits in die Bauchhöhle entleert.

In den Fig. 9 und 10 sind 2 Fälle von Appendicitis perforativa wiedergegeben. Es sind Präparate, die bei Operationen in den ersten 48 Stunden gewonnen sind.

Die Perforation kann in die völlig freie Bauchhöhle oder in durch Darmschlingen mehr oder weniger verklebtes Gebiet erfolgen. Das Resultat ist entweder eine circumscripte oder eine fortschreitende Peritonitis. Die Intensität der Entzündung hängt in erster Linie von der Grösse der Perforationsöffnung, der Schnelligkeit der Perforation, vor Allem aber der Qualität und Quantität des austretenden inficirenden

Fig. 9.

Appendicitis perforativa. Freie fortschreitende Peritonitis, am 4. Tag operirt — Heilung. Circumscripte Gangrän mit linsengrosser Perforation, aus der Eiter quillt; dahinter bohnengrosser Kothstein.

Fig. 10.

Appendicitis perforativa. Pfennigstückgrosse Oeffnung, dahinter haselnussgrosser Kothstein. Uebriger Inhalt Eiter. Nirgends Nekrose, reichliche Fibrinbeläge auf der Serosa. Im Anfall operirt. Heilung.

Materials ab. Wir werden weiter unten noch genauer erörtern, welche Umstände von besonderer Bedeutung für das Zustandekommen der einen oder anderen Art von Peritonitis sind.

Ist der Appendix mit einem Organ verwachsen, so kann die Perforation in dieses hinein erfolgen, am häufigsten in das Coecum selbst oder eine Ileumschlinge, jedoch sind auch Durchbrüche in die Gallenblase, Blase und andere Organe, selbst in den Ureter (Fall von Ledderhose), beobachtet. Es tritt dadurch eine Art Naturheilung ein. Wird dann später der Appendix entfernt, so ist es häufig unmöglich, die frühere Perforation an dem Präparat nachzuweisen, da Perforationen in der Wand des Appendix völlig ausheilen können. So fanden wir öfters in alten Schwartenherden Kothsteine, während an dem gleichzeitig entfernten Appendix nicht die Spur einer Perforationsöffnung mehr nachgewiesen werden konnte.

c) Appendicitis gangraenosa.

Tritt in Folge phlegmonöser Entzündung und Circulationsstörung in den ernährenden Mesenterialgefässen eine acute Nekrose des Organs in grösserer Ausdehnung ein, so sprechen wir von einer Appendicitis gangraenosa. Die wichtigste Bedingung zum Zustandekommen einer primären Gangrän des Appendix ist eine hochgradige Virulenz der Bacterien, in zweiter Linie spielen die eigenthümlichen Gefässverhältnisse des Organs eine disponirende Rolle. Meisel hat neuerdings thrombophlebitische Veränderungen der Vene des Mesenteriolums als das Primäre bei der Gangrän des Appendix bezeichnet. Doch sind zahlreiche Autoren (Lanz, v. Brunn) geneigt, diese Vorgänge als secundäre aufzufassen. Ich verweise in dieser Frage auf die Ausführungen im zweiten Abschnitte dieses Buches. Dass auch Knickungen, Verwachsungen, totale oder partielle, starke Fettablagerungen im Mesenteriolum (eigene Beobachtungen), eine Nekrose begünstigen müssen, ist nur natürlich. Nach Abstossung der abgestorbenen Theile erholt sich gewöhnlich der Rest von Neuem. Fortschreitende, auf den Darm übergehende Gangrän gehört zwar zu den Seltenheiten, jedoch haben wir sie bisweilen beobachtet. Ein derartiger Fall wurde z. B. bei einem Patienten constatirt, bei dem ein handbreites Stück seines brandigen Blinddarms mit dem Wurmfortsatz entfernt werden musste. Die Veränderungen, die der Wurmfortsatz selbst in Fällen von Nekrose bietet, können sehr verschiedenartig sein, je nachdem es sich um partielle oder völlige Nekrose handelt. Zunächst zeigt sich die Gangrän auf der Schleimhaut, und Fälle, in denen sich die Schleimhaut völlig nekrotisch und putride erweist, die Muscularis und Serosa dagegen nur Zeichen einer hochgradigen Entzündung zeigen, gehören zu den häufigsten

Fig. 11.

Appendicitis gangraenosa. Allgemeine diffusse Peritonitis. Am 4. Tage operirt. Tod. — W. F. in toto gangränös, die Serosa grünlich verfärbt. Im proximalen Drittel sieht ein grosser Kothstein vor, der dem Durchbruch nahe ist. Der übrige Inhalt brauner Eiter.

Fig. 12.

Acute Gangrän des Appendix mit Perforation. Die Serosa graugrün verfärbt; im mittleren Theil geborsten, darunter sieht ein Kothstein vor, der nur theilweise noch von der nekrotischen Schleimhaut überdeckt ist. Freie fortschreitende Peritonitis. Nach 36 Stunden operirt. Heilung.

Befunden. Bereits nach 24 Stunden und noch früher kann totale Gangrän eingetreten sein. Dass ein derartig verändertes Organ auch ohne gleichzeitige Perforation für alle Schädlichkeiten durchlässig ist, versteht sich von selbst. Die folgenden Figg. 11—13 von acuter Gangrän der Appendix, die aus unserer Präparatensammlung stammen, mögen die eben gemachten Bemerkungen illustriren.

Es ist selbstverständlich, dass all die Erscheinungen, Folgezustände und Komplicationen, die wir bei Appendicitis perforativa beschrieben haben, meist in erhöhtem Maasse sich bei der Appendicitis gangraenosa ereignen

Fig. 13.

Appendicitis grangraenosa. Gangrän in der distalen Hälfte. Zwei feine Perforationsöffnungen. Dahinter 3 Kothsteine. Mesenteriolum gleichfalls theilweise nekrotisch (gelb).

müssen. Auch hier hängt es von denselben Umständen wie bei der Appendicitis perforativa ab, welchen Charakter die sich anschliessende Peritonitis darbietet. Auch hier kann sowohl eine circumscripte wie eine fortschreitende Peritonitis resultiren. Wir haben häufig Gelegenheit gehabt, in völlig abgekapselten Abscessen den total gangränösen Wurmfortsatz anzutreffen. Wir nehmen dann an, dass die Gangrän in den meisten Fällen eine secundäre, durch eitrige Zerstörung hervorgebrachte ist, und wohl von der acuten primären Gangrän unterschieden werden muss.

II.

Betheiligung des Peritoneums.

Haben wir bisher versucht, die Processe am Appendix für sich, getrennt von denen des Peritoneums zu schildern, so müssen wir uns bewusst sein, dass wir dieser Trennung in der Praxis nur in vereinzelten Fällen begegnen werden. Eine Betheiligung des Peritoneums, sei es auch nur in Gestalt der Entzündung der Serosa des Wurmfortsatzes, fehlt selten, in der weitaus grössten Mehrzahl der Fälle ist das Peritoneum in der näheren und weiteren Umgebung afficirt. Und diese Betheiligung des Bauchfells giebt erst der Erkrankung ihr eigenthümliches und wesentliches Gepräge.

Das Peritoneum besitzt eine Reihe charakteristischer Eigenschaften, die es einerseits geeignet machen, selbst schwere Infectionen schadlos zu überwinden, andererseits aber auch im Stande sind, unter Umständen erhebliche Schädlichkeiten zu verursachen. Diese Eigenschaften sind in erster Linie die grosse Flächenausdehnung, die das Peritoneum besitzt, und die nach Wegner nahezu der der gesammten Körperoberfläche gleichkommt, zweitens die enorme Resorptionskraft des Bauchfells, die so gross ist, dass Thiere in einer Stunde beinahe 8 Proc. ihres Körpergewichts an Flüssigkeit von der Bauchhöhle aus aufzusaugen vermögen, drittens die ausserordentliche Transsudations-(Exsudations-)Fähigkeit wodurch besonders bei dem grossen Gehalt an plastischer Substanz rasch ausgedehnte Verklebungen um einen infectiösen Herd zu Stande kommen können.

Die Oberfläche des normalen Peritoneums ist glatt und glänzend und wird von einer einfachen Endothelschicht überkleidet, die im gesunden Zustande nur spärliche Mengen seröser Flüssigkeit absondert, so dass die Därme leicht aneinander vorbeigleiten. Dort wo mehrere Endothelien zusammenstossen, finden sich Oeffnungen (Stomata), die direct zu den serösen und subserösen Lymphräumen führen und eine ausgiebige Verbindung zwischen Peritonealhöhle und subserösen Lymphgefässen darstellen. Am zahlreichsten und grössten sind diese Stomata im Centrum tendineum des Zwerchfells. Hierdurch wird eine fast directe Communication zwischen dem Bauchraum und dem Blutgefässsystem hervorgerufen, wobei nicht nur gelöste Stoffe, sondern auch Zellen und Bacterien aufgesaugt werden.

Der Druck der Bauchmuskulatur und die regelmässigen Bewegungen des Diaphragma, das die Rolle einer Saug- und Druckpumpe übernimmt,

und die peristaltischen Bewegungen des Darmes begünstigen die Resorption. Herabgesetzt wird dieselbe durch Verminderung der Peristaltik, starke Abkühlung des Abdomens, weil durch die Kälte eine Herabsetzung der Erregbarkeit der nervösen und muskulären Elemente der Darmwand entsteht. Die Austrocknung der Serosa, wie sie z. B. bei Laparotomien stattfindet, vermindert gleichfalls das Resorptionsvermögen. Eine bacterielle Peritonitis hat dieselbe Wirkung. Die Resorption stellt keinen rein physikalischen, den Gesetzen der Osmose und Filtration unterworfenen Vorgang dar, sondern wir müssen annehmen, dass ein lebhafter und continuirlicher Saftstrom zwischen den Serosaflächen stattfindet, wobei sich Flüssigkeit dem Saftstrom beimengt und dadurch in die Lymph- und Blutbahn gelangt. Durch die grosse Resorptionskraft des Bauchfells können in kurzer Zeit selbst grosse Mengen pathogenen Materials dem Blutstrom zugeführt werden. Von der Menge und Virulenz desselben hängt es ab, ob der Organismus sie schadlos vernichten kann oder der Allgemeinvergiftung erliegt.

Der Resorption geht eine reichliche Exsudation parallel, die vor allem durch ihre plastische Fähigkeit, Adhäsionen um entzündliche Herde zu bilden und sie hierdurch gegen die übrige Bauchhöhle abzukapseln, eine grosse Bedeutung beanspruchen muss. Von nicht zu unterschätzendem Werthe dürfte auch die dem Peritonealexsudat innewohnende bactericide Kraft ein, deren Einzelheiten allerdings vorläufig noch strittig sind.

Von besonderer Wichtigkeit ist das Verhalten des Peritoneums zu pathogenen Bacterien, das seit Wegner's grundlegenden Untersuchungen (1876) zum Gegenstand zahlreicher Untersuchungen und Forschungen gemacht worden ist, die jetzt zu einem gewissen Abschluss gelangt sind. Da die Versuche Wegner's nur mit Bacteriengemischen angestellt waren, so mussten sie nachgeprüft werden, und dies geschah in besonders eingehender Weise 1886 von Grawitz, dessen wichtige und interessante Resultate wir, da sie auch heute noch im grossen Ganzen Geltung haben, in ihren Hauptzügen wiedergeben. Nach Grawitz ist das Hineingelangen von pathogenen Bacterien in die Bauchhöhle nothwendige Vorbedingung, aber nicht die einzige Ursache einer eitrigen Peritonitis. Ist die Bacterienmenge nicht eine grössere, als die Bauchhöhle innerhalb weniger Stunden zu resorbiren vermag, und besitzen die Bacterien keine zu grosse Virulenz, treffen sie ein intactes Peritoneum, so braucht ihr Eindringen nicht schädlich zu wirken. Dagegen kommt eine eitrige Peritonitis dann zu Stande, wenn die Bauchhöhle eine stagnirende Nährflüssigkeit enthält, beim Vorhandensein ausgedehnter chemischer und mechanischer Läsion im Infectionsgebiet, vor allem aber wenn eine Wunde mit Substanzverlust die Ansiedelung der Infectionsträger vermittelt. Eine Peritonitis entsteht

gleichfalls, wenn die Virulenz und Menge der eingeführten Keime die Widerstandskraft des Organismus übersteigt.

Diese Untersuchungen von Grawitz sind seitdem in mancher Hinsicht erweitert worden, so dass man nun im Allgemeinen Folgendes sagen kann:

Das normale Peritoneum hat die Fähigkeit, im Gegensatz zu anderen Geweben, eine verhältnissmässig grosse Menge von Bacterien sowie deren Gifte schadlos zu ertragen. Die Mittel, durch die der Organismus die Infection überwindet, sind im Wesentlichen eine starke Leukocytose und die ausserordentliche Resorptionsfähigkeit des Peritoneums. Die grösste Bedeutung im Kampf mit den Eitererregern scheinen nach unseren heutigen Anschauungen die Leukocyten zu beanspruchen. Ob ihre Einwirkung eine mechanische im Sinne Metschnikoff's ist, oder ob ihre Stoffwechselproducte (Alexine, Buchner) den werthvollsten Factor darstellen, ist vorläufig mit Sicherheit noch nicht zu entscheiden. Ebenso wenig können wir mit Sicherheit aussagen, ob es die Bacterien selbst sind, die anlockend wirken, oder erst die durch den Bacterienzerfall frei werdenden Bacterioendotoxine. Nach neueren Untersuchungen (Radziewski) scheint das Letztere das Wahrscheinlichere zu sein. Eine vorhandene Leukocytose ist immer als ein Schutzmittel des Organismus gegenüber eingedrungenen Giften aufzufassen. Ihre Höhe varriirt je nach der Höhe der Infection. Die Bedeutung der Resorption für die Unschädlichmachung von Giftstoffen liegt in mehrfacher Richtung. Ist die Menge und Virulenz der Keime eine geringe, so werden sie unter Umständen schon durch die bactericide Kraft des Peritonealexsudats vernichtet, der Rest wird rasch fortgeschafft und geht im Blute zu Grunde. Verderblich wird die grosse und rasche Resorptionsfähigkeit in solchen Fällen, wo ein so hoher Virulenzgrad vorliegt, dass die Bacterien von Leukocyten gar nicht mehr angegriffen werden, so dass sie in grosser Menge ins Blut übergehen, und der Körper an Allgemeinvergiftung zu Grunde geht. In der Bauchhöhle selbst kommt es dann höchstens zu einer leichten Hyperämie und hämorrhagischen Exsudation, eine eitrige Peritonitis entsteht nicht. Wahrscheinlich ist in solchen Fällen die Vermehrung und Resorption der Bacterien eine so rapide, dass noch ehe die Leukocyten an den localen Herd gelangt sind, schon allzu grosse Mengen in die Blutbahn übergetreten waren.

Gehen wir nach diesen allgemeinen Erörterungen zu einer Besprechung der verschiedenen Formen der Peritonitis über, die im Anschluss an eine Appendicitis auftreten können, so erhebt sich von vornherein die Schwierigkeit einer allgemeingiltigen Eintheilung. Wenn wir trotzdem aus praktischen Gründen einer Klassification das Wort reden, so dürfen wir nicht ausser Acht lassen, dass kein principieller Unterschied der ver-

schiedenen Formen von Peritonitis besteht, sondern dass es Unterschiede lediglich gradueller Natur sind.

Man kann die Peritonitiden nach pathologisch-anatomischen, nach ätiologischen und nach klinischen Gesichtspunkten eintheilen. Pathologisch-anatomisch kennen wir eine seröse, sero-fibrinöse, eitrige, jauchige Peritonitis, die zahlreiche Uebergänge ineinander aufweisen können; eine ätiologisch infectiöse und aseptische Peritonitis. Die erstere wird von den verschiedensten Bacterien und Bacterientoxinen hervorgebracht und bildet weitaus das Gros aller Fälle von Peritonitis bei Perityphlitis. Die aseptische Peritonitis wird durch chemische oder mechanische Ursachen bedingt und ist jedenfalls nur in Ausnahmefällen bei Appendicitis mit Sicherheit vorhanden. Nach klinischen Gesichtspunkten unterscheiden wir schliesslich eine circumscripte und eine fortschreitende Peritonitis. Da wir diese letzte Eintheilung als die für unsere Zwecke beste ansehen, so werden wir sie den folgenden Ausführungen zu Grunde legen. Die circumscripte Peritonitis hat nicht die Tendenz unaufhaltsamen Fortschritts und kann serofibrinöser oder eitriger Natur sein. So lange das Exsudat serös-fibrinös ist, wird es leicht resorbirt, während, sobald es eitrig geworden ist, so bald wir also den typischen perityphlitischen Abscess haben, einer spontanen Resorption grössere Hindernisse entgegenstehen. Von fortschreitender Peritonitis unterscheiden wir drei verschiedene Formen: 1) die diffuse jauchig-eitrige, 2) die progredient fibrinös-eitrige Peritonitis und 3) die peritoneale Sepsis. In der Wirklichkeit beobachtet man selten reine Typen, Uebergänge sind das Gewöhnliche.

I. Circumscripte Peritonitis.

A) Perityphlitis mit serös-fibrinöser Exsudation. Peritonitis adhaesiva.

Es giebt sicherlich Fälle, wo überhaupt jede Betheiligung des Peritoneums vermisst wird. So, wenn der Catarrh lediglich auf die Schleimhaut des Wurmfortsatzes beschränkt bleibt, also eine reine Endoappendicitis vorliegt. Ferner beobachten wir das Fehlen irgend welcher peritonitischer Veränderungen, wenn wir so frühzeitig operiren, dass es noch nicht zur Ausbildung einer Bauchfellentzündung kommen konnte. Erst in letzter Zeit hatten wir zwei Fälle von schwerer Gangrän des hochgradig empyematösen Wurmfortsatzes, die 8 resp. 16 Stunden nach dem Bestehen der ersten Symptome operirt wurden und wo trotz dieser hochgradigen Veränderungen keine makroskopische Betheiligung des Peritoneums nachgewiesen werden konnte.

Diese Fälle bilden jedoch die Ausnahme. Nur ausserordentlich selten und wohl nur im Anfange bleiben die im Innern des Appendix sich abspielenden Erkrankungen auf die Wand des Appendix beschränkt. In der Regel ziehen sie die deckende Serosa schon frühzeitig in Mitleidenschaft, von welcher sich die Entzündung auf den Bauchfellüberzug der benachbarten Theile fortpflanzt und zur Ausscheidung eines sero-fibrinösen Exsudates und zu Verklebungen führt. Diese serös-fibrinösen Exsudate sind als Reaction der gesunden Serosa auf einen Reiz aufzufassen, der sich in ihrer Nachbarschaft abspielt, wie das auch bei serösen Häuten anderer Organe vorkommt. Sie werden mit Zurücklassung mehr oder weniger fester Adhäsionen wieder resorbirt. Das Vorkommen derartiger Exsudate ist angezweifelt worden, aber durch unsere Erfahrungen bei Operationen sicher erwiesen.

Die häufige Betheiligung des Peritoneums findet ihre Begründung in dem anatomischen Bau der Darmwand; die Serosa bildet ja selbst einen wichtigen Theil derselben. Sie steht mit den übrigen Schichten in einem untrennbaren Zusammenhang, und das dichte Netz der Blut- und Lymphbahnen vermittelt einen beständigen intimen Verkehr. Nur die ganz leichte katarrhalische Appendicitis lässt die Serosa unbetheiligt, und nur in den allerschwersten Fällen ganz acuter Perforation oder Injection fehlt die Zeit für die Entwickelung entzündlicher Vorgänge in der Nachbarschaft des Krankheitsherdes. Je chronischer der intraappendiculäre Process, je länger und intensiver der Reiz auf die Darmwand stattfindet, desto sicherer tritt die Uebertragung auf das Peritoneum ein, und um so ausgebildeter sind die Producte der hervorgerufenen Entzündung. Ganz ausnahmsweise sieht man auch bei schwereren geschwürigen Läsionen den Wurmfortsatz frei von jeder circumscripten Peritonitis. Doch ist es uns des Oefteren vorgekommen, dass trotz geringfügiger pathologischer Veränderungen am Wurmfortsatz und trotz Freibleibens desselben von Adhäsionen ausgedehnte Adhärenzen der Därme speciell des Coecums vorhanden waren.

Das Endresultat nahezu jeder serös-fibrinösen Peritonitis ist das Zurückbleiben von Adhäsionen und Schwarten, die in verschiedener Hinsicht eine grosse Bedeutung beanspruchen müssen. In der einen Richtung bringen sie weitere Nachtheile, schaffen die Möglichkeit weiterer schwerer Folgezustände. Sie können Abknickungen, Constrictionen, Abschnürung, Incarceration von Darmschlingen veranlassen, mit Erschwerung der Darmpassage und selbst Verschlingungssymptomen; ferner bedingen sie gewisse Bilder von anscheinenden Perityphlitisrecidiven (Nothnagel). Andererseits sind sie in bestimmtem Sinne von Nutzen, insofern, als sie bei etwa erfolgender Perforation des

Wurmfortsatzes eine Art Schutzwall zu bilden im Stande sind und den directen Uebertritt des Appendixinhalts in die freie Bauchhöhle aufhalten können.

Bei der ausserordentlich freien Beweglichkeit des Fortsatzes und bei der Mannigfaltigkeit seiner anatomischen Lage bringen ihn die Verwachsungen in Verbindung mit den verschiedensten Organen, sehr häufig trifft man ihn am Coecum fixirt. Wir haben hier ganz bestimmt wiederkehrende Typen gefunden. Zunächst kann der Wurmfortsatz zur Hälfte durch straffe Adhäsionen mit dem Blinddarm verwachsen sein, das periphere Ende frei beweglich bleiben (vgl. Fig. 14). Gerade an der Stelle, wo die Verwachsungen mit dem Darm aufhören, entstehen Knickungen, Circulationsstörungen, Geschwüre. Oder aber das freie Stück wird in Folge acuter Entzündung und ungünstiger Circulationsverhältnisse in toto gangränös und verursacht eine schwere Form von Appendicitis gangraenosa. Eine weitere typische Art der Verwachsung des Appendix mit dem Coecum besteht darin, dass der Wurmfortsatz völlig in Verwachsungen eingebettet an der Wand des Coecums vorgefunden wird, dabei oft geknickt und zwar bis zum rechten Winkel. In der Knickungsstelle bilden sich auch hier Geschwüre und Kothsteine u. s. w.

Am häufigsten sieht man den Wurmfortsatz auf der Fossa iliaca angeheftet. Noch kürzlich fanden wir ihn dort so fest verlöthet bei einer recidivirenden Form von Appendicitis simplex, dass er beim Versuch, ihn zu lösen, abriss und an dem Vorhandensein eines Lumens von den dicken in der Nähe befindlichen Schwarten erst differenzirt werden konnte. Oft reicht der Appendix bis zum Rectum und ist dort mit seiner Spitze verwachsen, bei Frauen ist er mit den rechten Adnexen verlöthet. Das grosse Netz ist häufig in die Verklebungen mit hineingezogen und bedeckt den Wurmfortsatz dachartig. Ebenso häufig trafen wir Verwachsungen mit Dünndarmschlingen. Einmal beobachtete ich ihn an der Wirbelsäule fixirt. Vgl. die Figuren im IV. und V. Abschnitt.

Alle diese Folgezustände entstehen nicht ausschliesslich nach einer Peritonitis adhaesiva, sondern bleiben ebenso häufig als Residuen einer eitrigen Peritonitis zurück.

Erwähnt sei noch die besondere Form der chronischen Peritonitis, welche im Verlauf von Blinddarmentzündungen, häufig beobachtet wird. Hier entwickeln sich die Adhäsionen von vorn herein ganz schleichend, chronisch. Diese chronische Entzündung kann diffus sein, den grössten Theil des Bauchfells betreffen, oder es betheiligt sich nur eine umschriebene, oft sogar nur minimale Partie. Die dicken, schwieligen Adhäsionen können unlösbare Verbindungen einzelner Darmabschnitte mit dem Peritoneum herbeiführen. Es entstehen dadurch feste Convolute von

Darmschlingen, die bei Operationen gar nicht zu entwirren sind. Daher hat Klebs diese Form als Peritonitis difformans bezeichnet. Sonnenburg hat öfter bei Operationen recidivirender Appendicitis solche Knäuel in der Bauchhöhle vorgefunden. In einem Falle, den er in einer Stadt Südrusslands operirte, war ein unentwirrbares Knäuel von Darmschlingen durch Coecum, Ileum und Processus vermiformis gebildet. Dieses Knäuel lag verhältnissmässig frei und gewissermassen abgekapselt nmitten des Bauchraumes und konnte nach verschiedenen Richtungen

Fig 14.

Zum Theil mit dem Coecum verwachsener, etwas hypertrophischer, an der Verwachsungsgrenze geknickter Wurmfortsatz mit kleinem Mesenteriolum.

freigelegt werden. In der Mitte desselben, nach unendlich schwierigen Ablösungen, lag der perforirte, fest verwachsene Processus vermiformis. Die Serosa des Darms, besonders des Ileum, war derartig bei den Versuchen der Entwirrung beschädigt worden, dass er genöthigt war, ein grösseres Stück des Ileum noch keilförmg zu reseciren. Die Chancen derartiger Operationen sind nicht sehr günstige, und in diesem wie in einem zweiten derartigen Falle haben wir den Eindruck gewonnen, dass es weniger gefahrvoll für den Patienten ist, eine Enteroanastomose anzulegen oder zu versuchen, dieses ganze Knäuel zu exstirpiren, als es zu entwirren und frei zu legen. Treves sagt: „Es giebt kaum eine denkbare Combination von verbundenen Stellen, welche in der Geschichte

dieser Verwachsungen nicht auch dagewesen wäre.“ Daneben kommen auch flächenartige Membranen von geringerer und grösserer Dicke und Derbheit vor, auch dünnere und dickere breite, bandartige Stränge.

b) Circumscripte eitrige Peritonitis.

(Perityphlitischer Abscess.)

Das Zustandekommen einer eitrigen Peritonitis ist an eine Infection des Peritoneums durch einen bacterienhaltigen Appendix gebunden. Ob dabei die Bacterien oder ihre Toxine durch die perforirte oder nicht perforirte Wand hindurchtreten, ist an sich von untergeordneter Bedeutung. Von Wichtigkeit für die Entstehungsweise des perityphlitischen Abscesses sind jedoch gewisse Einzelheiten des Infectionsmodus, die aus den folgenden Erörterungen hervorgehen werden. Wir können im grossen Ganzen zwei verschiedene Entstehungsweisen des Abscesses unterscheiden. Bei den leichteren Formen nehmen wir folgenden Modus an. Es kommt bereits, noch bevor die eigentliche Perforation oder Gangrän stattgefunden hat, in Folge durchtretender Bacterien oder Toxine zu einer Entzündung der nächsten Umgebung des Wurmfortsatzes. Diese Entzündung, die vielleicht in manchen Fällen eine rein toxische ist, documentirt sich in einer ödematösen Durchtränkung der Darmwände und des Netzes und in der Ausscheidung eines mehr oder minder reichlichen sero-fibrinösen Exsudates, wodurch eine lockere Verklebung des anliegenden Gebietes zu Stande kommt. Erfolgt dann die wirkliche Perforation und zwar gewöhnlich nur mit Austritt einer spärlichen Menge inficirenden Materials, so wird aus dem bisher serösen Exsudat ein eitriges. Die gebildeten Verklebungen sind aber bereits im Stande, einen Schutzwall gegen die freie Bauchhöhle abzugeben und so eine Infection derselben zu verhindern. Eine Verstärkung erhält dieser Schutzwall in einer Reihe von Fällen noch durch die bereits vor der Entzündung vorhandenen durch die chronische Adhäsivperitonitis hervorgerufenen und weiter oben näher geschilderten Adhäsionen und Verlöthungen. Finden wir doch oft genug bei Operationen im Intervall den eigentlichen Krankheitsherd von der freien Bauchhöhle völlig abgekapselt. Diese Arten der Entstehung eines perityphlitischen Abscesses ist dann anzunehmen, wenn die Perforation allmählich eintritt, d. h. wo der wirklichen Perforation schon einige Tage leichtere Beschwerden voran gegangen sind.

Durch die grosse Zahl der ausgeführten zum Theil ausserordentlich frühzeitigen Operationen hat es sich jedoch herausgestellt, dass wenigstens in den Fällen, wo die Perforation eine acute ist, der Entstehungsmodus

ein anderer als der eben geschilderte sein muss. Es trifft dies vor allem für schwerere Fälle, die bereits auf der Grenze der circumscripten gegen die fortschreitende Peritonitis stehen, zu. In diesen Fällen besteht von Anfang an eine diffuse Entzündung, die erst secundär zu einer circumscripten wird. Die Gangrän oder Perforation erfolgt so rasch, dass keine Zeit zu einer Verklebung der umliegenden Darmschlingen bleibt. Durch den ein grosses Peritonealgebiet betreffenden infectiösen Reiz kommt es zur Ausscheidung eines mehr trüben Exsudats, das nur geringe plastische Eigenschaften besitzt und deshalb eine Verklebung der Därme nicht zu Stande bringt. Diese Exsudation, die häufig, je nach der Schwere der Infection, ein grosses Peritonealgebiet betrifft, kennen wir als peritoneale Reizung, die somit eine echte exsudative Peritonitis darstellt. Operiren wir derartige Fälle frühzeitig genug in den ersten 24—48 Stunden, so finden wir bei Eröffnung des Peritoneums zwischen den frei legenden oder kaum verklebten Darmschlingen Exsudat verschiedener Qualität, das um so reichlicher ist, je intensiver die Infection oder je älter der Process ist. Das Exsudat ist um so klarer, je weiter entfernt vom Infectionsherd es sich befindet, und um so trüber bis eitrig, je näher an den Wurmfortsatz heran. Der weitere Verlauf derartiger Fälle ist der, dass secundär, wenn die Infectionsintensität eine für den Organismus überwindliche ist, nun eine Abkapselung in geringerer oder grösserer Ausdehnung um den Wurmfortsatz erfolgt, dadurch, dass reichlich Fibrin vom Peritoneum abgeschieden wird.

Die Grösse des entstehenden Abscesses hängt einerseits davon ab, wie viel infectiöses Material von vornherein austritt und mit welcher Virulenz es begabt ist, anderseits, ob Nachschübe erfolgen. Im letzten Fall vergrössert sich der Abscess dadurch, dass an der Innenseite des Abscesses die Membranen durch den Eiter eingeschmolzen werden, während an der Aussenseite durch den entzündlichen Reiz weitere Verwachsungen entstehen. In den einfachen Fällen von Perityphlitis handelt es sich meist nur um einen einzelnen Abscess, doch werden auch hier multiple, gleichzeitig entstandene Herde beobachtet, die durch Scheidewände von einander getrennt sind.

Der Eiter der perityphlitischen Abscesse ist verschieden, je nach dem Alter des Abscesses. Im Beginn handelt es sich in der Regel nur um trüb-eitriges Exsudat mit reichlichen Bacterien. Der Eiter wird um so dicker und zäher, je längere Zeit der Abscess besteht. Der Eiter alter perityphlitischer Abscesse ist oft von einer ausserordentlich putriden Beschaffenheit, unangenehm süsslich riechend, schleimig-zäh und von gelber, molkiger Farbe bis zu einem eigenartig graulich gelbbraunen Colorit, das seine Unterscheidung von diarrhoischem Darminhalt oft sehr erschwert. In mehreren Fällen erlebten wir ein hämor-

rhagisch-eitriges Exsudat von einer fast schwarzen Färbung, mit gelben Flocken untermischt. Die Blutung rührt in der Regel von einer Gefässarrosion in dem mit Geschwüren versehenen Wurmfortsatz her. Zuweilen zeigt sich Gasentwicklung in den Abscessen. Wenn schon die Möglichkeit nicht geleugnet werden kann, dass die Gase direct aus dem Darm stammen oder sich als Zersetzungsstoffe der in hochgradiger Fäulniss begriffenen Flüssigkeiten entwickelt haben, so liegt es doch nahe, hier an die Wirksamkeit der vielen gasproducirenden Darmbacterien zu denken, die secundär dann eingewandert sind. Ferner findet man in Abscessen häufig Reste des gangränösen Wurmfortsatzes oder auch den ganzen ehemaligen Wurmfortsatz als röhrenförmigen Fetzen frei schwimmen; oft sieht man ihn auch theilweise noch mit dem Coecum im Zusammenhang, während nur ein Theil in die Höhle hineinragt. Sehr häufig findet man in Abscessen einen oder mehrere Kothsteine.

Localisation der Abscesse.

Da der Wurmfortsatz nicht allseitig vom Peritoneum überkleidet ist wie wir ausführlich in Abschnitt II auseinandergesetzt haben), so können sich von ihm ausgehende Eiterungen intra- und retro-(extra-)peritoneal entwickeln. Ein Unterschied zwischen extra- und intraperitonealen Eiteransammlungen ist jedoch insofern oft schwer zu machen, als auch letztere durch Ausbildung von Pseudomembranen von der Bauchhöhle abgetrennt, im eigentlichen Sinne ebenfalls als extra cavum peritonei gelegen betrachtet werden müssen. Freilich wenn man die Abscesse inmitten von Dünndarmschlingen mit sammt dem perforirten Wurmfortsatz findet und zu ihnen sich den Weg durch nicht entzündete Abschnitte des freien Bauchraumes bahnen muss, so wird man keinen Anstand nehmen, diese als intraperitoneal gelegene Abscesse zu bezeichnen. Auch bei rein intraperitonealer Lage des Wurmfortsatzes kann ein Phlegmone retrocoecalee entstehen in Folge der Eigenthümlichkeit des Mesenteriolums des Appendix, das eine Bauchfellduplicatur darstellt.

Die Localisation der intraperitonealen Abscesse variirt in hohem Grade deshalb, weil die Lage des Processus vermiformis schon normaler Weise eine sehr verschiedenartige ist, durch vorangegangene Verwachsungen noch mannigfaltiger werden kann und weil endlich der Abscess sich an verschiedenen Stellen des zuweilen recht langen Verlaufes des Wurmfortsatzes etabliren kann. Wenn man als ungefähre Norm die Lage annimmt, in der der Appendix, von der hinteren Coecalwand circa einen Querfinger unterhalb der Bauhin'schen Klappe entspringend seinen Weg parallel dem Ileumende einwärts nimmt, um über

den Psoasrand hinweg ins kleine Becken zu ragen, so ist es klar, dass allein bei diesem einen Verlaufsmodus der Abscess sowohl hinten, als auch median, oder endlich auch im kleinen Becken liegen kann, je nachdem er von der Basis, dem Mitteltheil oder der Spitze des Fortsatzes seinen Ursprung genommen hat. Aber neben diesem Normalverlauf trifft man den Fortsatz, ohne dass pathologische Verhältnisse vorliegen, bald an der hinteren Coecalwand nach oben und aussen gerichtet, bald auf dem Peritoneum der Fossa iliaca hinkriechend oder an der Aussenseite des Colon in die Höhe steigend, bald um das Ileum herumgeschlagen, der vorderen Bauchwand genähert, zwischen den Dünndärmen der Nabelgegend zustrebend. Zuweilen entspringt er weiter unten am Coecum an der tiefsten Stelle des Blindsackes und wendet sich dann häufig direct nach abwärts, eine Anordnung, die den fötalen Verhältnisen entspricht. Auch hier kann an jeder Stelle des Verlaufs eine Abscesshöhle vorhanden sein. Da, wo pathologische Verhältnisse vorliegen und in Folge der Adhäsivperitonitis im Verlaufe der chronischen Erkrankung der Appendix abnorm verlöthet, geknickt u. s. w. ist, kann selbstverständlich auch die Lage der Abscesse wiederum sehr verschieden ausfallen.

Wenn nun als Folge dieser Verhältnisse die Lage der Abscesse ausserordentlich vielfältig ist und dieselben in allen Richtungen rings um einen Mittelpunkt gruppirt gefunden werden, der etwa von der Ileocoecalklappe dargestellt wird, so haben sich uns in der Praxis doch immer wieder gewisse Haupttypen ergeben, zwischen denen natürlich alle Uebergangsstufen vorkommen können. Als solche sind zu bezeichnen: die Lage der Abscesse nach vorn aussen, nach hinten, nach innen und endlich im kleinen Becken.

Bei den vorn aussen gelegenen Abscessen kommt es in der Regel zuerst zu einer Verklebung der Dünndarmschlingen, die sich fast ausnahmslos zwischen Coecum und der vorderen Bauchwand befinden. Erst mit zunehmender Grösse der Eiteransammlung werden sie bei Seite gedrängt, und der Eiter erreicht das Parietalblatt der Bauchdecke. Dieses bildet die vordere Wand, das Coecum die hintere und innere, und die Fossa iliaca die äussere Wand des Abscesses. Nach oben und innen zu können noch andere Darmtheile an der Begrenzung theilnehmen. Der Wurmfortsatz findet sich in diesen Abscessen meist vorn in der Fossa iliaca oder an der Aussen- resp. Unterfläche des Blinddarms.

Bei der Localisation nach hinten wird der Abscess begrenzt vorn von der dorsalen Coecalfläche, hinten von der hinteren Bauchwand. Der Appendix lagert dann meist auf dem Coecum, an dem er nach oben steigt. Diese Gruppe von Abscedirungen liegt meist höher als die vorige,

über die Verbindungslinie der Spinae ant. sup. hinaufreichend. Sie breiten sich oft bis in die Gegend der Niere aus, die sie als perirenaler Abscess umspülen können, oder sie nähern sich der Regio lumbalis, die sie hervorwölben.

Die nach innen gelegenen Eitersäcke werden lateral von der inneren Coecal- resp. Colonfläche begrenzt und nach hinten zu vom Mesocolon. Wenn auch in einer Reihe von Fällen der Abscess von diesen beiden Gebilden vollkommen umfangen werden kann, so findet man doch meistens eine Anzahl verwachsener Dünndarmschlingen an der medianen und unteren Wand, an der sich zuweilen auch die Harnblase betheiligt. Zweimal fanden wir den Abscess im Bruchsack vor [1]). Zweimal constatirten wir Senkungen in das Scrotum und das Vorhandensein einer Pyocele testis. Wahrscheinlich war hier der Processus vaginalis offen geblieben.

Die letzte Gruppe hat ihren Ort im kleinen Becken, meist in der rechten Seite desselben; doch können sie auch in die andere Hälfte desselben vordringen. So trafen wir einen grossen Kothabscess als Folge der Perforation des Processus in der Regio hypogastrica sinistra oberhalb der Symphyse, der tief ins kleine Becken an der linken Seite der Blase hinabstieg. Meist treten sie in der Excavatio rectovesicalis gegen das Rectum herab, oder sie stellen sich bei Frauen zwischen Mastdarm und Scheide ein (Douglasabscess). Der Appendix wird dann in der oberen oder äusseren Wand angetroffen oder adhärirt wohl auch hier und da mit einer Spitze am Rectum. — Selbstverständlich ist die Lage des Processus an einer der Abscesswände keine obligatorische. Manchmal sieht man ihn frei im Eiter flottiren, öfters im Abscesse frei schwimmen.

Diese Eintheilung scheint uns, wenn sie auch nicht ganz erschöpfend ist, zweckmässig durch ihre Einfachheit, und wir haben sie deswegen auch in dieser neuen Auflage beibehalten. Uebergrosser Werth ist nach unserer Meinung auf eine topographische Eintheilung der Abscesse nicht zu legen.

Ausser den verschiedenen Lagen, die der Processus vermiformis einnehmen kann, kommen noch die Anomalien des Coecums, die wir schon in den anatomischen Vorbemerkungen erwähnten, für den Ort der Bildung der Abscesse in Betracht. Besonders muss ich auch auf die subphrenischen Abscesse (S. 75) verweisen. Werden Individuen mit Verkümmerung, Umbiegung und Umknickung des Coecums von Typhlitis und Perityphlitis befallen, so können der Ort des Schmerzes und der Auftreibung, sowie Lage, Form und Ausbreitung

1) Krankengeschichten zu diesen beiden Fällen III, S. 95.

eines etwaigen Exsudates ganz ungewöhnliche werden. Dasselbe ist der Fall, wenn der aufsteigende Dickdarm congenital verkürzt ist oder geradezu fehlt. Hier kann sich der Wurmfortsatz dicht am Rande der Leber, ja hinter ihr gelagert finden. So hatten wir erst vor kurzem Gelegenheit, einen Fall zu operiren, bei dem, in Folge wahrscheinlich congenitaler Verkürzung des Colon ascendens, der Wurmfortsatz an der hinteren Leberfläche dicht am Zwerchfell, fest fixirt war. Das Coecum und das ganz kurze Colon ascendens lagen direkt unter der unteren Leberfläche und waren gleichfalls fest verwachsen. Ein Abscess war nicht vorhanden. Der Appendix wurde mit grosser Mühe entfernt, der Patient genas.

Wie wir schon am Anfang dieses Abschnittes betont haben, giebt es neben den intraperitonealen Eiterungen auch extraperitoneale. Diese letzteren stellen eine Entzündung des retroperitonealen Bindegewebes dar und werden Paratyphlitis genannt. Sie können entweder von vornherein als extraperitoneale Eiterungen sich entwickeln, wenn die Infection direct in das retrocoecale Gewebe erfolgt, oder es entsteht secundär eine retroperitoneale Eiterung, wenn die intraperitoneale Entzündung auf das retrocoecale Bindegewebe übergeht. Diese Eiterungen sind als richtige Phlegmonen aufzufassen und zeigen einen besonders bösartigen Charakter, weil sie nicht, wie die intraperitonealen Entzündungen, durch Adhäsionsbildung abgekapselt werden, sondern nach Art der Phlegmonen weiterkriechen und dadurch rasch eine grosse Ausdehnung zu erreichen vermögen. Auch Zersetzungen mit Gasbildung haben wir im Verlauf dieser Phlegmonen beobachtet.

Es giebt im Wesentlichen zwei grosse Strassen, auf denen retroperitoneale Entzündungen fortschreiten. Die eine führt dem Colon entlang in die Lumbalgegeend. So entstehen Abscesse um die Niere herum, subphrenische Abscesse, eitrige Pleuritiden. Als Unicum dürfte der Fall von Aufrecht dastehen, in welchem der Eiter sich in der Milzgegend unter und hinter dem Magen einen Weg gebahnt hatte. Ein zweiter Weg führt nach abwärts an dem Iliacus hin zum Poupart'schen Band, von dem gewöhnlich an der lateralen Hälfte das Bauchfell abgedrängt wird, so dass der Abscess an der Innenseite des Oberschenkels zum Vorschein kommt.

Diese gebahnten Wege werden jedoch von den paratyphlitischen Eiterungen nur gewissermaassen als richtungsgebend befolgt. Sie unterscheiden sich darin wesentlich von den Senkungen eines kalten Eiters, dass sie aus den bequemen Bahnen in die Spalträume ausbrechen. An beliebiger Stelle fressen sie sich durch derbe Fascien, und die kräftigsten Muskeln setzen ihrem Wege kein Hinderniss entgegen. Graser be-

richtet über einen grossen extraperitonealen Abscess, der weit in die Fossa iliaca und gegen die Wirbelsäule hin sich in die Tiefe erstreckte. Die Eiterung hatte den Muskel durchsetzt und zur Sequesterbildung am Darmbeine geführt. Bryant theilt einen Fall mit, in dem der Eiter am Psoas hinuntergestiegen, ins Hüftgelenk eingebrochen war, in dem er schwere Zerstörungen verursacht hatte. Kraussold (l. c.) erlebte einen Fall, in dem der Abscess, die Fascia lumbodorsalis durchbohrend, über die Darmbeinschaufel nach aussen getreten war und sich unter der Haut ähnlich einem Zellgewebsemphysem ausbreitend bis zur Mitte des Oberschenkels herabreichte. Auch wir haben einen ganz ähnlichen Fall operirt: im Eiter des Oberschenkels wurde das Bacterium coli gefunden, der schwappende Abscess befand sich an der Aussenseite des Oberschenkels; in der Gegend des Wurmfortsatzes war die Entzündung bereits abgelaufen. Volz (l. c.) fand bei einer Section die Bauch-, Brust- und Rückenmuskeln bis zum Schulterblatt hinauf in eine faulige Jauche verwandelt: ein grosser Eitersack in der rechten Lenden- und Darmbeingegend hatte den Quadratus lumborum perforirt und dadurch die Phlegmone hervorgerufen. Langheld (l. c.) erwähnt eine Phlegmone, bei der sich die Gangrän der Bauchhaut nach oben bis zur Achselhöhle, nach unten bis zum Knie erstreckte. Auch wir selbst haben in letzter Zeit einen derartigen verschleppten Fall beobachtet. Ein paratyphlitischer Abscess kann aber auch secundär ins Peritoneum durchbrechen. v. Mandach schildert ein solches Ereigniss. Der Abscess war retroperitoneal bis zur Leber emporgestiegen, unterhalb welcher er in die Bauchhöhle perforirt war.

Haben wir bisher nur der Abscesse Erwähnung gethan, die in der Umgebung des Appendix als locale Peritonitis entstehen, so müssen wir besonders betonen, dass an jeder beliebigen Stelle der Peritonealhöhle als Ueberbleibsel einer diffusen Peritonitis ein Abscess in die Erscheinung treten kann. Durch die hochgradige Resorptionskraft des Peritoneums können zwar reichliche Mengen, selbst eitrigen Exsudates aufgesaugt werden ohne eine Spur zurückzulassen. Ist jedoch an bestimmten Stellen die Infectionsintensität eine zu hohe und anderseits die Resorptionsfähigkeit des Bauchfells eine geringe, so wird dort das Exsudat nicht resorbirt, es kapselt sich ab und wird durch Ablagernng von Leukocyten zu einem eitrigen — einem Abscess. Die Localisation derartig entstandener Eiterungen ist die allermannigfachste. Es giebt in der That keine Stelle in der Bauchhöhle, wo nicht gelegentlich als Ueberrest einer diffusen Peritonitis ein Abscess in die Erscheinung treten könnte. Die Genese dieser Abscesse

aus einer überstandenen Appendicitis ist dann oft nur auf anamnestischem Wege zu eruiren. Besonders häufig sind derartig entstandene Abscesse im Douglas'schen Raum — die grösste Mehrzahl aller Douglasabscesse gehört dazu. Vor kurzer Zeit eröffneten wir in der linken Oberbauchgegend einen Abscess, der gleichfalls als Ueberrest einer vom Appendix ausgegangenen Peritonitis aufzufassen war. In den allermeisten Fällen handelt es sich hierbei jedoch nicht um einzelne, sondern um multiple Abscesse, die durch Abkapselungen im Verlauf einer progredient fibrinös-eitrigen Peritonitis entstehen. Wir werden darauf nochmals bei Besprechung der fortschreitenden Peritonitis zurückkommen.

Subphrenischer Abscess.

Wegen der grossen Wichtigkeit in pathologisch-anatomischer wie in klinischer Hinsicht müssen wir die Localisation von Eiterungen in dem Raum zwischen Zwerchfell und Leberoberfläche, im sogenannten subphrenischen Raum, besonders besprechen. Die Perityphlitis stellt die häufigste Ursache des subphrenischen Abscesses dar, und zwar ist nicht nur die eitrige Appendicitis, sondern auch die nicht eitrige im Stande, eine subphrenische Eiterung herbeizuführen. Das letztere ist allerdings bei weitem seltener. Unter unseren circa 15 Fällen zweimal. Diese statistische Angabe beweist jedoch an sich sehr wenig, da bei den zahlreichen Fällen, die erst auf dem Sectionstisch zur Kenntniss kommen, der Process im Appendix längst ausgeheilt sein kann, und somit bei der Unkenntniss des Infectionsweges der ursprüngliche Ausgangspunkt nicht mehr nachgewiesen wird.

Wir unterscheiden einen rechtsseitigen und einen linksseitigen subphrenischen Raum, die durch das Ligamentum suspensorium hepatis getrennt sind. Die von einer Entzündung des Wurmfortsatzes ihren Ausgang nehmende subphrenische Eiterung localisirt sich nahezu stets im rechten subphrenischen Raum und geht nur in sehr seltenen Ausnahmefällen auf die linke Seite über. Wichtiger ist die Unterscheidung einer extra- und intraperitonealen subphrenischen Eiterung. Nach den Statistiken aller Autoren, auch unserer eigenen, scheint es, dass die intra- und extraperitoneale Localisation ungefähr gleich häufig ist. Wir werden weiter unten noch besonders darauf zurückkommen, unter welchen Umständen die eine oder andere Art von Eiterung sich manifestirt. Ganz gewöhnlich ist es, dass der benachbarte Pleuraraum in Form einer serösfibrinösen bis eitrigen Pleuritis in Mitleidenschaft gezogen wird. Die Infection erfolgt entweder durch die Lymphspalten des Zwerchfells hindurch

oder auf retropleuralem Wege. Durchbrüche in die Pleura hinein gehören zu den Ausnahmen. Von unseren Fällen sind ungefähr zwei Drittel mit rechtsseitigem Pyothorax combinirt gewesen. Nur in einem Falle konnte die Entstehung desselben durch Zwerchfellperforation nachgewiesen werden, die übrigen sind als fortgeleitete aufzufassen. In vier Fällen fand sich eine trockene fibrinöse Pleuritis der Lungenbasis und des Zwerchfells.

Fragen wir uns, wie eine subphrenische Eiterung zu Stande kommt, so müssen wir drei Wege annehmen: 1) indem durch Continuitätsinfection eine Eiterung vom primären Herd aus continuirlich bis unter das Zwerchfell weiter kriecht; 2) indem auf dem Lymphwege die Eitererreger bis zum subphrenischen Raum fortgeschwemmt werden, während der Zwischenweg frei bleibt. Diesen Infectionsmodus halten wir bei der Perityphlitis für den häufigsten; 3) als Localisation einer allgemeinen diffusen Peritonitis. Man hat bei Sectionen häufig Gelegenheit, im subphrenischen Raum abgekapselte Eiterherde anzutreffen. Zur Operation kommen Fälle dieser Entstehungsart natürlich nur ausnahmsweise.

Wir haben aus unserem Material den Eindruck gewonnen, dass für die Entstehung eines subphrenischen Abscesses die Lage des Appendix eine besondere Bedeutung beanspruchen muss. Wir fanden den erkrankten Wurmfortsatz in ungefähr zwei Drittel der Fälle nach obengeschlagen und meist mit dem verlagerten Coecum in unmittelbarer Nähe der Leber. Hier hat sich auch der periappendiculäre Abscess zunächst localisirt. Die Continuität zwischen subphrenischem und appendicitischem Abscess konnte in unseren Fällen, sei es bei der Operation, sei es bei der Section stets nachgewiesen werden. Sowohl die abnorm hohe Lage des Appendix, wodurch der Infectionsweg wesentlich abgekürzt wird, dann aber auch die Schwierigkeit einer genügenden Abkapselung einer Eiterung in der Nähe der Leber (vielleicht durch die respiratorische Verschiebung dieses Organs) erklären das häufigere Vorschreiten dieser Eiterungen nach dem Zwerchfell zu.

Nach unseren Befunden ist man aber auch zu dem Schluss berechtigt, dass die anatomische Localisation der subphrenischen Eiterung von der des appendicitischen Abscesses abhängt, d. h. es wird in der Regel bei intraperitonealer Lage des letzteren auch die Entwicklung des subphrenischen Abscesses intraperitoneal sein. Dagegen findet man die extraperitoneale Entwicklung, wenn der Processus vermiformis fest mit der hinteren Bauchwand verbunden ist, sei es, dass er von vornherein extraperitoneal liegt, oder aber bei ursprünglich intraperitonealer Lage durch voraufgegangene Entzündungsprocesse in Folge Adhäsionen mit der hinteren Bauchwand verwachsen ist. Die extraperitoneal sich entwickelnden

Abscesse reichen viel weniger weit unter das Zwerchfell als die intraperitonealen, sie stellen mehr hoch hinaufreichende retroperitoneale Eiterungen dar als eigentliche subphrenische Abscesse.

Verlauf und Ausgang der Abscesse.

Der Verlauf perityphlitischer Abscesse kann ein verschiedenartiger sein. Der Abscess kann sich resorbiren, und dieser Vorgang ist für den Patienten der günstigste. Es ist zweifellos, dass das Peritoneum in Folge seiner enormen Resorptionsfähigkeit im Stande ist, selbst grosse Eitermengen in kurzer Zeit aufzusaugen. Der Eiter wird erst völlig abgekapelt, dann steril, um in diesem Zustande resorbirt zu werden. Wir selbst verfügen über zahlreiche Fälle, wo selbst faustgrosse Abscesse in wenigen Wochen restlos verschwanden, und die Intervalloperation nur noch einen in Schwarten eingebetteten Appendix ergab. Häufig bleibt allerdings ein eitriger Kern noch lange Zeit bestehen. Wir sind der Meinung, dass die sogenannte Selbstdrainage der Abscesse (Sahli) bei Weitem seltener in Betracht kommt als diese Art der Resorption.

Immerhin giebt es zahlreiche Abscesse, die auf diese Art der Selbstdrainage sich entleeren, d. h. sie perforiren in ein anderes Organ. Dies kommt dann zu Stande, wenn die begrenzende Wand dem Wachsthum des Eiters nicht mehr Stand hält. Die Elasticität der Adhäsionen wird erschöpft die benachbarten Hohlorgane lassen sich nur bis zu einem gewissen Grade comprimiren. Zwar beruht ein Theil der Vergrösserung darauf, dass die neugebildeten Schwarten auf der Innenseite eingeschmolzen werden und auf der Aussenseite sich weiter ausbreiten. Aber diese destructive Thätigkeit des Eiters macht sich auch auf die anderen Componenten der Wandung geltend. Es kommt zur Arrosion, schliesslich zur Zerstörung einer Partie der Abscesswand, und der Eiter bahnt sich aus dem engen, unter hoher Spannung stehenden Sack einen Weg in die Umgebung: der Abscess als solcher perforirt.

Wo dieser Riss in der Wandung stattfindet, wohin der Durchbruch erfolgt, ist wohl von Zufälligkeiten abhängig.

Einfach ist der Vorgang, wenn der Abscess den Weg nach aussen nimmt. Es bildet sich dann unter der Haut eine derbe pastöse, fluctuirende Vorwölbung mit allen Anzeichen einer diffusen Zellgewebsphlegmone. Schliesslich erfolgt auf der Höhe der Schwellung der Durchbruch und die Entleerung des übelriechenden, kothvermischten Eiters. Bei den gewundenen Eitergängen, die auf diese Art bei der Durchbohrung der einzelnen Muskellagen und Fascien sich ausbilden, ist die Eiterentleerung meist nur eine höchst unvollkommene, wenn nicht das Messer hier nachhilft.

Bei der Perforation in den Darm ist unbedingt das Coecum vor anderen Abschnitten bevorzugt. In zweiter Linie habe ich Durchbrüche ins Ileum beobachtet. Es participirt ja mit seltenen Ausnahmen an der Bildung der Abscesswand. Bei den Eitersäcken im kleinen Becken erfolgt der Durchbruch ins Rectum. Der Dünndarm ist seltener ergriffen, doch sind sogar Durchbrüche ins Duodenum bekannt. Das anatomische Bild solcher Perforationen ist sehr charakteristisch: auf der Serosa der grössere Defect, ulcerirte Umgebung, zernagter Geschwürsrand; auf der Mucosa eine kleinere Oeffnung mit intacter Nachbarschaft und relativ glatter Umrandung. — Der Durchbruch in den Darm kann an einer oder mehreren Stellen erfolgen. Sehr interessant ist ein Fall von Grawitz [1]), in dem der perityphlitische Herd multiple Oeffnungen in mehrere der anliegenden Schlingen genagt hatte, dann ins retrocoecale Gewebe durchbrach und vor der Niere, die er inficirte, schliesslich in die Pars horizontalis duodeni einbrach. Es schloss sich des Weiteren sub phrenische Abscedirung und Pleuraempyem an.

Die Darmdurchbrüche stellen ein Hauptcontingent zu den Fällen von Spontanheilung perityphlitischer Abscesse, die in der That wohl häufig sich auf diese Art ihres gesammten Inhaltes, auch eventueller Enterolithen entleeren können. Zuweilen bleibt aber der Stein in der schrumpfenden Höhle liegen, die sich um ihn zusammenzieht und ihn rings durch derben Narbenwall abkapselt. Immerhin scheint eine solche „Heilung" eine absolut sichere Gewähr gegen das Wiederaufflackern des Processus kaum zu bieten. In anderen Fällen ist die Entleerung des Herdes eine unvollständige. Bei nachlassendem Druck schliesst sich die kleine Oeffnung wieder, oder der die Darmwand schräg durchsetzende Gang verstopft sich. Dann bleiben Reste infectiöser Massen zurück. — Weit gefährlicher aber ist das Offenbleiben der Communication und der Eintritt von Darminhalt in den starrwandigen Hohlraum, der zu acuter Verjauchung Veranlassung geben kann. Eine solche rückläufige Secretbewegung sahen wir bei einem Kinde, bei dem nach monatelanger chronischer Peritonitis noch sub finem vitae der Versuch gemacht wurde, mit der Entfernung des ursprünglichen Krankheitsherdes das Leben zu erhalten.

Auch die weit selteneren Blasenperforationen können eine Heilung anbahnen. Bei dem grossen Muskelreichthum ihrer Wandung und den permanent wechselnden Füllungszuständen ist aber ein vorzeitiger Verschluss der Oeffnung mit Hinderung der vollkommenen Entleerung des Abscesses a priori sehr wahrscheinlich; auch dürfte die

1) Berliner klinische Wochenschrift. 1889.

empfindliche Schleimhaut des Organs in der Regel, wenn auch nicht gleich im Anfange, mit schwerer Cystitis reagiren. Für die Durchbrüche des Eiters in die Harnblase ist vor Allem wohl eine tiefe Lage des Coecum und mit ihm des Processus vermiformis nöthig. Die Perforation erfolgt am häufigsten hinten unten an der Blase, seltener seitlich oder vorne. Oft bleibt nach stattgehabter Perforation des Eiters in die Blase längere Zeit eine Fistel bestehen, die den Blasenkatarrh unterhält, die Niere gefährdet und zu Steinbildung Veranlassung giebt. Der Nachweis einer derartigen Fistel kann dadurch erfolgen, dass Pflanzenzellen mikroskopisch in dem Urin nachgewiesen werden. Eiterreste allein genügen nicht, da diese auch bei Cystitis ohne restirende Fistel vorkommen. Für die Communication mit dem Darm spricht auch das Auftreten von Gas (Luft) bei der Miction. Siehe auch Symptomatologie.)

Die im Douglas herabkommenden Exsudate brechen sich zuweilen in die Scheide eine Bahn. Eine Fortleitung des Processus durch das Ligamentum appendiculare ovaricum auf die Adnexorgane resp. auf die Parametrien haben wir wiederholt beobachtet.

Ueber Perforation in die Gallenblase finde ich in der Literatur keine Notizen. Wir beobachteten ein solches Ereigniss bei einem Patienten, bei welchem mehrere an Perityphlitis sich anschliessende Abscesse entleert worden waren. Ein neuer Herd, der durch einen kaum bleistiftdicken Canal mit der ursprünglichen Höhle verbunden war, hatte sich zwischen den Darmschlingen nach oben an die untere Leberfläche geschoben und die Gallenblase eröffnet. Der Inhalt des Abscesses bestand aus dunkelgalligem, zähem Eiter. Der Tod erfolgte an katarrhalischer Pneumonie.

Ledderhose (Wien. klin. Woch. 1900, Nr. 22) beobachtete den seltenen Durchbruch einer Appendicitis in den rechten Ureter, die mittelbare Verbindung mit der Harnblase, und damit war der Weg nachgewiesen, auf dem mehrere Würmer, sowie ein grosser Kothstein, schliesslich kothige Beimengungen zum Urin in die Harnblase gelangt waren.

Während die besprochenen Perforationen unter günstigen Verhältnissen, wenn auch selbstverständlich nur selten, eine Spontanheilung der Erkrankung herbeizuführen im Stande sind, so bleibt uns noch eine Anzahl von Durchbrüchen zu erwähnen, die eine schwere Complication des Leidens in sich schliessen und demselben in der Regel eine verhängnissvolle Wendung geben. Es handelt sich hierbei um das Uebergreifen der Entzündung auf die Gefässe einerseits und um den Durchbruch in die freie Höhle des Peritoneums andererseits. Der Durchbruch in die Arterien gehört zu den grössten Seltenheiten. In

einem von Bryant[1]) beobachteten Falle lag eine Eitersenkung nach dem rechten Hüftgelenk vor, das mit seiner ganzen Umgebung arg zerstört war. An der hinteren Abscesswand fand sich die Arteria circumflexa ilei durch geschwürigen Zerfall vollkommen getheilt. Im freien Ende derselben lag ein Pfropf. — Powell (bei Fitz citirt) berichtet über einen Fall, in dem der Appendix an der Arteria iliaca interna adhärirte. Die Höhlen beider communicirten. In dem ausgedehnten Coecum und Colon fand sich Gas und dunkles Blut. Bull erwähnt auch zwei Fälle von Durchbruch in die Arteria iliaca interna.

Häufiger geht der Process auf die Venenwandung über, und die Fälle, in denen Pyophlebitis mit Lebereiterung u. s. w. sich an Perityphlitis anschloss, sind keine Seltenheit. Wir selber erlebten dieses Ereigniss zu wiederholten Malen. Die langsam voranschreitende Eiterung versetzt zuerst die Wand des Gefässes und seine Umgebung in Entzündung. Die veränderte Intima ruft Gerinnung des Blutes und Thrombenbildung an der bedrohten Stelle hervor. Nunmehr erfolgt erst die Perforation, nicht mehr in einen eigentlichen blutführenden Hohlraum, sondern in den Thrombus hinein, dessen rasche eitrige Umschmelzung sie zur Folge hat. Die septische Thrombose breitet sich nun einmal durch Continuitätswachsthum auf oft grosse Venenbezirke aus; auf der anderen Seite verschafft sie durch Ausstreuung infectiöser Emboli dem Eiterprocess immer ausgedehntere Wirkungskreise. Da die betroffenen Venen in der Regel dem Wurzelgebiete der Pfortader entstammen, so finden sich diese embolischen Abscesse meist multipel im Parenchym der Leber, von wo aus sie zu weiterer pyämischer Ausbreitung Veranlassung geben können. Die Thromben selbst können eine stattliche Ausdehnung gewinnen und bis zur Leberpforte vordringen. — Aufrecht[2]) beschreibt einen directen Durchbruch in den Ast der Vena mesenterica magna. Dieselbe ist von jauchiger Flüssigkeit gefüllt, ihre Wand mit festen käsigen Massen belegt. Die Veränderung setzt sich bis an die Vena portarum fort. Alle anderen Aeste sind frei. In einer unserer Beobachtungen erstreckte sich in Folge multipler Thrombose das Oedem über den ganzen Rücken. Zu erwähnen sind noch die mehr gutartigen Venen-Thrombosen im rechten sowie auch im linken Oberschenkel, sogar doppelseitige Thrombose fanden wir in einem Falle. Kleine Lungenembolien mit Haemoptoe können sich an dieselben anschliessen.

Pathologische Anatomen wie Thierfelder und Schüppel halten den Ursprung aus der Perityphlitis für die häufigste unter allen Ent-

1) Brit. med. Journ. 1884. II. 43.
2) Berlin. klin. Wochenschr. 1869. S. 308.

stehungsarten der Pylephlebitis und der embolischen Leberabscesse. Die Thatsache muss noch besonders hervorgehoben werden, dass sich auch aus einem alten, fast vollständig ausgeheilten latenten perityphlitischen Abscess, der kaum noch klinische Erscheinungen macht, eine Verschleppung phlebitischen Thrombenmaterials und Entwicklung von Leberabscessen entwickeln kann. Auch Dieulafoy [1]) hat kürzlich an einem von ihm beobachteten und tödtlich geendeten Falle multipler Leberabscesse nach Appendicitis ausführlich das Krankheitsbild dieses Leidens beschrieben. Es konnte in diesem Falle der Weg der Infection bacteriologisch und mikroskopisch nachgewiesen werden. Zahlreiche Venenthrombosen deuteten auf die Infection auf dem Wege der Blutbahn hin, und thatsächlich sind die Colibacillen in den Wänden der thrombosirten Gefässe gefunden worden. Auch er betont, dass der klinische Verlauf vor Allem durch häufige Schüttelfröste, hohes Fieber und colossale Anschwellung der Leber charakterisirt ist. Er legt Werth darauf, dass die Erkrankung nur bei acuten Fällen von Appendicitis auftritt, da bei ihnen der Eiter die höchste Virulenz besitzt. Wegen dieser Gefahr empfiehlt er, auf der Stelle bei sicherer Diagnose zu operiren. Um die nach Appendicitis auftretenden Leberabscesse von solchen anderen Ursprungs zu unterscheiden, schlägt er den Namen Foie appendiculaire vor. Der bei dieser Krankheit auftretende Icterus ist nicht mit dem toxischen zu verwechseln, welcher entsteht durch Resorption der im entzündeten Wurmfortsatz enthaltenen toxischen Stoffe. Die Erkrankung ist tödtlich; ihre Therapie besteht in der Prophylaxe, das heisst in der frühzeitigen Operation.

Zieht der Eiterprocess eine Wurzelvene der Cava inferior in Mitleidenschaft, so findet die Verschleppung des infectiösen Materials direct nach dem kleinen Kreislauf zu statt, und die putriden Emboli keilen sich in der Lunge fest. Solche metastatischen Lungeninfarcte wurden auch von uns mehrfach beobachtet. Im Allgemeinen sind Lungenabscesse seltener als Leberabscesse. Wir finden erstere im Anschluss an die Pleuritis purulenta, dann als sogenannte pyämische Lungenabscesse, die letztere Form noch als die häufigere. Dagegen sind Lungenaffectionen häufig die Folge nicht infectiöser Embolien (siehe klinischen Theil).

Es seien hier noch die im Verlauf der eitrigen Appendicitis auftretenden anderweitigen Metastasen aufgeführt: Endocarditis, Meningitis, Gehirnabscesse; eitrige Parotitis, Milz- und Nierenabscesse. Bei all diesen Affectionen kann der Colibacillus allein oder mit andern Bacterien zusammen vorkommen.

---

1) Semaine médicale. 9. Nov. 1898.

Für das bisher Gesagte mögen einige Beispiele aus unsern Krankengeschichten hier angegeben werden:

Volkmer, gestorben 31. März 1894. Lungenabscess. Wurmfortsatz fehlt (gangränös abgestossen). Die dem Coecum benachbarten Darmschlingen sind mit dicken, schwartigen Auflagerungen und schmierigem Eiter bedeckt. Ebenso ist die Kapsel der rechten Niere an ihrer Hinterfläche schwartig verdickt und eitrig belegt. Die Nieren selbst sind gelappt, blutarm, trübe, kein Amyloid. Im Unterlappen der rechten Lunge eine hühnereigrosse, mit dicken, stinkenden Eiterklumpen gefüllte Abscesshöhle, welche durch eine markstückgrosse, glattrandige Oeffnung im Zwerchfell in Zusammenhang steht mit den Eiterherden hinter der rechten Niere und den anliegenden Darmschlingen. Die linke Vena iliaca ist bis zur Vereinigungsstelle mit der Vena hypogastrica thrombosirt, der lange Thrombus in der Mitte eitrig zerfallen.

St., operirt im zweiten Anfalle, gestorben am 21. Juli 1894. Operationsherd ausgeheilt. Leber sehr gross, multiple Abscesse um die Pfortader und in der Lebersubstanz, meist älteren Datums, mit dicken Abscessmembranen.

Brehmer, operirt 26. September 1903, gestorben 15. October 1903. Eitrige Lungenembolie. — Am 7. Krankheitstag wurde ein grosser perityphlitischer Abscess incidirt; der Appendix war gangränös, die Höhle gut abgekapselt. Der Heilungsverlauf glatt. Am 11. October plötzlicher Temperaturanstieg auf 40°. Vier Tage später Exitus. Die Section ergab einen grossen keilförmigen eitrigen Infarct des linken Unterlappens, der durch einen septischen Embolus verursacht war. Rechte Lunge, Herz, Niere und Peritoneum völlig intact.

Walk, operirt 20. November 1902, am 16. Krankheitstag, gestorben 2. Januar 1903. Multiple Abscesse in Gehirn, Niere, Leber, Lunge. Die Operation hatte einen Abscess vom Oberschenkel bis zum Zwerchfell ergeben.

Aber neben dieser pyämischen Ausbreitung der Erkrankung kann es bei vollständig abgeschlossenem Abscess ohne Durchbruch des Eiters in ein Gefäss und ohne Generalisirung des Processes auf die übrige Bauchhöhle durch Resorption des Inhaltes zu schwerer tödtlicher Septicämie kommen. So häufig dieses Ereigniss bei verallgemeinerter Peritonitis ist, so dürfte es bei isolirten Herden wohl nur dann in die Erscheinung treten, wenn der vermuthlich stark virulente Eiter lange Zeit im Körper zurückgehalten wird, ohne richtig und frühzeitig genug erkannt und entleert zu werden.

B. Fortschreitende Peritonitis.

(Diffuse eitrige Peritonitis.)

Wir unterscheiden 3 verschiedene Formen von fortschreitender eitriger Peritonitis. Diese sind, der Schwere nach,

1) die diffuse septische Peritonitis (peritoneale Sepsis),
2) die freie fortschreitende Peritonitis (diffus jauchig-eitrige Peritonitis),
3) die begrenzt fortschreitende Peritonitis (die progredient fibrinös-eitrige Peritonitis).

Wir halten die Zusammenfassung dieser 3 Formen unter eine Gruppe, die der „fortschreitenden" Peritonitis, deshalb für am zweckmässigsten, weil in diesem Ausdruck das Moment am deutlichsten hervortritt, das ihnen allen eigenthümlich und gemeinsam ist[1]). Wie wir auch schon früher betont haben, besteht ein principieller Unterschied der verschiedenen Formen nicht, sondern es sind lediglich solche gradueller Natur, die wir durch obige Eintheilung hervorheben. Wir müssen uns stets bewusst sein, dass die mannigfachen anatomischen Bilder, die die diffuse Peritonitis darbietet, nur der wechselnde Ausdruck der verschiedenen Intensität des einzelnen Falles wie des früheren oder späteren Stadiums sind.

Jede Peritonitis ist als das Product der Wechselwirkung zwischen der Schwere der Infection einerseits und der Reactionskraft des Organismus anderseits aufzufassen. Das Resultat dieser Wechselwirkung wird bei den peritonealen Entzündungen durch die Art der Begrenzung, die das Exsudat gegen die übrige Bauchhöhle erfährt, dargestellt. Deshalb ist man seit langem dahin gelangt, das Vorhandensein und die Ausdehnung der Begrenzung als den anatomischen Ausdruck der Schwere der Peritonitis anzusehen und sie einer Einteilung zu Grunde zu legen.

Eine Classification der fortschreitenden Peritonitis wird stets eine lückenhafte sein, weil sich in der Wirklichkeit selten reine Typen, sondern fast stets Uebergangsformen vorfinden. Dazu kommt, dass die Art der Peritonitis in den späteren Stadien des Bestehens sich völlig verändern kann, so dass es häufig unmöglich ist, auf dem Sectionstisch zu beurteilen, welche Form am Lebenden vorgelegen hat, Ebenso unmöglich ist es in zahlreichen Fällen, in den ersten 48 Stunden mit Sicherheit die Art der Peritonitis zu erkennen.

Die Schwere der Peritonitis hängt von der Intensität der Infection ab. Die Infectionsintensität ist aufzufassen als die Summe einer Reihe von Momenten, die einzeln für sich ohne ausschlaggebende Bedeutung sind, in ihrer Gesammtheit die Dignität der Peritonitis ausmachen.

Die diffuse Peritonitis kann sowohl von einer acuten Gangrän des Appendix wie von einer Perforation ihren Ausgang nehmen. Auch von dem unperforirten Wurmfortsatz kann eine letale Peritonitis ausgehen. Am häufigsten ist es die acute Gangrän des Organs, die zu den schweren

1) Auch die Bezeichnung „diffus" ist durchaus angebracht da diffus „nicht begrenzt, undeutlich" bedeutet.

Formen der diffusen Peritonitis führt. Dieselbe entwickelt sich manchmal derartig blitzartig, dass schon 16 Stunden nach Beginn der ersten Erscheinungen eine totale Gangrän mit ausgedehnter fortschreitender Peritonitis vorhanden ist. Wir haben solches Vorkommniss mehrere Male beobachtet und bereits 24 Stunden nach Beginn eines Anfalles die diffuse Peritonitis in Folge von Gangrän des Wurmfortsatzes, partieller oder totaler gesehen. Es entwickelt sich offenbar manchmal die Gangrän unter ausserordentlich stürmischen Erscheinungen, indem in kürzester Frist, nach Stunden zu zählen, das ganze Organ zum Absterben gebracht und oft circulär amputirt wird. Eine Zeit zu Verklebungen ist nicht gegeben. Man findet den abgerissenen Appendix als livid verfärbten grünlichen Fetzen, ähnlich aussehend wie eine schwer incarcerirte abgestorbene Darmschlinge, in der Bauchhöhle liegen. Wir haben im Laufe der Jahre Gelegenheit gehabt, in denjenigen Fällen, wo wir wegen der schweren septischen Erscheinungen und Störungen des Allgemeinbefindens in den ersten 24 Stunden nach Beginn des Anfalles zu operiren Gelegenheit hatten, den Beginn und die Ausbreitung dieser acut einsetzenden Gangrän bis zur vollständigen Nekrose zu studiren. Dass in solchen Fällen in der That die Operation manchmal noch das Leben retten kann, haben uns die Fälle bewiesen, wo die Operation noch zu einer so glücklichen Zeit hatte ausgeführt werden können, dass die Allgemeinvergiftung nicht einen unüberwindlichen Grad erreicht hatte.

Stellt eine Perforation des Appendix den Ausgangspunkt für die diffuse Peritonitis dar, so ist es selbstverständlich von grosser Bedeutung für die Intensität der folgenden Entzündung, wie gross die Perforationsöffnung und wie schnell der Eintritt derselben stattfindet. Daselbe gilt für die Lage des Wurmfortsatzes, ob mitten unter Darmschlingen gelegen oder auf der Beckenschaufel an einem ruhigen Winkel. Das Vorhandensein oder Nichtvorhandensein von präformirten Adhäsionen um den Wurmfortsatz ist gleichfalls von Einfluss für die Art der Peritonitis. Es ist zweifellos, dass eine in durch Adhäsionen völlig abgeschlossenes Gebiet erfolgende Perforation viel seltener zu einer diffusen Peritonitis führen wird als eine solche mitten in die freie Bauchhöhle stattfindende. Ein völliger Abschluss durch Adhäsionen, so dass man in der That annehmen kann, sie stellten einen wirksamen Damm dar, dürfte aber nur in seltenen Fällen anzutreffen sein, in der Regel handelt es sich nur um einzelne Stränge, die vielleicht gewisse Theile des Appendix schliessen können, für jede Perforation an anderer Stelle hingegen ohne Bedeutung sind.

Von ausschlaggebender Bedeutung für die Intensität der Peritonitis sind jedoch die Virulenz und Menge des inficirenden Materials. Wir können es uns versagen, an dieser Stelle nochmals darauf

einzugehen, da es bereits in früheren Capiteln ausführlich besprochen worden ist. Sie stellen im Wesentlichen die Factoren dar, die die Dignität der Infection und damit der Peritonitis ausmachen. Auf die Art der Infectionserreger kommt es dabei sicherlich viel weniger an — man trifft gelegentlich alle Arten von Mikroorganismen, ohne oder zusammen mit anaeroben Bacterien — als auf die Virulenz, mit der sie begabt sind.

Ist durch Continuitätsverbreitung, durch Perforation oder durch Gangrän eine schwere Infection des Peritoneums erfolgt, so wird in der nächsten Umgebung des Herdes ein sero-fibrinöses Exsudat von der Oberfläche des Peritoneums abgeschieden. Je gutartiger die Infection ist, einen desto grösseren Fibringehalt und damit plastische Fähigkeit besitzt es, so dass zarte fibrinöse Verklebungen entstehen können. Dieses Exsudat trübt sich durch die Vermehrung und den Zerfall der Mikroben und das dadurch bewirkte Zusammenströmen von Leukocyten um so schneller und in um so grösserer Ausdehnung, je schwerer die Infection ist. In gleichem Masse büsst es auch an plastischer Kraft ein. Die Entzündung schreitet in der Weise fort, dass um den eitrigen Kern ein seröser Ring entsteht, der dann seinerseits durch Ansammlung von Leukocyten sich trübt und vereitert. Auf diese Art und Weise erklären sich ungezwungen jene Beobachtungen bei später operirten Peritonitiden, dass man nur um den Wurmfortsatz einen dicken, oft jauchig-eitrigen Kern antrifft, um diesen herum ein trüb-eitriges Exsudat, das, je weiter in der Peripherie, um so klarer wird und an entfernten Stellen der Bauchhöhle häufig ein seröses sein kann.[1])

In den zwei Tagen der Erkrankung finden wir so um den Wurmfortsatz ein bis zwei Esslöffel trübeitriger bis jauchiger Flüssigkeit mit einigen ganz lockeren Verklebungen, in der weiteren Umgebung unter Umständen ein ganz leicht getrübtes Exsudat. Der grösste Theil der Bauchhöhle ist noch frei von Entzündung. Wird nun die Infectionsquelle nicht beseitigt, so kann in der eben angegebenen Weise der weitere Fortschritt erfolgen, da die Schutzkräfte des Organismus nicht im Stande sind, aus eigener Kraft den Process zum Stillstand zu bringen. Aus der Art dieses Fortschrittes hat man nun geglaubt verschiedene Formen von Peritonitis construiren zu können. Es ist natürlich nicht möglich, den Fortschritt selbst pathologisch-anatomisch zu beobachten, wir sind vielmehr gezwungen, uns ein Bild des Verlaufs aus dem Befund zu construiren, wie wir ihn in den verschiedenen Stadien der Entwickelung antreffen.

---

1) Es ist aus einem solchen Befunde also nicht der Schluss zu ziehen, dass die Peritonitis dem Platzen eines Abscesses um den Wurmfortsatz herum ihren Ursprung verdankt. Wir dürfen vielmehr eine derart entstandene sog. sekundäre Peritonitis nur dann annehmen, wenn wir bei der Operation einen deutlichen Abscess mit seiner Wandung nachzuweisen im Stande sind.

Es ist deshalb das vorhandene anatomische Bild durchaus abhängig von der Dauer und der Intensität des Processes. Je längere Zeit die Peritonitis besteht, desto grössere Partien der Bauchhöhle sind ergriffen, und die gewöhnlich noch in den ersten Tagen beobachteten Uebergänge vom serösen zum eitrigen Exsudat sind verwischt. Die Entstehung und Ausbreitung der Peritonitis ist höchstens noch an den losen fibrinösen Verklebungen kenntlich, die die ursprünglichen Grenzwälle der fortschreitenden Infection darstellen. Was in dem einen Fall die längere Dauer des Processes bewirkt, wird in dem anderen durch grössere Intensität der Infection schon früher erreicht. Es lässt sich deshalb ein allgemein gültiges Schema nicht aufstellen. Wir können nur so viel sagen, dass, je leichter die Infection ist, um so mehr hat der Organismus die Möglichkeit, Verklebungen zu schaffen, um so mehr resultirt also eine Form, die den begrenzten Peritonitiden nahe steht. In den Spätstadien, vor allem also auf dem Sectionstische, ist es häufig nicht mehr möglich, eine sichere Classification des einzelnen Falles vorzunehmen, da die einzelnen Formen ineinander übergehen. Wir können dann nur zwei Gruppen mit Sicherheit auseinander halten, die trockene und die exsudative Form.

Gehen wir nun zu einer Besprechung der einzelnen oben unterschiedenen Formen der Peritonitis über, so beginnen wir mit der diffus septischen Peritonitis, die stets von den beiden übrigen zu trennen ist.

Die peritoneale Sepsis stellt die schwerste Form der Peritonitis und verläuft sehr stürmisch, so dass sie in 24 Stunden zum Tode führen kann. Sie stellt eine exquisit trockene Peritonitis dar. Bei der Section findet man die Därme stark gebläht, injicirt, trocken, kaum verklebt. In der Bauchhöhle kaum Exsudat, höchstens in den abhängigen Partien etwas seröse oder blutig-seröse Flüssigkeit. Man muss annehmen, dass in diesen foudroyanten Fällen eine derartig rapide Ueberschwemmung des ganzen Peritoneums mit Giftstoffen erfolgt, dass der Organismus der Allgemeinvergiftung erliegt, ehe er die Zeit und die Kraft zur Bildung eines flüssigen Exsudats gefunden hat. Diese Form, die das Endglied in der Kette der Intensitätsgrade der diffusen Peritonitis darstellt, wird selten beobachtet. Mancher angeblich an Herzschwäche kurze Zeit nach Laparotomie erfolgte Tod ist als peritoneale Sepsis aufzufassen, wenn auch bei der Section peritonitische Anzeichen so gut wie ganz fehlen.

Die diffus-jauchig-eitrige Form der Peritonitis verläuft gleichfalls am allerhäufigsten foudroyant und stellt die gewöhnlichste Form der diffusen Peritonitis dar. Operirt man Fälle dieser Art in den ersten 2—3 Tagen der Erkrankung, so trifft man um den Wurmfortsatz herum einen jauchig-eitrigen Herd, der entweder ganz frei oder durch locker

verklebte Darmschlingen theilweise begrenzt sich darstellt. In der weiteren Umgebung ist das Exsudat trübe bis serös. Im Beginn ist es durchaus nicht nöthig, dass die ganze Bauchhöhle von der Entzündung ergriffen ist. Im weiteren Verlauf kommt es jedoch oft genug vor, dass dieser Fall eintritt. Sieht man Fälle von diffus-jauchig-eitriger Peritonitis in späteren Stadien auf dem Sectionstisch, so kann man verschiedene Bilder antreffen. Wenn ich hier von der Ausdehnung der Peritonitis absehe, so sind zwei bestimmte getrennte anatomische Typen zu unterscheiden. Einmal sieht man die Darmschlingen frei in einem reichlichen eitrigen Exsudat schwimmen, Verklebungen fibrinöser Art zwischen den Därmen sind spärlich vorhanden. Die Darmschlingen sind meist meteoristisch gebläht, blass. Dies ist die reine Form der diffusen jauchigen Peritonitis, die rasch letal verläuft und seltener beobachtet wird. Häufiger bietet sich bei der Section das Bild dar, wie es der progredient-fibrinös-eitrigen Peritonitis entspricht. Es ist dies besonders dann der Fall, wenn der Verlauf ein mehr subacuter bis chronischer gewesen ist. In diesen Fällen geht die anfänglich freie Peritonitis allmählich in eine begrenzt fortschreitende über, trotzdem enden diese Fälle letal. Man findet bei der Section zwischen den Darmschlingen, die häufig durch ausserordentlich reichliche Fibrinauflagerungen vollkommen bedeckt sind, Eiterlachen, locker abgekapselt, besonders im Douglas und in den beiden Flenken. Mikulicz hat durch seine Untersuchungen festgestellt, dass ganz bestimmte Prädilectionsorte bestehen für die Ansammlung derartiger Eiterherde. Es kommt vor, dass zwischen den einzelnen Abscessen sich gesunde Partien vorfinden, oder dass die einzelnen Abscesse in reiner Continuität aufeinander folgen.

Die progrediente fibrinös-eitrige Peritonitis verläuft meist gutartiger. Sie kann selbst einen chronischen Verlauf nehmen und bis zu einem gewissen Grade eine Spontanheilung erfahren. Abgeschwächte Virulenz des inficirenden Agens oder auch Eindringen nur geringer Mengen der Gifte in ein widerstandsfähiges Peritoneum dürfte als Bedingung für ihr Zustandekommen gelten. Es handelt sich meist um eine Infection des Peritoneums per continuitatem durch Vermittelung bestimmter Leitbahnen, unter denen das Netz, das Colon und die Kuppel der Beckenorgane (Blase, Uterus und Adnexe) die Hauptrolle spielen.

Wir unterscheiden zwei differente Typen: bei der einen Art entwickelten sich die Eiterherde im Bauchfell in directer Continuitätsfolge. Sie hängen fast alle unter einander zusammen, zum Theil durch sehr feine kaum nachweisbare Eitergänge, während der ganze übrige Theil des Bauchraumes frei von schwerer Entzündung ist und ein unverwachsenes Peritoneum präsentirt. Der Eiter scheint hier thatsächlich die Adhäsionen

und damit die Grenze des erkrankten gegen den gesunden Bezirk vor sich herzuschieben. „Die Verklebungen weichen," wie Schede sagt, „vor den andringenden infectiösen Massen Schritt für Schritt zurück wie eine geschlagene Armee vor dem nachdrängenden Feinde." Der Eiter beschreitet nun mit Vorliebe zwei auseinandergehende Strassen: einmal nimmt er den Weg quer durch das Becken nach dem linken Hypochondrium hinüber, umspült den Scheitel der Blase, füllt die Excavatio vesicorectalis, bei Frauen den Douglas und den vesicouterinen Raum aus, senkt sich nach dem Mastdarm zu und wölbt die linke Fossa iliaca hervor. Der zweite Weg führt ihn zwischen den Darmschlingen am inneren Rand des aufsteigenden Colons empor, oft bis unter die concave Leberoberfläche. Beide Bahnen finden sich meist gleichzeitig beschritten. Die Abdominalhöhle ist dabei in ihrem rechten oberen Theile und fast auf der ganzen linken Seite frei von erheblicheren Veränderungen. Mikulicz macht darauf aufmerksam, dass diese Scheidung der Bauchhöhle in einen erkrankten und in einen relativ gesunden Abschnitt durch Verwachsungen des Netzes bedingt ist.

In dem zweiten Typus der fibrinös-eitrigen Peritonitis bietet sich ein wesentlich anderes Bild. Bei der Section erweisen sich die Eingeweide der ganzen Bauchhöhle durch feine, aber zum Theil recht feste bindegewebige Membranen mit einander verlöthet, so dass es oft ausserordentlich schwer hält, die Schlingen von einander zu lösen. Zwischen diesen eingelagert werden nach allen Seiten vollkommen abgegrenzte Eiterhöhlen gefunden, die in keinerlei Zusammenhang unter einander stehen und räumlich oft weit von einander getrennt sind. Man gewinnt den Eindruck, als ob hier ein wenig virulenter Entzündungsstoff in die Bauchhöhle getragen und durch peristaltische Bewegungen sogleich nach verschiedenen Richtungen auseinandergesprengt worden sei, ohne die Kraft zu besitzen, den ganzen zurückgelegten Weg zu inficiren. Die diffuse fibrinöse Peritonitis hat dann die einzelnen Partikel schnell abgekapselt und für die übrigen Peritonealtheile unschädlich gemacht. Am Orte ihrer Gefangenschaft verursachen sie dann die Bildung eines Abscesses. Der Process verläuft in der Regel sehr chronisch. Die Eiterherde haben die Tendenz, sich einzudicken, und die Krankheit kann in einzelnen Fällen so zu spontaner Ausheilung kommen. Andere Fälle aber gehen langsam unter dem Bilde chronischer Pyämie zu Grunde. Neuinfection eines Eitersackes vom Darm aus lässt zuweilen die Entzündung von frischem aufflackern und führt zur Verjauchung des Herdes. Die ausgedehnten Verlöthungen erschweren die Circulation im Darmrohre, bedingen Abknickungen und Verlegungen desselben und tödten schliesslich den Patienten unter den Erscheinungen des chronischen Ileus.

Die Tuberkulose des Appendix und des Coecums.

Die isolirte Erkrankung des Wurmfortsatzes ist sehr selten, gewöhnlich ist Coecum und Wurmfortsatz gleichzeitig ergriffen. Wenn nach unseren heutigen Anschauungen die Darmtuberkulose überhaupt als eine Fütterungstuberkulose aufgefasst wird, so werden als Gründe für die locale Begrenzung derselben auf das Coecum im Wesentlichen geringe Virulenz und geringe Menge des Infectionsmaterials angenommen.

Ueber den Zusammenhang der besonders im Coecum auftretenden Tuberkulose mit der Lungenuberkulose gehen die Ansichten dahin, dass die bei der Lungentuberkulose auftretende secundäre, fast ausnahmslos im Coecum beginnende Darmtuberkulose dann local und auf das Coecum beschränkt bleibt, wenn die Lungentuberkulose geringfügig und nicht rasch progredient ist. Bekanntlich ist ein Lieblingssitz der tuberkulösen Geschwüre der unterste Theil des Ileum und das Coecum mit dem Appendix, besonders die Umgebung der Valvula ileocoecalis und der Gerlach'schen Klappe. In Folge von mechanischen und anatomischen Verhältnissen ist hier die Disposition zur Entzündung gegeben, auch sind gerade die Lymphdrüsen des Winkels zwischen Ileum und Colon ascendens in allen Affectionen, besonders bei Kindern, regelmässig geschwollen, vergrössert, geröthet, oft auch verkäst.

Die Geschwulst bei Tuberkulose des Coecums wird nach Conrath [1]) hauptsächlich durch Verdickung aller Wandschichten hervorgerufen. Die etwas länglichen allmählich in normalen Darm übergehenden Tumoren erreichen zuweilen die Grösse einer Mannesfaust. Die Oberfläche ist meist höckerig in Folge schwieliger Auflagerungen und Verwachsungen mit Fettklümpchen. Die Darmwand fühlt sich starr und derb an. Das Darmlumen ist mehr oder weniger stenosirt. Die Hauptstenose sitzt in der Gegend der Ileocoecalklappe. Dieselbe ist mehr oder weniger rigid und verkürzt, zuweilen in Folge dessen unkenntlich. Am Blindsack des Coecums selber besteht meistens nur eine leichte Verdickung. Die Mucosa ist in manchen Fällen und bei noch nicht langer Dauer der tuberkulösen Affection noch weniger verändert, meist aber trägt in grössere oder kleinere hämorrhagisch gefärbte Knötchen und Geschwüre von dem bekannten Aussehen der tuberkulösen Darmgeschwüre. Dazwischen trägt die Schleimhaut zahlreiche schmale, zottenförmige, in an-

1) Ueber die lokale Coecumtuberkulose. Klinische Beiträge zur Chir. 21. Bd. 1. H.

2) Mäder. Dissertation, Leipzig. 1904. (Untersuchungen aus dem Moabiter Krankenhaus.)

deren Fällen knotenförmige Excreszenzen bis zu Haselnussgrösse, die sich oft in grösserer Ausdehnung auf der noch erhaltenen Schleimhaut hinziehen. Manchmal bilden sich dadurch blumenkohlartig in das Darmlumen sich vorwölbende Geschwulstmassen. In diese Verdickung ist der Wurmfortsatz eingezogen und zeigt in seinem Innern oft ein ähnliches Bild, besonders an seiner Einmündungsstelle in das Coecum. Wie die makroskopischen sind auch die mikroskopischen Bilder der chronischen Coecumtuberkulose untereinander variirend. Nach Mäder) lagern gewöhnlich zahlreiche Tuberkel und Riesenzellen in der Subserosa und Submucosa, während die Muscularis in der Regel spärlichere Tuberkuloseeinlagerungen aufweist. Die nachweisbaren Bacillen sind nicht sehr häufig, selten sieht man Zeichen von Zerfall in den Knötchen Neben den Tuberkeln sind die Darmwände von kleinzelliger Infiltration durchsetzt. Ist nur die Serosa ohne Muscularis tuberkulös erkrankt, so deutet dies auf eine hämatogene Infection. Selten beobachtet man aber dann ein isolirtes Ergriffensein des Coecums. In weiter vorgeschrittenen Fällen findet man Verwachsungen mit dem Darm und den Nachbarorganen, Perforationen, sehr häufig davon ausgehend Abscesse, fortschreitende tuberkulöse Peritonitis oder Uebergreifen der Schleimhauterkrankung auf den Dünndarm.

Die Tuberkulose des Coecums und Wurmfortsatzes ist von chronischem Verlauf. Die klinischen Erscheinungen sind im Allgemeinen wenig ausgeprägt. Leichte dyspeptische Beschwerden und vorübergehende unbestimmte nach dem Nabel ziehende Schmerzen sind häufig die einzigen Symptome. Unregelmässigkeiten in der Stuhlentleerung sind fast stets vorhanden, anfangs leichte Durchfälle, später überwiegt die Verstopfung. Niemals bestehen die profusen Durchfälle wie bei allgemeiner Darmphthise. Bei stärkerer Ausbildung der Stenose treten kolikartige Anfälle auf, seltener beobachtet man einen eigentlichen Ileus.

Die Betastung des Abdomens, das zuweilen meteoristisch aufgetrieben ist, wird in der Ileocoecalgegend mit leichtem Schmerz empfunden. Daselbst ist gewöhnlich ein Tumor nachzuweisen, der je nach der Stärke seiner Verwachsungen mehr oder weniger verschieblich sein kann, im Gegensatz zu den sonst fest aufsitzenden perityphlitischen Exsudaten. Bei grosser Verschiebbarkeit deutet dies auf einen inmitten von Darmschlingen liegenden entzündlichen Herd, der zu inniger Verlöthung einer Reihe von Darmschlingen geführt hat, ohne dass zu gleicher Zeit Adhäsionen mit dem parietalen Blatte des Peritoneums eingetreten sind. Solche verschiebliche tumorartige Resistenzen findet man gerade häufig bei der Tuberkulose, die dann freilich bereits auf eine Reihe von Darmschlingen übergegriffen hat. Reine Fälle zeigen kaum Temperaturerhöhung. Das Fieber, das

nur bei gleichzeitiger Complication mit Lungenphthise stets beobachtet wird, ist vom Typus der Febris hectica, das subjective Befinden ist, abgesehen von der Schmerzhaftigkeit des rechten Unterbauches, nicht erheblich beeinträchtigt und meist erst, wenn fortschreitende tuberkulöse Peritonitis oder Darmverschluss durch narbige Gewebsschrumpfung eingetreten ist.

Jedes Alter kann von Coecumtuberkulose betroffen werden, am häufigsten das 2. und 3. Jahrzehnt, nach Conrath u. a. in circa 65 %. Die Entwicklung ist eine chronische und dauert meist mehrere Jahre. Die Ausgänge der Darmtuberkulose können entweder Ausheilung — allerdings sehr selten — mit oder ohne Stricturenbildung, Perforation oder Verallgemeinerung des Processes zunächst auf die benachbarten Theile (Dünndarm) und allmähliche Infection des Organismus sein (Miliartuberkulose). Dupan hat bereits die tuberkulöse Affection des Coecums, welche durch Perforation tödtlich endete, beschrieben.

Appendicitis actinomycotica.

Sehr selten ist die Appendicitis actinomycotica. Immerhin sind schon zahlreiche Fällebeobachtet, und es steht zu erwarten, dass bei weiterer Einbürgerung des noch jungen Krankheitsbildes die Mittheilungen über den interessanten Process sich mehren werden, da nach den bisherigen Befunden gerade der Dickdarm bei Bauchaktinomykose dem Pilz am häufigsten als Eintrittsstelle diente, und nach Barth in diesem wiederum der Blinddarm und Mastdarm eine besondere Prädilection beanspruchen. Barth[1]) macht ebenso wie Partsch[2]) darauf aufmerksam, dass besonders in jenen Fällen, in denen eine Mischinfection mit Eiterkokken stattgehabt hat, das typische Bild der Aktinomykose verwischt wird. Sie präsentiren sich in der Erscheinungsform der gewöhnlichen perityphlitischen Eiterungen; die Aktinomykose tritt in den Hintergrund und zeigt sich vielleicht erst Monate später nach der ihr eigenthümlichen Wanderung an einer entfernten Stelle in ihrem eigentlichen Wesen. Auf diese Weise dürfte mancher Fall übersehen werden. In anderen Fällen zeigt sich von vornherein ein charakteristisches Symptomenbild: Erkrankung mit Schmerzen in der Ileocoecalgegend, zunehmende Verhärtung daselbst, diffuse Infiltration und Senkung ins kleine Becken hinunter, später multiple Fistelbildungen. Wir selbst verfügen

1) Ueber Bauchactinomykose Verhandl. der freien Vereinigung der Chirurgen Berlins. 1890. Jahrg. III. 2. S. 29.

2) Die Actinomykose des Menschen. Sammlung klin. Vorträge. 306 u. 307.

über keinerlei eigene Beobachtungen, deshalb füge ich einen Fall an, den Israel operirt und veröffentlicht hat.

Die Krankengeschichte ist kurz folgende:

Acute Perityphlitis bei einem zwanzigjährigen Manne. Recidiv nach 4 Wochen. Bei dem Schnitt durch die enorm verdickte, schwartig-speckig degenerirte Bauchwand wird eine flächenhaft sehr ausgedehnte, im Tiefendurchmesser aber spaltartige retroperitoneale Höhle eröffnet mit knorpelharter Wandung und gefüllt mit schlotterigen Granulationen und Aktinomyceskörnern. Patient an Embolien gestorben. — Die Section ergab den Wurmfortsatz zu Taubeneigrösse ausgedehnt mit Kothstein. Hinter seinem Ursprung spaltförmige Perforation, von dort Gang in das schwartige Retroperitonealgewebe. Der Gang setzt sich in derartigem Gewebe bis zur Niere fort. Die Appendicitis perforativa hatte hier dem Pilz den Eingang in das retroperitoneale Gewebe gebahnt, ohne dass sich eine Aktinomykose der Darmwand entwickelt hätte.

Ueber eine ungewöhnlichere Erscheinungsform der Blinddarmaktinomykose berichtet Hofmeister (Naturforscherversammlung München, 1899). Bei zwei Männern im Alter von 47 und 28 Jahren wurden grosse nicht verwachsene Ileocoecaltumoren entfernt mit günstigem Erfolge. Die Geschwülste, hatten sich unter mässigen subjectiven Beschwerden und ohne wesentliche Störungen entwickelt.

Anhang.

Der Wurmfortsatz und das Coecum als Bruchinhalt.

Es mögen hier anhangsweise noch einige weitere Bemerkungen über das Vorkommen von Wurmfortsatz und Coecum im Bruchsack am Platze sein. Zur Zeit, wo der Blinddarm noch in der Fortsetzung des Quergrimmdarms im rechten Epigastrium liegt (3. Fötalmonat), ist der Appendix vom Blinddarm noch nicht als enger Canal unterschieden. Beim Herabsteigen beider gelangt er in die Gegend des sich entwickelnden Hoden und kann mit diesem oder dem Bauchfell in der Nähe des Hodens verwachsen, zum Leistencanal herabtreten.

Verwachsungen des Appendix mit dem Peritoneum in der Nähe des Leistenrings oder dem Mesenterium des Dünndarms, sowie Verwachsungen mit der hinteren Wand des Processus vaginalis sind öfters angetroffen worden. Auch durch den Schenkelring kann der Appendix hindurchtreten, wir haben sogar häufiger den Wurmfortsatz in Schenkelbrüchen angetroffen, wahrscheinlich weil die Schenkelbrüche der Ileocoecalgegend näher liegen.

Es ist durch mehrere Statistiken nun festgestellt, dass das Vorhandensein des Wurmfortsatzes in Brüchen nicht so selten ist, als man früher angenommen hat. So giebt Jaia (Centralblatt für Chirurgie 1898, S. 1262) an, dass unter 1586 Brüchen, von Colci in Florenz operirt, 27mal der Wurmfortsatz allein als Bruchinhalt gefunden wurde. Brieger hat 24 Fälle von isolirten Hernien des Wurmfortsatzes gesammelt, darunter waren 6 irreponible und 18 eingeklemmte. 17mal handelte es sich um Leistenbruch, 9mal um Schenkelbruch. Man trifft sowohl den Wurmfortsatz allein oder mit anderen Organen, vor allem dem Coecum und Netz, im Bruchsack an. Gewöhnlich finden wir ihn in rechtsseitigen Brüchen, doch haben wir einen Fall von linksseitiger Hernie beobachtet, wo sogar eine Appendicitis im Bruchsack vorhanden war. Ich theile den Fall hier mit:

Ein 52jähriger Händler ging unter den Zeichen einer chronischen Peritonitis im Krankenhause Moabit zu Grunde. Bei der Section fanden sich in der linken Scrotalhälfte mehrere Dünndarmschlingen, dem unteren Abschnitte des Ileum angehörend, sowie das ganze Colon ascendens und das Coecum mit dem Processus vermiformis. Die Eingeweide unter sich ziemlich fest durch fibrinöse Beläge verwachsen. Der Processus vermiformis gangränös, an einzelnen Stellen, nicht jedoch an der Spitze perforirt. Ihm liegt in Grösse eines Fünfmarkstückes eine schmierige, kothig riechende Masse an. Keine Kosthsteine. Die übrigen in der Bauchhöhle liegenden Darmtheile sind, durch schmierig fibrinöse Beläge verklebt, aufgebläht. Im kleinen Becken dunkle, trübe Flüssigkeit.

Aehnliche Fälle vom Vorkommen des Coecums mit dem Processus vermiformis in einer linksseitigen Leistenhernie sind übrigens mehrfach beschrieben, ohne dass eine völlige Inversion der Eingeweide vorlag. (Eine Appendicitis bei letzterer beobachtete Biedi, Méd. moderne Paris 1897.) Dass das Coecum mit dem Appendix auch im frühesten Alter als Inhalt von Hernien vorkommt, kann ich durch nachfolgende eigene Beobachtung bestätigen:

Bei einem 2jährigen Knaben machte sich bald nach der Geburt eine etwa haselnussgrosse Geschwulst nahe der rechten Inguinalfalte bemerklich, die sich allmählich vergrösserte. Seit zwei Tagen ist die Mutter nicht mehr im Stande, den gewöhnlich leicht zu reponirenden Bruch zurückzubringen. Es bestehen Einklemmungserscheinungen. Operation der Hernie. Schnitt parallel dem Poupart'schen Bande, Bruchsack innig mit dem fächerförmig ihn umgebenden Samenstrang sowohl als dem Hoden verwachsen. Nach der Isolirung desselben bis zum Halse wird er geöffnet, und es findet sich als Inhalt das Coecum mit dem Processus vermiformis und dem unteren Ileumende. Auf der dem Mesenterium gegenüberliegenden Seite des Coecums und von ihm auf den Processus vermiformis übergehend zeigen sich zahlreiche, derbe, strangartige Adhäsionen, die zugleich auch zu einer bandartigen Verlöthung mit dem Bruchsack ge-

führt haben, ausserdem sich in die Bauchhöhle hinein verfolgen lassen. Erst nachdem diese Adhäsionen gelöst, sowie der Leistencanal in seiner ganzen Länge gespalten ist, gelingt es, eine Reposition der Darmpartien vorzunehmen. Es wird nun der Bruchsack abgetragen, der Stumpf in der Wunde vernäht, ein Tampon eingeführt; Schluss der Hautwunde. Nach 3 Wochen Heilung.

Zur Erklärung der Bildung dieser Adhäsionen stehen sich zwei Ansichten gegenüber. Die eine sucht ihre Ursache in einer fötalen Peritonitis, die von vielen Autoren zwar bestritten, von anderer Seite aber u. A. von Virchow, B. Schmidt, Orth u. s. w. als durchaus wahrscheinlich angenommen wird. Da nun die Hoden ihre Lage ursprünglich in der Bauchhöhle zu beiden Seiten der Wirbelsäule haben und erst im achten Monat in den Leistencanal und im neunten in den Hodensack eintreten, so ist es sehr leicht verständlich, dass sie beim Auftreten einer Peritonitis und Entstehen von Verwachsungen mit den umliegenden Organen Eingeweide mit sich in den Peritonealfortsatz herabziehen können. Nach Ansicht Kehrer's und anderer Autoren jedoch beruhen derartige filamentöse Gebilde nicht auf einer fötalen Peritonitis, sondern darauf, dass im Fötus normal vorhandene Duplicaturen des Bauchfells im Verhältniss zum übrigen Peritoneum kein gleiches Wachsthum innehalten und späterhin als scheinbar neu gebildete Stränge die Eingeweide an ihrer natürlichen Lagerung verhindern.

Man kann nach Rose die Wurmfortsatzendbrüche, wobei sich nur das Ende des Appendix im Bruchsack befindet, unterscheiden von den Wurmfortsatzschlingenbrüchen, bei denen eine Schlinge des Organs in der Hernie liegt, während Anfangs- und Endtheil in der freien Bauchhöhle sich befinden. Auch der Wurmfortsatz kann sich, wie jedes andere Organ, einklemmen und gangränös werden. Es ist an dieser Thatsache nicht mehr zu zweifeln, nachdem von verschiedenen Autoren (Rose, Sendler Riese, Sprengel) und auch von uns selbst Fälle so frühzeitig Operirt worden sind, dass man mit Sicherheit den pathologischen Hergang als den einer echten Einschnürung feststellen konnte.

Ich theile unsere beiden eigenen Beobachtungen im Folgenden mit:

Fall P., 20 Jahre alt, operirt am 31. August 1902. Der rechte Schenkelbruch, der seit 3/4 Jahren besteht, ist bisher niemals eingeklemmt gewesen. Seit 6 Stunden Einklemmungserscheinungen. Hühnereigrosse Schenkelhernie. Als Inhalt der Hernie ergab sich trübes Exsudat, Netz, eine dunkelblaurothe Dünndarmschlinge und das blauroth verfärbte 4 cm lange Ende des Wurmfortsatzes. Abtragung desselben, Naht. — Der Wurmfortsatz hat 2 cm vom Coecalansatz eine deutliche Schnürfurche; proximal davon ist er blass, dünn, distal davon dunkelblauroth und dick

aufgetrieben. Das Mesenteriolum und die Schleimhaut des Appendix sind stark blutig infarcirt. Glatte Heilung.

Fall Cr., 76 Jahre alt, operirt am 26. April 1903. Der Bruch besteht seit 20 Jahren. Seit 48 Stunden eingeklemmt. Es besteht ein hühnereigrosser rechter Schenkelbruch. — Die Operation ergab einen Esslöffel trüb-röthliche Flüssigkeit eine blauroth verfärbte Dünndarmschlinge und den blauroth verfärbten, fingerdicken Wurmfortsatz in einer Länge von 5 cm. Der Wurmfortsatz ist leicht adhärent. Beim Vorziehen stellt sich heraus, dass jenseits der deutlichen Schnürfurche noch 3 cm normalen blassen Wurmfortsatzes liegen. — Die Schleimhaut des eingeklemmten Stückes ist stark blutig imbibirt, jedoch nicht necrotisch. Inhalt ist Eiter, kein Kothstein. Das Mesenteriolum ist jenseits von der Abklemmung gleichfalls stark infarcirt. Typische Abtragung des Wurmfortsatzes, Naht. Glatte Heilung.

Es handelte sich also in beiden Fällen um Wurmfortsatzendbrüche, die nach 6 resp. 48 Stunden operirt wurden. Zu einer Gangrän des incarcerirten Stückes war es noch nicht gekommen, sondern lediglich zu einer Stauung. Eine Appendicitis kann in derartigen Fällen wohl ausgeschlossen werden.

Sehr schwierig ist jedoch die Entscheidung, ob Incarceration oder Appendicitis im Bruchsack den primären Vorgang stellen, in solchen Fällen, wo es bereits zu vorgeschritteneren Veränderungen, zur Ausbildung von eitriger Peritonitis im Brucksack gekommen ist. Wir sind der Ansicht, dass in der Mehrzahl dieser Fälle eine perforative Peritonitis angenommen werden muss; dafür spricht schon das häufige Vorhandensein von Kothsteinen im Abscess.

Immerhin dürfte die Entscheidung nur von Fall zu Fall getroffen werden können. Ich theile im Folgenden 2 Fälle von Abscess im Bruchsack in Folge Appendicitis mit:

Ziebel, Ehefrau, 63 Jahre alt. Aufgenommen am 4. April, entlassen am 15. Juni 1891. Operirt am 8. Tage nach der Erkrankung im Krankenhause Moabit. — Anamnese: Bisher gesund, insbesondere kein Bruchschaden. Vor 8 Tagen beim Heben plötzlich Schmerz in der rechten Leiste. Diese schwoll an, röthete sich und wurde schmerzhaft. Seit 4 Tagen Stuhlverhaltung. Kein Erbrechen. — Befund: Sehr fettleibige Frau, rechte Leistengegend handbreit über der Schenkelbeuge flach geschwollen, auf Druck schmerzhaft, hart infiltrirt und scharf abgegrenzt gegen die gesunde Umgebung. Temperatur 39,4°. Puls 80, kräftig. — Operation am 5. Mai: Incision, wodurch schmieriger, kothigriechender Eiter entleert wird. Die Eiterhöhle setzt sich nach oben in einen langen Canal fort (Schenkelcanal). — Verlauf: In der Eiterhöhle liegt der gangränöse, lange Processus vermiformis. Kein Kothstein. Nach Entfernung des Appendix erfolgt rasch Heilung. — Spätere Nachrichten: Patientin starb später an Carcinom. Bei der Section fand sich der Rest des Processus vermiformis vor, in demselben noch ein kirschkerngrosser Kothstein.

Peters, Wittwe, 74 Jahre alt. Aufgenommen am 18. Juni, entlassen am 27. Juli 1894. Operirt im Krankenhause Moabit. — Anamnese: Seit 2 Jahren hat Patientin, welche viel an Husten leidet, rechts einen Bruch bekommen, der erst haselnussgross war und sich allmählich vergrösserte. Derselbe ging stets leicht zurück; Patientin trug kein Bruchband. Jetzt ist seit 14 Tagen der Bruch ausgetreten und nicht mehr zurückgegangen; Patientin hatte heftige Schmerzen in beiden Unterbauchgegenden und Erbrechen, welches erst vor 5 bis 6 Tagen aufhörte. Stuhlgang war dabei in gewöhnlicher Weise vorhanden. — Befund Verhältnissmässig rüstige alte Frau. Kein Fieber; Puls gut gespannt. Abdomen mässig meteoristisch aufgetrieben. Der Leib ist ohne besondere Schmerzhaftigkeit überalletwas einzudrücken; tieferes Eindrücken macht die meteoristische Spannung unmöglich. In der rechten Leiste ein wurstförmiger, fast gänseeigrosser Tumor, vom Poupart'schen Band nicht abzugrenzen. Haut über demselben derb infiltrirt, leicht geröthet; in der Mitte des Tumors deutliche Fluctuation. — Operation am 18. Juni 1894. Nach Durchtrennung der Haut entleert sich am unteren, inneren Pol des Tumors mit Gasblasen und feinen Kothbröckelchen untermischter, kothig riechender Eiter. Vorsichtige völlige Spaltung der Abscesshöhle. Es zeigt sich ein an der Kuppe breit eröffneter, schwartig verdickter und gangränös verfärbter Bruchsack. Vorsichtige Freilegung seines Stiels, der unterhalb des Ligamentum Poupartii zur Bauchhöhle zieht. Im schon eröffneten Bruchsack zeigt sich ein gut zweifingergliedlanges, bleistiftdickes, rundliches Gebilde von schwarzbrauner Farbe (der Appendix). Dieser walzenförmige Körper ist sehr morsch; beim Versuch, ihn zu isoliren, reisst er ein und zeigt ein Lumen, in welches eine Sonde frei einzuführen ist. Da der centrale Theil des Processus vermiformis fest mit dem Bruchsacke verwachsen ist, wird das freie, gangränöse periphere Ende durch 2 Seidenfäden abgeschnürt. Tamponade. — Verlauf ohne Zwischenfall.

Tumoren des Wurmfortsatzes.

Zum Schluss muss noch kurz der Tumoren des Wurmfortsatzes gedacht werden. Wenn bei Zerfall der Tumormassen Infection sich hinzugesellt, dann kann eine richtige entzündliche Appendicitis vorgetäuscht werden. Derartige Beobachtungen sind von Langheld, Symonds, Vollert gemacht worden. Durch Zerfall eines Medullarsarkoms der Klappengegend und eines Theils des Wurmfortsatzes hatte sich ein retroperitonealer Abscess gebildet. Beyer (Berl. klin. Woch. 1882, Nr. 1) beschreibt einen Fall, in dem nach Incision einer Anschwellung der rechten Inguinalgegend und Entleerung des Eiters eine Fistel zurückblieb. Es bildete sich rasch eine zerfallende Neubildung, die sich als Adenocarcinom herausstellte und damit die Diagnose ihrer Herkunft erleichterte. Hastings Gilford (Lancet, Juli 1893) schildert einen Fall, wo sich auf dem Boden einer chronischen Appendicitis, die 13 Jahre lang

bestand, ein Sarkom entwickelte. Ich habe einen ähnlichen Fall operirt. Bei einer 58jährigen Patientin S., die seit circa 20 Jahren an Appendicitis mit schweren acuten Nachschüben litt, entfernte ich den verdickten kranken Wurmfortsatz aus eigenthümlich festen und dicken Schwarten und musste ihn aus der verdickten Coecalwand ausschälen. Die letztere erschien verdächtig und wurden Stücke derselben mikroskopisch untersucht, ohne etwas Weiteres als Granulationsgewebe zu ergeben. Immerhin blieb eine Fistel zurück. Nach einem halben Jahre bildete sich rasch eine Neubildung (Sarkom), die operativ zu entfernen unmöglich war. Uebrigens werden die Tumoren des Wurmfortsatzes selten auf diesen localisirt bleiben, sondern meist das Coecum in Mitleidenschaft ziehen.

VIERTER THEIL.

SYMPTOME, DIAGNOSE, PROGNOSE.

Symptome, Diagnose, Prognose.

Symptome der akuten Appendicitis.

Unzweifelhaft gehen der acuten Appendicitis, bevor der Anfall selber einsetzt, Symptome voraus, die mit der Erkrankung des Wurmfortsatzes in Zusammenhang stehen. Diese Symptome können aber so unbestimmter Art sein, dass sie die Ursache der Erkrankung nicht ohne Weiteres vermuthen lassen: leichte Darmkatarrhe, gefolgt von mehr oder weniger hartnäckiger Obstipation, manchmal überhaupt nur hartnäckige Obstipation, hier und da kolikartige Schmerzen, besonders in der Umgebung des Nabels In anderen Fällen liegt Klage über einen schlechten, trägen Magen vor, über träge Verdauung, über allgemeine Nervosität und Abmagerung, und kaum jemals wird eine präcise Angabe gemacht, dass diese Beschwerden von irgend einem bestimmten Punkte in der Bauchhöhle ausgehen. Das ist speciell die Form, die von mir als latente Appendicitis oder nach Ewald als Appendicitis larvata bezeichnet wird. Im Verlauf dieser Art der Erkrankung vollziehen sich manchmal hochgradige Veränderungen des Organs. Man hat es ungemein häufig mit Patienten zu thun, bei denen lange Zeit chronische Beschwerden irgend welcher Art, z. B. Magen-, Leber- und Darmbeschwerden (Colica mucosa) bestanden haben. Die vorhandenen Symptome wurden falsch gedeutet, die Uebelkeiten, die Neigung zu Durchfällen und dergleichen auf andere Ursachen zurückgeführt. Ich habe Kranke gekannt, die Jahre lang wegen derartiger Beschwerden nach Karlsbad oder in andere Bäder geschickt wurden, bis plötzlich ein acuter stürmischer Anfall durch Perforation des Appendix die Krankheit aufdeckte, und die Entfernung desselben die Krankheit heilte. In anderen Fällen werden derartige Patienten wegen der fortwährenden Klagen als nervös oder hysterisch angesehen, sie verbringen die grösste Zeit des Jahres im Süden oder in Anstalten, bis endlich durch locale Erscheinungen das Leiden richtig erkannt wird.

Wenn wir die Thatsache berücksichtigen, dass trotz hochgradiger pathologischer Veränderungen die Erkrankung des Wurmfortsatzes erst in einem späteren Stadium durch einen charakteristischen Anfall sich klinisch kund thun kann, so wird es in Zukunft unsere Pflicht sein, auf derartige Symptome genauer als bisher einzugehen, um so mehr, wenn für eine etwa vorhandene, den Magen, die Leber, den Darm, bei Frauen auch besonders die Adnexorgane betreffende Störung eine Erkrankung eines dieser Organe sich nicht nachweisen lässt. Auch Blasenbeschwerden können durch eine Appendicitis hervorgerufen werden und derartig das Krankheitsbild beherrschen, dass man zuerst an ein Blasenleiden denken muss. Es kann uns nicht wundern, dass Erkrankungen des Wurmfortsatzes Symptome hervorrufen, welche zunächst mehr auf den Magen, den Darm, eventuell auf die Leber hinweisen. Wegen der verschiedenen Lagerung, eventuell Fixation des Wurmfortsatzes, wegen der zahlreichen Verzweigungen der Nerven des Blinddarmes mit dem übrigen Darm ist es erklärlich, dass Magenbeschwerden, die oft grosse Aehnlichkeit haben mit den Symptomen eines Magengeschwürs, im Verlauf einer chronischen Entzündung des Wurmfortsatzes auftreten können. Endlich giebt es auch Fälle, wo die ersten Symptome einer schleichenden Entzündung des Wurmfortsatzes sich in Störungen der Herzthätigkeit und der Circulation zeigen. Als charakteristisches Beispiel einer chronischen Appendicitis simplex mit acuten Nachschüben diene folgende von dem Patienten selbst verfasste Krankengeschichte.

Herr v. S. — Der Patient litt schon seit seiner Kindheit an habitueller Stuhlverstopfung, die sich im 15. Lebensjahre durch die während langjähriger continuirlicher Einschiffungen bedingte mangelhafte Bewegung nach Eintritt in die Kriegsmarine noch bedeutend steigerten (1876—1888). Nach und nach traten häufige Verdauungsstörungen ein, welche durch den Aufenthalt in den heissesten Monaten während mehrerer Jahre in sumpfigen fiebrigen Häfen bei sehr mangelhafter Verpflegung bedeutend gesteigert wurden (1888—1895).

Anfang Juli 1895 schiffte sich Patient nach einer längeren Seecampagne aus und begab sich nach Baden bei Wien auf Urlaub. Nach einigen Tagen Stuhlverstopfung. Patient wachte eines Morgens mit Schmerzen in der rechten Ileocoecalgegend auf, die aber nicht weiter beachtet wurden. Beim Heben eines schweren Gegenstandes an demselben Tage wurden dieselben heftig. Nach einer an demselben Tage unternommenen Eisenbahnfahrt steigerten sie sich bis zur Unerträglichkeit, es trat häufig Erbrechen auf. Temperatur 38,3°. Nach 2 Tagen Bettruhe, Abführmitteln und Umschlägen besserte sich der Zustand allmählich, doch wurden noch nach 2 Monaten bei heftigen Stössen während des Reitens, Springens oder Wagenfahrens heftige Schmerzen empfunden. Von diesem Zeitpunkt an war Patient solchen überhaupt immer ausgesetzt und fühlte sich nicht recht wohl. Leichte Ermattung, erhöhte Temperatur bei nicht

geregeltem Stuhlgange, Verdauungsstörungen, unerquickender Schlaf, Harndrang, Mangel an Appetit waren an der Tagesordnung.

Am 18. October 1896, nach einer sehr hitzigen Lawn-Tennis-Partie von mehreren Stunden, traten plötzlich stechende Schmerzen in der Ileocoecalgegend auf. Patient wurde bald bettlägerig. Nach einigen Tagen gesellte sich auch eine rechtsseitige Rippenfellentzündung hinzu. Fieberbewegungen bis 38,4°. 3 Wochen zu Bett. Langsame Reconvalescenz. Rechts in der Tiefe gegen Druck constanter Schmerz. In der Ileocoecalgegend constant empfindlich.

Im März 1897 wurde eine chronische Blinddarmentzündung von den Aerzten constatirt. Im Sommer darauf erholte sich Patient in guter Wald- und Gebirgsluft bei reichlicher Milchkost. Die Empfindlichkeit in der Blinddarmgegend bei heftigeren Bewegungen und körperlichen Anstrengungen stets mit gering erhöhter Temperatur noch immer sich fühlbar machend.

Am 3. October 1897 während einer Jagd dritter Anfall mit heftigen Schmerzen und Uebelkeiten. Trotzdem wurde die Jagd nicht unterbrochen. Nach Beendigung derselben 4 Tage Bettruhe. Eisbeutel, Darmentleerung, später Opiumtropfen und Massage; letztere schmerzhaft. Fieberbewegung 37,6° bis 38,8°; am 4. October bis 39,2°. Seit der Zeit auf natürlichem Wege kein Stuhlgang mehr. Constantes Unbehagen und Abnahme des Körpergewichtes.

Am 10. December, nachdem Patient längere Zeit bei grosser Kälte an einer officiellen Beerdigung Theil genommen hatte, traten, von derselben zurückgekehrt, heftige Schmerzen auf. Es war jetzt eine deutliche Resistenz in der Ileocoecalgegend zu fühlen. Temperatur 38,2° (vierter Anfall). Nach dieser vierten Attacke traten bei jeder stärkeren Bewegung (1898) gleich erhöhte Temperatur und stechende Schmerzen auf.

Am 18. December stellten sich, als der Patient auf seiner Yacht bei der Küste Dalmatiens sich befand, bei hohem Seegang wieder unerträgliche Schmerzen in der Blinddarmgegend ein, verbunden mit heftigem Erbrechen, so dass ein Hafen aufgesucht werden musste. Temperatur 38,4°.

Bei der Operation am 10. Mai 1898 fand man das Peritoneum verdickt, hinter demselben eine diffuse Resistenz. Die Eröffnung des Peritoneums durch zahlreiche fächerförmige Adhäsionen erschwert. Diese ziehen sich vom parietalen Blatte zum Coecum hin und fixiren dasselbe ganz hoch hinauf, so dass auch am Colon und unterhalb des Colon sich breite Adhäsionen vorfinden. (In dieser Gegend war auch das letzte Exsudat constatirt worden.) Endlich gelingt es dem Finger, zwischen diesen zahlreichen breiten Brücken hindurch zum Coecum zu gelangen. Der tastende Finger entdeckt nun auch den steifen, fixirten, unterhalb des Coecums gelegenen und völlig nach oben, d. h. in der Richtung zur Leber hin, verlaufenden Appendix mit kurzem Mesenteriolum. Diese, sowie auch die zahlreichen Adhäsionen werden nach beiden Richtungen hin abgebunden, der Wurmfortsatz unter grosser Mühe allmählich befreit und gerade gestreckt. Er zeigt sich jetzt von Bleistiftdicke, circa 6 cm lang, mit rigider Wandung. Ein Kothstein befindet sich nicht in demselben. Das Ende ist aber leicht kolbig verdickt und mit trübem Schleim

gefüllt. Circa 1/2 cm von seinem Ursprung wird er abgebunden, nach Bildung einer Serosamanschette stumpf übernäht und am Coecum darauf hin noch durch mehrfache Nähte die Einstülpung vollendet. Glatte Heilung. Patient seitdem beschwerdefrei.

Wann ein Processus vermiformis als pathologisch bereits angesehen werden muss und welche Abweichungen von der Form als Folge einer Erkrankung oder vielleicht nur als eine Entwicklungsanomalie angenommen werden sollen, diese Frage konnte erst entschieden werden durch die Erfahrung, ob nach Wegnahme eines auch scheinbar wenig veränderten Appendix die Beschwerden und Anfälle definitiv beseitigt wurden oder nicht. Die jahrelangen Beobachtungen derartiger Patienten hatten uns zur Genüge bewiesen, dass scheinbar geringfügige Veränderungen des Appendix und seiner Umgebung schwere klinische Störungen hervorzurufen im Stande sind. Man konnte im Anfange in der That im Zweifel sein, ob in Fällen, bei denen nur katarrhalische Veränderungen des Wurmfortsatzes im Wesentlichen vorgefunden wurden, diese die Symptome im Leben zu erklären vermöchten. Ich kann wohl bestätigen, dass ich noch niemals im Zweifel über die Bedeutung eines derartigen Befundes am Appendix gewesen bin, und noch nie Gelegenheit gehabt habe, von einer „Pseudoappendicitis" zu reden. Ich habe oft durch günstigen Zufall unmittelbar hintereinander bei Operationen Präparate erhalten, die mich lehrten, dass auch der scheinbar ganz normal aussehende Wurmfortsatz während eines perityphlitischen Anfalles ein ganz anderes Aussehen bekommt, was uns auch die Beschwerden völlig erklären kann. In zwei durch Resection kurz hintereinander gewonnenen Präparaten zeigte der eine Wurmfortsatz die Erscheinungen einer acuten Entzündung. Er war hochroth und rigide, mit deutlicher Injection der Gefässe, aber weder verwachsen noch anders als katarrhalisch erkrankt, der andere, der in Hinsicht auf Lage, Länge und Beschaffenheit der Verwachsungen mit der Umgebung ein ganz ähnliches Verhalten zeigte, war bei der zweiten Patientin in der anfallsfreien Zeit entfernt worden. Er war blass, weich und zart, trotzdem über 30 zum Theil recht heftige Anfälle von Perityphlitis durch ihn in einer langen Reihe von Jahren hervorgerufen worden waren. Das Verständniss für das Verhalten derartiger Wurmfortsätze war vor und nach dem Anfall dadurch gegeben. Unzweifelhaft schwinden die entzündlichen Erscheinungen, manchmal sogar so vollständig und rasch und machen beinahe normalen Verhältnissen wieder Platz, so dass nur die Anzeichen eines Katarrhs im Innern noch zu constatiren sind. Erst der histologische Befund des Appendix giebt in solchen Fällen für die klinischen Erscheinungen die Erklärung, welche ihr Aeusseres nicht geboten hat.

Ich bestreite daher vorläufig die Existenz einer „Pseudoappendicitis"-

Man läuft damit Gefahr, dem Patienten und auch sich selbst, d. h. seiner Diagnose Unrecht zuzufügen (Lang). Sie müsste mir bei den vielen Fällen auch einmal vorgekommen sein. Die genaue locale Untersuchung vor der Operation, die richtige Deutung des Befundes an Ort und Stelle, sowie die richtige Würdigung der allgemeinen Symptome hat bei uns bisher in keinem Falle eine der Voraussetzung entsprechende Veränderung am Wurmfortsatz vermissen lassen. Sollten wirklich Zweifel vorhanden sein, so werden dieselben wohl durch eine längere Beobachtungszeit der Patienten beseitigt werden.

Bestimmter auf die Krankheit hinweisend als die etwas unbestimmten Symptome der Appendicitis larvata ist die **Colica appendicularis.** Die Colica appendicularis tritt ganz plötzlich auf, verläuft, wie ihr Name besagt, kolikartig und kann den erfahrenen Chirurgen bereits ohne Weiteres auf die Ursache hinleiten. Die Beschwerden dieser Kolik werden nämlich meist von dem Patienten richtig localisirt. Der Schmerz wird regelmässig als plötzlich einsetzend geschildert und mit deutlicher Schmerzhaftigkeit als in der ganzen Ileocoecalgegend verlaufend bezeichnet. Die Schmerzen sind bohrend, ziehend, oft mit plötzlicher Stuhlentleerung verbunden und können so heftig werden, dass es zu Uebelkeit und Erbrechen, sogar zu kollapsartigen Erscheinungen kommt. Die Patienten ziehen dabei zur Verminderung der Schmerzen unwillkürlich das rechte Bein an und neigen den Körper zur Seite. Dadurch, dass die Uebelkeit und das Erbrechen nach den Kolikschmerzen einsetzen, kann man diesen Umstand zur Differentialdiagnose einer gewöhnlichen Indigestion gegenüber verwerten. Die Schmerzen sind von kurzer Dauer, und wenn überhaupt Erbrechen auftritt, so bleibt es bei dem einmaligen Erbrechen. Nach 24 Stunden ist alles spontan oder nach einer Morphiuminjection verschwunden. Die Kolik entsteht unzweifelhaft durch Zusammenziehung des mit Sekret stark gefüllten Wurmfortsatzes, der nun diese gestauten Sekrete, auch Koththeilchen wieder in den Darm zurückbefördert. So lange die Entleerung nach dem Darm leicht möglich ist, werden diese Koliken nur kurzen Bestand haben, im Gegensatz zu den kolikartigen Schmerzen, welche bei weiteren Veränderungen des Wurmfortsatzes, Stenosen und Empyembildungen aufzutreten pflegen. Es ist daher erklärlich, dass die Colica appendicularis schon lange Jahre vor dem Auftreten anderweitiger Störungen von Seiten des Appendix sich bemerkbar machen kann. So stellte ich bei einem 13jährigen Knaben, welcher seit 8 Tagen an heftigen Koliken litt und bei dem man den Verdacht hatte, dass es sich um Blasenkrämpfe, Nierensteine oder ähnliche Affectionen handeln müsste, die Diagnose auf eine Colica appendicularis. Nach 3 Jahren stellte sich der erste typische Anfall ein.

Was nun den **acuten Anfall, die acute Appendicitis** anbetrifft, so setzt er in der gössten Anzahl der Fälle in bester Geesundheit ganz plötzlich ein, und zwar sofort heftig. Nur sehr selten geht ihm in den letzten 24 Stunden ein unbestimmtes unbehagliches Gefühl im Leibe voraus. Es tritt Erbrechen auf, der Patient klagt über das Gefühl von Fieber, manchmal ist Frösteln oder gar ein Schüttelfrost vorhanden, über Schmerzen im Leibe, die in der Umgebung des Nabels ihren Sitz haben und sich manchmal schnell in der rechten Seite localisiren. Bei Berührung ist dieselbe schmerzhaft. Der Leib ist hier nicht so leicht wie auf der anderen Seite eindrückbar. Diese Symptome können 24 Stunden anhalten und dann wieder vollständig verschwinden. Dann handelt es sich nur um eine acute katarrhalische Entzündung im Appendix, die in kurzer Zeit wieder schwindet. Hiervon ein Beispiel.

Lotte Sch., 10 Jahre, operirt am 3. März 1904, nach Ablauf des ersten Anfalls (West San.). Anamnese. Am 24. Februar 1904 plötzlich erkrankt mit Schmerzen in der rechten Unterbauchgegend. 25. Februar T. 40, Schüttelfrost, Erbrechen. 26. Februar Nachmittags 6 Uhr. Sehr heftige Schmerzen in der Mitte zwischen Nabel und Spin. ant. sup., kleines Exusdat daselbst zu fühlen. 10 Uhr Abends 25000 L. 38,5°, 100 P. Schmerzen nur an der obigen Stelle, kleines Exsudat, keine Dämpfung. Leib sonst weich. Letzter Stuhl am 23. Februar. 27. Februar Schmerzhaftigkeit fast völlig verschwunden. 37,1°, 100 P., 20000 L. 28. Februar 36,3°, 72 P., 8000 L. Völlig schmerzfrei, Stuhlgang. Von nun an dauerndes Wohlsein, kein objectiver und subjectiver Krankheitsbefund. Daher im Freien Intervall

3. März Operation. Typ. Schnitt. Eröffnung des Peritoneums an der Umschlagsfalte. Vorliegt Netz, darunter das Coecum. Der Wurmfortsatz liegt auf der Beckenschaufel. Im Mesenteriolum finden sich zwei derbe narbige Stränge, welche den Wurmfortsatz in gekrümmter Stellung fixiren. Spitze kolbig verdickt, mit flüssigem Inhalt, Resect., Naht. Wurmfortsatz 5 cm lang. Empyem in der Spitze.

In anderen Fällen sind die Symptome ernster; das Fieber ist höher dauert einige Tage, dementsprechend steigt der Puls bis zu 100, die localen Symptome, die Druckempfindlichkeit, der Muskelwiderstand auf der rechten Seite sind grösser, eine leichte Resistenz ist in der ganzen rechten Seite wahrzunehmen. Schwinden die Symptome nicht sehr schnell, so zeigt sich der Leib aufgetrieben, Erbrechen tritt wieder auf, der Leib ist auf der anderen Seite empfindlich, der Patient macht einen kranken Eindruck; Puls und Temperatur meist hoch, zeigen schwankende Verhältnisse. Hier handelt es sich dann schon meistens um eine circumscripte, durch Perforation des Wurmfortsatzes entstandene eitrige Peritonitis. Ganz so, wie wir es im pathologischen Theil gezeigt haben, dass eine allmähliche stufenweise Entwicklung der acuten Appendicitis vom einfachen Katarrh bis zu der Perforation mit circum-

scripter Peritonitis und weiter zur Gangrän mit fortschreitender Peritonitis vorhanden ist, so zeigt es sich auch bei den klinischen Symptomen. Auch hier steigern sich alle genannten Symptome, die Schmerzhaftigkeit wird eine allgemeine, das Erbrechen continuirlich, der Puls klein, das Aussehen des Kranken ein schlechtes. Vor allen Dingen bleibt die Residenz aus. Freilich sind wir nicht im Stande, sofort bei Beginn des Anfalles immer auf die Veränderungen des Wurmfortsatzes und des Peritoneums einen Rückschluss zu machen, aber die genaue Beobachtung aller Symptome in den ersten 24 Stunden ermöglicht uns doch, in einer grossen Anzahl von Fällen die vorliegenden pathologischen Veränderungen zu diagnosticiren und danach unser chirurgisches Handeln einzurichten.

Gehen wir nun auf die einzelnen Cardinalsymptome, die den Anfall begleiten, näher ein.

Der Schmerz.

Der spontane Schmerz, dasjenige Symptom, das den Arzt auf den richtigen Weg führen soll, ist beim acuten Anfall ausnahmslos vorhanden. Im Anfange ist er im ganzen Leibe. Besonders wird er um den Nabel herum sehr heftig auftretend angegeben. Die Schmerzen haben entweder noch einen kolikartigen Charakter, häufig aber sind sie schon permanent und strahlen in die ganze Bauchhöhle aus. Erklärlich ist die Ausbreitung der Schmerzen durch den Zusammenhang der Nerven des Appendix mit dem oberen Geflecht des Sympathicus. Zugleich mit dem Schmerz tritt durch allgemeine Reizung des Bauchfells ein starker Meteorismus auf. Der Leib pflegt dann auch bei der Berührung überall schmerzhaft, druckempfindlich zu sein. In Folge der Auftreibung der Därme ist zunächst irgend ein localer Befund nicht zu erheben. Dadurch kann bei mangelhafter Erfahrung die Ursache der Erkrankung besonders bei Kindern vom Arzt nicht richtig erkannt, die Infection als eine Indigestion angesehen und durch Abführmittel noch verschlimmert werden. Wir wissen ja, wie ungemein häufig gerade bei Kindern sich zu einer Gastroenteritis acute Anfälle von Blinddarmentzündung hinzugesellen, besonders wenn dieselbe endemisch in den heissen Sommermonaten auftritt. Der Schmerz kann sehr verschieden sein. Er ist gleich heftig und intensiv bei der Perforation des Appendix durch Geschwür oder Kothstein; allmählich steigend und intensiver werdend bei allen denjenigen Entzündungen, wo es zu einer Stauung im Appendix selber kommt; über den ganzen Leib sich ausbreitend, sobald eine fortschreitende Peritonitis im Anzuge ist. Im letzteren Falle ist nicht allein die rechte Seite und die linke druckempfindlich und spontan schmerzhaft, sondern auch der Druck in der

Lumbalgegend rechts und links äusserst empfindlich. Je nach der Lage des Appendix kann auch der Hauptsitz des Schmerzes ein wechselnder sein und in der Nähe des Blase, der Leber, des Nabels am heftigsten auftreten. Selten strahlt er nach dem Rücken, seltener nach dem rechten Hoden aus, doch stehen mir eine Reihe von Beobachtungen zur Verfügung, in denen die Schmerzen bei einer subacuten Appendicitis als Lumbago „Hexenschuss" gedeutet worden waren. Manchmal ist der Schmerz am heftigsten in der Nähe des Hüftgelenks, erklärlich in den Fällen, wo der entzündete Appendix auf den Musculus ileopsoas zu liegen kommt und mit den Schmerzen bei Coxitis Aehnlichkeit haben kann. Je intensiver gleich von Anfang an der Schmerz ist, um so sicherer kann man auf eine Perforation des Appendix einen Rückschluss machen. Eine enorme Druckempfindlichkeit der Ileocoecalgegend, wobei schon die leise Berührung der Bauchdecken heftige Schmerzen verursacht, deutet meist auf weitgehende Entzündung des Wurmfortsatzes selber mit Neigung zu Gangrän oder auf ein Empyem, das nahe am Platzen ist, hin.

Die Druckempfindlichkeit ist nicht identisch mit dem Schmerz. Sie unterscheidet sich sehr wohl von demselben. Die Druckempfindlichkeit ist oft vor dem Schmerz vorhanden, nämlich in seinem sehr frühen Stadium der Entzündung. Später, wenn dieselbe sehr hochgradig wird, fällt sie oft zusammen mit den Schmerzen und der Localisation derselben. Auch hier ist die Druckempfindlickheit meist an dem Mac Burneyschen Punkt am häufigsten, also in der Mitte der Linie, welche von der Spina anterior superior ossis ilei zum Nabel gezogen wird. Es entspricht dieser Punkt ungefähr dem Ansatz des Appendix an das Coecum. Dies Symptom ist in 60 % der Fälle vorhanden. Es fehlt da, wo es sich um einen ganz gangränösen Wurmfortsatz handelt, wo die locale Druckempfindlichkeit dann durch die Peritonitis verdrängt ist, oder in Fällen, wo die Spitze des sehr langen Appendix tief in das Becken oder nach einer anderen Richtung hin gelagert und allein erkrankt ist. Hier wird die höchste Druckempfindlichkeit, wie schon gesagt, an anderen Stellen sich zeigen, bei der Lage des Abscesses tief im Becken am besten vom Rectum oder von der Vagina aus nachzuweisen sein. Immerhin hat man diese locale Druckempfindlichkeit bei keiner anderen Entzündung als gerade bei der acuten Appendicitis. Zur Druckempfindlichkeit gehört auch die von uns schon erwähnte Hyperästhesie der Haut (Hyperalgesie) in vielen Fällen, welche in der Ileocöcalgegend einen ziemlich grossen Bezirk inne zu haben pflegt. Endlich ist noch als drittes Symptom der reflectorische Widerstand der Bauchmusculatur hinzuzufügen (Défense musculaire).

Das Erbrechen.

Das Erbrechen zu Beginn des Anfalls und die Uebelkeiten pflegen beinahe ausnahmslos ebenso die leichten wie die schweren Anfälle zu begleiten. Kehrt das Erbrechen häufig wieder und hört es nicht auf, nachdem der Magen seinen Inhalt entleert hat, se kann man daraus auf eine grössere Beteiligung des Peritoneums in der Umgebung des erkrankten Wurmfortsatzes schliessen. Das Erbrechen kann sich häufig bis zu ileusartigen Erscheinungen steigern, besonders in den Fällen, wo rasch Darmlähmung eintritt oder durch das Exsudat oder alte Stränge in Folge Ueberfüllung bestimmter Darmabschnitte Unwegsamkeit durch Knickungen und Drehungen derselben entsteht. Die Zunge ist von vorn herein dick belegt und bleibt auch während der ganzen Zeit des Anfalls mit einer dicken schmierigen Borke bedeckt. Dies ist characteristisch für die Perityphlitis. Dabei ist sie aber noch immer feucht. Rissig und trocken wird sie, wenn septische Processe sich bemerkbar machen. Durchfälle sind im ganzen seltener als Stuhlverstopfung. Häufig entsteht noch mit dem Anfall und dem Auftreten der Schmerzen eine ausgiebige Stuhlentleerung, später geht weder Stuhl noch Winde ab. Nur in denjenigen Fällen, wo die Appendicitis sich an eine Gastroenteritis anschliesst, pflegen auch während des Anfalles diarrhoische Stühle übelriechendster Art zu verbleiben. Besonders sieht man dies bei Kindern häufig, wo sogar nach operativen Eingriffen die Diarrhöen noch längere Zeit fortbestehen. Besteht einige Tage hindurch in Folge von Darmlähmung Stuhlverstopfung, so kommt es auch zu Aufstossen fäculent riechender Gase. Schliesst sich daran Singultus, so lässt derselbe eine fortschreitende Entzündung in der Bauchhöhle vermuten. (Ileus durch Adhäsivperitonitis siehe späteren Abschnitt, specielle Therapie.)

Der Tumor.

Unzweifelhaft werden Fälle beobachtet, wo allein durch den entzündeten verdickten Wurmfortsatz eine deutliche Resistenz oder ein Tumor in der Ileocöcalgegend wahrgenommen wird. Eine freie tympanitische und eindrückbare Zone befindet sich zwischen ihm und dem Darmbein. Sehr selten mag der fühlbare Tumor durch einen Kothpfropf gebildet sein. Ich erinnere daran, dass die alten Aerzte die Resistenz in der Ileocöcalgegend bei der Perityphlitis stets als einen Kothpfropf auffassten. Wir sind längst von dieser Ansicht zurückgekommen. Wenn der Wurmfortsatz z. B. in Folge von Adhäsivperitonitis, die mit den Veränderungen im Innern des Organs Hand in Hand geht, ringförmig das Cöcum einschnürend umgiebt, so kann es wohl vorkommen, dass in diesem durch

den starren entzündeten Appendix noch mehr eingeschnürten Darmabschnitt es zu Stagnation des Inhalts kommt. Die Massen werden nicht weiter befördert, der Tumor, den man in solchen Fällen fühlt, ist Folge der Koprostase in dem umschnürten Darm. Eine reichliche Stuhlentleerung lässt den Tumor verschwinden. In einem operativ behandelten Falle (Hermes) unserer Abtheilung bestand der Tumor aus einer durch den Wurmfortsatz eingeklemmten Darmschlinge. Der Wurmfortsatz ging von der medialen und hinteren Seite des Coecum aus und war mit seiner erweiterten Kuppe an der Vorderseite des Coecum verwachsen, so einen in sich geschlossenen Ring vorstellend; in diesen Ring war nun eine Dünndarmschlinge eingetreten und hatte sich eingeklemmt. Die Einklemmung liess sich nicht ohne Anwendung grösserer Gewalt lösen; erst nach Abtrennung des distalen Endes des Processus vermiformis von der Vorderseite des Coecum wurde die Darmschlinge, die einen deutlichen Schnürring zeigte, frei. Abtragen des Wurmfortsatzes, Heilung.

Der Tumor bei der Appendicitis kann ferner entstehen durch entzündliche seröse Durchtränkung der Umgebung des entzündeten Wurmfortsatzes. Für gewöhnlich pflegt sich ja die sulzige properitoneale Durchtränkung häufiger, wie wir gleich erwähnen werden, bei den eitrigen Perityphlitiden zu zeigen, doch haben wir auch derartige Beobachtungen gemacht, wo es sich nur um eine sogenannte Appendicitis simplex handelte. Nach Eröffnung der Bauchhöhle konstatirten wir grade bei dieser Form freie seröse Ergüsse, die auf eine entzündliche Reizung der Nachbarschaft hindeuten: serös-fibrinöse Exsudate. Diese Exsudate können durch Vergrösserung des Dämpfungsbezirks auch vor der Operation sichergestellt werden. Der Tumor kann auch durch einen entzündeten Netzklumpen bedingt werden, wie überhaupt das Netz, wenn es mit dem Wurmfortsatz, wie häufig, verwachsen ist, an den Entzündungen und der Tumorbildung wesentlichen Antheil hat. Auch die seröse Infiltration der den Wurmfortsatz umgebenden Verwachsungen, besonders bei grosser Länge des Appendix, kann sich als Tumor markiren. Diese Art von Resistenz und Tumor, wie sie bei der Appendicitis simplex sich zeigt, erfordert eine gewisse Uebung in Hinsicht auf die Erkennung durch Perkussion und Palpation. Wenn man Uebung hat, wird man auch die unterhalb der Därme befindlichen Exsudate durch sorgfältige Untersuchung konstatiren können. Die Hauptsache ist, dass man nicht zu tief mit den Fingern eindrückt und immer den Vergleich mit der anderen Seite anstellt. Man wird dann sofort merken, dass man auf der kranken Seite nicht so tief wie auf der gesunden eindrücken kann, ganz unabhängig davon, ob dadurch dem Patienten Schmerzen verursacht werden oder nicht. Hat man öfters Gelegenheit,

derartige Fälle zu untersuchen, so wird man auch bei einem geringen Widerstand ohne Weiteres erkennen können, ob derselbe an der typischen Stelle oder weiter oben nach der Leber oder nach unten, nach der Blase zu, gelegen ist. Die Palpation ist in vielen Fällen sicherer zur Erkennung einer Resistenz als die Percussion. Auch die Percussion muss eine leise sein, will man geringe Dämpfungen diagnosticiren. Da die Exsudate bekanntlich sehr selten an der Oberfläche liegen, sondern unter den Därmen, so muss man bei der Art der Percussion die Luftansammlung oberhalb eines Exsudats berücksichtigen und dementsprechend etwas leiser oder lauter an der betreffenden Stelle percutiren. Wird die Percussion und Palpation in richtiger Weise ausgeführt, so wird man auch bei geringfügigen Schalldifferenzen einen sicheren Befund haben und auch ein geringfügiges Exsudat nicht übersehen.

Wichtig ist es ferner, in allen Fällen von Exsudatbildung die rectale Untersuchung resp. die Untersuchung von der Vagina aus zu machen; denn selbst serös-fibrinöse Exsudate ohne fieberhafte oder sonstige Erscheinungen sammeln sich gern, der Schwere folgend, im Douglas an.

Erwähnen müssen wir nun, dass die Empyeme des Wurmfortsatzes in Hinsicht auf den Tumor in sofern noch eine besondere Stellung einnehmen, als wir es hier sehr häufig mit einem gleich anfangs ziemlich circumscripten und äusserst schmerzhaften Tumor zu thun haben. Der Tumor ist nicht walzen-, sondern mehr kugelförmig.

In denjenigen Fällen, wo eine Perforation des Wurmfortsatzes eingetreten ist, und eine circumscripte eitrige Peritonitis um denselben herum sich ausgebildet hat, zeigt der Tumor eine durch Palpation abgrenzbare Form. Dass derselbe nur durch das eitrige Exsudat entstehen soll, ist schon dadurch unwahrscheinlich, als er so gut wie nie, selbst bei grosser Ausdehnung, Fluctuation zeigt. Selbstverständlich nimmt die Eiteransammlung theil an der Bildung des Tumors. Ferner aber besteht derselbe theilweise aus Fibrinmassen, welche in Form mässig dicker Verklebungsschichten, oder aber in Form centimeterdicker Fibrinschwarten, wie man sie bei alten Pleuritiden vorfindet, einen nicht ganz seltenen Operationsbefund bilden. Wesentlichen Anteil an der Bildung des Tumors nimmt aber die Verdickung der Gewebe im Allgemeinen: der Darmwand, des visceralen und parietalen Blattes des Peritoneums, ja selbst der Fascia transversa und in einzelnen Fällen sogar der Bauchmuskeln durch phlegmonöse, das heisst zellige und ödematöse Infiltrationen. Gerade die letztere ist ein häufiger Befund bei länger bestehendem Abscess, und man sieht dann gerade bei verhältnissmässig kleinen Eitermassen Peritoneum und Fascia transversa in einer Dicke von 5—8 mm manchmal verdickt und sulzig durchtränkt. Diese eigenthümliche sulzige Durchtränkung

kann bei der Durchtrennung der Muskeln und der Fascia transversa die Nähe und den Sitz des Eiters erkennen lassen. Endlich trägt zur Bildung eines fühlbaren Tumors häufig viel das schürzenförmig von vorn über die Blinddarmgegend sich ausbreitende grosse Netz bei, das oft in hohem Masse verdickt wird (knochenförmige Platte, Roux).

Frau Baronin von F., operirt 8. Mai 1903, 24 Jahre alt.

Vor 16 Jahren heftige acute Appendicitis, vor einem Jahr öftere Wiederkehr von kolikartigen Anfällen. Seit Anfang Mai wieder typischer Anfall, der sich verschlimmerte mit Auftreten eines Schüttelfrostes. Fieber, unregelmässigen Typus, Resistenz zunehmend. Es wurde hier ein in alten Schwarten vorhandener Abscess vermutet, bei der Operation fand es sich aber, dass der Tumor aus dem Colon und Coecum bestand, deren Wandung bretthart, hochgerötet erschien (chronische Typhlitis). Der Wurmfortsatz in der Furche des Ileums und Coecums eingebettet, in der Mittte vollständig zu Grunde gegangen, am Ende aber noch ein Empyem. Das centrale Ende beinahe obliterirt. Schwierige Entfernung. Reposition der infiltrirten starrwandigen Darmteile. Heilung.

Ansammlungen serös-fibrinöser Exsudate in der Umgebung der Abscesse sind durchaus nicht selten und können durch ihre Anwesenheit den Tumor wesentlich vergrössern. Sie sind als Reaction der Serosa auf einen in der Nachbarschaft sich abspielenden Reiz aufzufassen. Unzweifelhaft haben diese Exsudate in der Umgebung des perityphlitischen Abscesses grosse Neigung zu plötzlichem eitrigen Zerfall. Klinisch erkennbar ist der Vorgang dadurch, dass nach dem Auftreten der die circumscripte Perforationsperitonitis begleitenden Symptome und Nachlassen derselben in den nächsten Tagen plötzlich wieder erneutes Fieber und heftige Störungen des Allgemeinbefindens mit deutlicher Verbreiterung der Dämpfung in der Ileocöcalgegend sich bemerkbar machen. Bei der Operation findet man dann einen ungemein grossen, weit ausgebreiteten Abscess, der beinahe der ganzen vorher konstatirten Dämpfung entspricht, der aber dann noch deutlich verschiedene Abtheilungen erkennen lässt.

Der Tumor kann vollständig fehlen. Er fehlt bei den stark infectiösen schweren Formen, bei denen es überhaupt nicht zu Abkapselungen kommt (Appendicitis gangraenosa). Das klinische Bild dieser Erkrankungen ist characterisirt durch die Erscheinungen der fortschreitenden Peritonitis in Folge schwerster Infektion. Die enorme Schmerzhaftigkeit in der Ileocöcalgegend bei vorhandenem starken Meteorismus halte ich für die perforativ-gangranöse Form der Appendicitis für pathognomonisch. Leichte Oedeme der Bauchdecken, die sich bis zur Lendengegend hinauferstrecken, sind gleichfalls ein nicht seltener Befund und können die Diagnose unterstützen. Gerade dadurch, dass eine sehr frühzeitige allgemeine und fortschreitende Betheiligung des Bauchfells eintritt,

werden die anderen klinischen Symptome bis auf die Schmerzhaftigkeit in der Ileocöcalgegend verwischt. Bei dem Meteorismus giebt weder die Palpation noch die Percussion irgend ein Resultat.

Wichtig bei der Percussion ist es, auf das Verschwinden der Leberdämpfung zu achten. A. Oppenheim hat schon 1902 durch Versuche an Leichen und Lebenden den Beweis erbracht, dass das Verschwinden der Leberdämpfung in der Regel nicht durch eine Ueberlagerung von Därmen, wie Gerhard und andere meinten, zu Stande kommt: das hinten unten fixirte Organ dreht sich vielmehr um seine Frontalachse nach oben und hinten, wenn der meteoristisch aufgeblähte Darm sich gegen den vorderen Leberrand erhebt. Dieses Phänomen der verschwindenden Leberdämpfung hat praktische Bedeutung. Es kann als das erste Stadium eines sonst durch nichts anderes markierten Meteorismus, mithin ein Frühsymptom der vom Wurmfortsatz ausgehenden und fortschreitenden Peritonitis gelten. Das Phänomen ist unabhängig von der manchmal gleichzeitig beobachteten schmerzhaften Contraction der Bauchmuskeln und die Annahme unrichtig, dass durch besagte krampfhafte Contraction der Bauchdecken (défense musculaire) die dadurch zusammengedrängten meteoristischen Därme die Leber heben. Sie ist ganz unabhängig von der durch den Schmerz bedingten Reflexerscheinung. Wichtig ist es, daran zu erinnern, dass auch Opium- und starke Morphiumdosen im Stande sind, einen Dickdarmmeteorismus hervorzurufen. Jedenfalls ist die Ueberwachung der Leberdämpfung wichtig bei jeder acuten Appendicitis und das Verschwinden derselben bedeutungsvoll. Es sei hier noch bemerkt, dass das Verschwinden der Leberdämpfung auch zur Differentialdiagnose zwischen Dickdarm- und Dünndarmileus verwertet werden kann und auch im Verlauf der Appendicitis bei auftretendem Ileus berücksichtigt werden muss. Unter normalen Verhältnissen wird nämlich die Kantung der Leber durch die Aufblähung des Colons bewirkt, und wie Oppenheim betont, genügt bereits eine mässige Ausdehnung desselben, während sämmtliche geblähte Dünndarmschlingen nicht im Stande sind, die Leberdämpfung zum Verschwinden zu bringen.

Für gewöhnlich wird man bei der acuten Appendicitis perforativa weit eher eine deutliche Dämpfung und Resistenz in der Ileocöcalgegend wahrnehmen müssen, als bei der Appendicitis simplex, und gerade die deutliche Dämpfung und Resistenz ist ein wesentliches Hilfsmittel der Diagnosenstellung der umschriebenen Peritonitis. Die Dämpfung wird durch die Percussion auch meistens in der Nähe der Darmbeinschaufel an dem klassischen Ort vorgefunden werden, von der Darmbeinschaufel selber durch eine tympanitische Zone getrennt und ebenso deutlich abgrenzbar von der Leberdämpfung,

von der sie wiederum durch eine freie tympanitische Zone sich unterscheidet. Aber wenn die Abscesse nicht in loco classico liegen, wenn sie mehr nach dem kleinen Becken oder mehr oben nach der Leber zu sich erstrecken, so geht in dem letzteren Falle die Dämpfung oft in die Leberdämpfung über, und nach dem kleinen Becken zu ist eine scheinbar ausgedehnte, unbestimmte Dämpfung, die sich nach der Blase erstreckt, wahrzunehmen. Vor jeder Operation bei Frauen soll auch durch die Vaginaluntersuchung erst sichergestellt werden, ob die Adnexorgane frei sind, und der Tumor nicht mit ihnen zusammenhängt. Zu den Symptomen des Abscesses im Becken gehört auch die Verdrängung sogar Stenosirung des Rectums sowie eine Proctitis acuta. — Nun wird man in vielen Fällen erstaunt sein, dass die durch die Percussion und Palpation festgestellte ausgedehnte Resistenz oder Dämpfung nach Spaltung der Bauchdecken und Freilegung des Peritoneums mit einem Male sehr viel kleiner erscheint. Das ist eine häufig zur Beobachtung kommende Thatsache, die ihre Erklärung darin findet, dass durch leichte vorhandene Verklebungen in der Umgebung des Abscesses der Dämpfungsbezirk in der Umgebung des umschriebenen Abscesses grösser erscheint, so lange derselbe vor der Operation vor dem Operateur liegt. In anderen Fällen mag die rechtsseitige Contraction der Bauchmuskeln vor der Narkose die Grenzen der Dämpfung grösser erscheinen lassen.

Verhältnisse der Temperatur und des Pulses.

Je höher Puls und Temperatur bei Beginn des Anfalles sind, um so ernster muss die Erkrankung uns erscheinen und die Bildung eines Abscesses oder die Entstehung von Gangrän des Wurmfortsatzes erwartet werden. Aber die von uns schon erwähnte Unsicherheit der Symptome in den ersten 24 Stunden über den weiteren Verlauf der Entzündung macht sich besonders in dem Verhalten der Temperatur und des Pulses bemerkbar. Trotz hoher Temperatur, die an 40 heranreicht, und einer entsprechenden Pulszahl von 100—125, bei Kindern noch mehr, kann ein rascher Abfall erfolgen und in wenigen Tagen ein Anfall vorüber sein. Bei den einfach katarrhalischen acuten Anfällen pflegt allerdings ein so stürmischer Beginn selten zu sein und nur ausnahmsweise vorzukommen. Hier bleibt trotz des Erbrechens und der heftigen Schmerzen die Temperatur in den Grenzen zwischen 37 und 38 Grad, und der Puls überschreitet auch bei Kindern selten die Zahl 100. Hier handelt es sich um eine geringere Infection. Im Allgemeinen kann man daher bei jedem stürmischen Beginn in den ersten 24 Stunden, besonders bei hoher Temperatur

und hoher Pulszahl, an eine Perforation oder beginnende Gangrän denken. Allerdings würden hier auch die allgemeinen Symptome zur Beurtheilung der Schwere des Falles herangezogen werden müssen. Bleibt die Temperatur in den nächsten Tagen hoch und die Pulszahl desgleichen, so sind diese Verhältnisse noch immer günstiger, als wenn die Pulszahl hoch bleibt, und die Temperatur zu sinken anfängt. Letztere Verhältnisse deuten entweder auf eine schnell fortschreitende Entzündung des Bauchfells hin oder aber auf Zunahme der Toxinwirkungen, beides bedenkliche Erscheinungen. Ob in der That die hohen Temperaturen beim Beginn des Anfalls auf eine Infection durch Streptokokken, die niedrigeren auf eine solche durch den Colibacillus hindeuten, will ich nach unseren Beobachtungen nicht ohne Weiteres entscheiden. Das Fieber ist im Allgemeinen ein ganz atypisches. Wie gesagt, bleibt es manchmal einige Tage bestehen, um dann wieder abzufallen und normalen Morgentemperaturen Platz zu machen. In anderen Fällen aber bleibt das Fieber bis zu 8 Tagen bestehen, mit Erhebungen bis 39 oder gar 40 und darüber. Wieder in anderen Fällen besteht eine Febris continua mit leichten, sogar mit ausgesprochenen Morgenremissionen. Dann geht das Fieber gewöhnlich lytisch zu Ende. Tritt ein rapider Nachschub ein, so fällt dieser oft mit einer Perforation und Entleerung des Eiters in den Darm zusammen. Unmittelbar nach der Entleerung des Eiters tritt aber ein bedeutender Temperaturabfall ein. Neues Aufflackern der Temperatur kündigt neue Nachschübe an. Aber der umgekehrte Schluss ist nicht zutreffend: eine Temperaturerniedrigung schliesst nicht schwere Complicationen aus. Letzteres ist zu vermuthen aus der mit der Temperatur in Gegensatz tretenden hohen Pulsfrequenz.

Unterschiede zwischen Rectaltemperaturen und Achseltemperaturen können oft constatirt und als Symptome einer besonders nach dem Becken zu sich ausbreitenden Peritonitis aufgefasst werden. Die Unterschiede betragen manchmal 1—1½ Grad. Ich will nicht behaupten, dass sie sehr häufig vorhanden sind, noch weniger mag ich betonen, dass aus diesem Unterschiede ohne Weiteres ein Rückschluss auf die Art der Ausbreitung der Entzündung gestattet ist. In einigen Fällen hat die Differenz der Temperaturen mit der Entstehung eines Douglasabscesses Bedeutung für uns gehabt, in anderen Fällen haben sich die Unterschiede wieder ausgeglichen, ohne dass es zu irgendwelchen klinischen Erscheinungen kam. Ich kann mir bisher über die Deutung dieser Verhältnisse ein Urtheil nicht erlauben.

Der Puls kann proportional der Temperatur sein. Fehlt dieselbe, so kann man wie erwähnt ohne Weiteres an eine fortschreitende Peritonitis denken. Ich halte den Puls fast für wichtiger als die Temperatur

Auch die Beschaffenheit des Pulses ist von grosser Wichtigkeit: je kleiner und weniger gespannt der Puls erscheint, um so bedenklicher der Zustand des Patienten. Man wird viel eher in Hinsicht auf eine hohe Pulsfrequenz zum Messer greifen als in Hinsicht auf hohe Temperatur und immer wieder den Grundsatz aufstellen, dass ein hoher Puls und eine niedrige Temperatur sofortiges Eingreifen erfordert.

Leukocytose[1]).

Wenn man nicht kritiklos jede acute Erkrankung von Appendicitis sofort operiren will, ohne Rücksicht auf die übrigen Symptome und die Störungen des Allgemeinbefindens, so wird man auch auf das Verhalten der Leukocyten so gut wie auf Temperatur und Puls Rücksicht nehmen müssen. Ich kann wohl sagen, dass wir in dem hohen oder niedrigen Stand der Leukocyten für die Behandlung wichtige Anhaltspunkte haben. Wir verzeichnen seit langem die gefundenen Zahlen in Form einer Kurve auf den Temperaturtabellen, so dass Letztere uns über dreierlei Auskunft geben: über die Leukocyten, die Temperatur und den Puls. Im Laufe der Zeit ist uns das Verhalten der Leukocyten ein unentbehrliches Hilfsmittel zur Stellung der Prognose und Therapie geworden. Wir verfügen bisher über ein Untersuchungsmaterial von ca. 600 Fällen von Appendicitis, so dass man schon trotz der Schwierigkeit des Gegenstandes ein Urtheil über den Werth der Methode bei Perityphlitis abgeben kann.

Die Zahl der Leukocyten im Blute beträgt bei Gesunden und Erwachsenen 6—10 000 pro cmm. Bei Kindern ist sie etwas höher. Unter Leukocytose versteht man jede vorübergehende Vermehrung der weissen Blutzellen über 10 000. Die Leukocytenvermehrung ist uns der Ausdruck der Reaktion des Organismus auf die Infection; sie bildet daher ein Symptom der Erkrankung. Ob die Bacterien selbst oder ihre Zerfallsproducte eine chemotactische Einwirkung auf die weissen Blutzellen ausüben, ob andererseits die Leukocyten auf mechanischem oder auf chemischem Wege eine Zerstörung der Mikroorganismen herbeiführen, ist noch nicht entschieden, für unsere Zwecke auch von geringerem Belang. Der verschiedene Ausfall der Leukocytose wird bedingt durch die verschiedene Infectionsintensität und die wechselnde Reactionskraft des Organismus. Als dritter wichtiger Factor sind die örtlichen Bedingungen anzusehen, unter denen die Infection zur Einwirkung gelangt. Das Peritoneum ist ein ausserordentlich sensibles Gewebe. Es erklärt sich dadurch die grosse Empfindlichkeit der Reaction bei dieser Krankheit.

1) Zum Theil Auszug aus der Arbeit meines Assistenten Dr. Federmann, Grenzgebiete der Medizin und Chirurgie, 12. Band, Heft 2 und 3, 1903, 13. Band Heft 2, 1904. Münch. med. Wochensahrift 1904. Verhdlg. d. Chirurgencongress 1904

Die Verwerthung des Leukocytenbefundes für diagnostisch-prognostische Zwecke ist nur möglich unter sorgfältiger Berücksichtigung der übrigen klinischen Symptome, der Temperatur, des Pulses und des Zeitpunktes der Erkrankung. Da die Leukocytose eine Bedeutung vor allem während des Fortschrittes der Krankheit besitzt, so gewinnen wir ein besonders klares Bild der sich abspielenden Vorgänge durch die Beobachtung der Leukocytenkurve. Einen grossen Werth besitzt die Leukocytenuntersuchung dann, wenn die übrigen Untersuchungsergebnisse zweifelhafter Natur sind.

Jede Perityphlitis, von der einfach katarrhalischen Form bis zur schweren Gangrän mit fortschreitender Peritonitis verläuft unter einer typischen Leukocytencurve, deren Höhe und Länge von der Intensität der Infection abhängt.

In dem Frühstadium der Erkrankung deutet eine Leukocytose über 20000 auf eine intensive Infection. Diese hohe Leukocytose ist der Ausdruck der schweren Infection und besagt nichts für das Vorhandensein von Eiter. Die hohe Leukocytose ist meist schon am ersten, stets aber am zweiten Tage vorhanden, bleibt in den nächsten 2—3 Tagen bestehen und steigt unter Umständen sogar noch höher an. Kommt der Process zur Begrenzung oder erreicht die Allgemeinvergiftung einen zu hohen Grad, so beginnt der Abfall der Leukocyten. Welche von den beiden Ursachen im gegebenen Fall vorliegt, erkennen wir an der Vergleichung mit den übrigen klinischen Symptomen. Im ersten Fall werden diese parallel mit den Leukocyten zurückgehen, im zweiten Falle findet eine Kreuzung der Symptome statt: die übrigen Symptome werden schwerer, nur die Leukocytose geht herunter. Deshalb ist auch die Vergleichung mit den übrigen Symptomen nötig, um die Indication zum operativen Eingriff zu stellen. So lange wir bei hoher Leukocytose operiren, ist die Prognose trotz schwerer Symptome günstig; schwere Symptome und niedrige oder gar fehlende Leukocytose geben eine durchaus schlechte Prognose. Mittelwerte, zwischen 12000 und 20000, zu Beginn der Erkrankung sind schwer zu beurtheilen und können füglich für die Entscheidung ausser Acht gelassen werden.

Je weiter der infectiöse Process fortschreitet, desto leichter wird im Allgemeinen die Beurtheilung der Leukocytenzahl werden, weil wir nunmehr nicht gezwungen sind, uns auf eine einmalige Untersuchung hin zu entscheiden, sondern das Steigen und Fallen der Leukocytose, also die Leukocytencurve, berücksichtigen können. Es kommen eine ganze Reihe von Combinationen zur Beobachtung, die ein derartiges diagnostisches Hilfsmittel erwünscht erscheinen lassen. So sind z. B. die Zählungen im Spätstadium für den Nachweis eines neu entstandenen Abs-

cesses im Bauchraum häufig von grossem Werte. Sehr oft macht sich hier das Zunehmen der Leukocyten eher bemerkbar als Aenderungen in der Temperatur, Aenderungen des Pulses, ja selbst solcher localer Natur. Der Anstieg der Leukocytenkurve erfolgt manchmal 24 Stunden, ja zuweilen Tage früher, ehe die übrigen Symptome eine Veränderung aufweisen.

Eine Leukocytenzahl in der Höhe von 18—20 000 und darüber am Ende der ersten Woche spricht für ein eitriges Exsudat. Für die tief im Becken und unter der Leber befindlichen Abscesse oder Eiterungen bei sehr fettleibigen Individuen, bei denen die Palpation grosse Schwierigkeiten hat, besitzen wir in einem solchen positiven Leukocytenbefund ein werthvolles diagnostisches Symptom.

Zur Illustrirung des eben Gesagten seien einige Curven aus unserem Material wiedergegeben, die typischen Verlaufsweisen entsprechen.[1])

Neymög, 21. J., operirt am 6. Krankheitstage. Heilung.

Der Anfall begann plötzlich unter heftigen Erscheinungen. In den nächsten Tagen Rückgang aller Symptome, nahezu bis zur Norm. Am 5. Tage besteht ein hühnereigrosser, wenig empfindlicher Tumor rechts unten und 10 000 Leukocyten. In den nächsten 36 Stunden erfolgt ein rapider Anstieg aller Symptome, Leukocytenzahl 35 000. Die Operation ergiebt einen hühnereigrossen Abscess, der locker begrenzt ist und einen Durchbruch in das retrocoecale Gewebe aufweist. Der Wurmfortsatz ist gangränös und perforirt. Freie Kothsteine. Resection. Tamponade. Nach der Operation rascher Abfall der Leukocytenzahl.

Fig. 15.

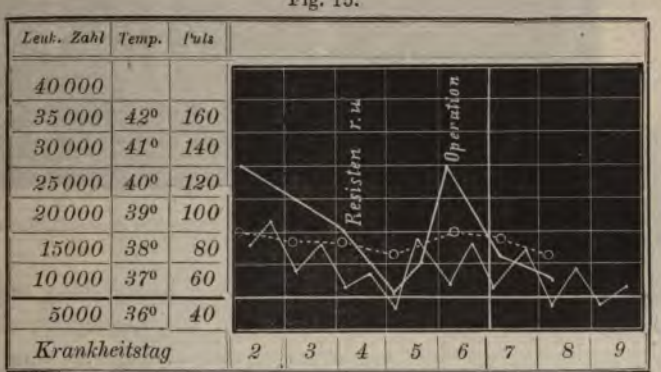

Der Fall ist in mehrfacher Hinsicht von grossem Interesse. Erstens wird unsere obige Behauptung illustrirt, dass das Absinken der Leukocytenzahl und aller übrigen Symptome am 5. Tage das Zeichen der beginnenden Begrenzung ist; denn am 5. Tage, bei einer Leukocytenzahl von 10 000, ist ein deutlicher Tumor fühlbar. Trotz normaler Leuko-

[1]) In den Curven bedeutet — Temp., ... Puls, ═ Leuk

cytenzahl besteht also ein grosser Eiterherd. Die diffuse Entzündung hat sich localisirt. Dieser Herd wuchs nun rapide und zwar in diesem Fall retroperitoneal, so dass schon 36 Stunden später bei einer Leukocytose von 36 000 eine grosse retrocoecale Phlegmone vorhanden war. Die übrigen Symptome lassen die Vorgänge nicht so deutlich erkennen.

Diesem Falle eines rapiden Anstieges möchte ich eine Beobachtung einer mehr allmählichen Progression gegenüberstellen.

Feiler. Operirt am 12. Krankheitstage. Heilung. Die Erkrankung begann mit hohem Fieber, Schüttelfrost und mittelschweren Allgemeinerscheinungen. Am 2. Tage ist der Leib im Ganzen gespannt, nirgends hochgradig schmerzhaft. Am 7. Krankheitstage ist das hohe Fieber und die hohe Leukocytose zur Norm abgesunken, rechts unten sitzt ein deutlicher Tumor. Allgemeines Wohlbefinden. In den nächsten 6 Tagen tritt ein deutliches Wachsen des Tumors zu Tage, die Leukocytose steigt auf 23 000, hat leicht remittierenden Typus. Die Operation ergiebt einen 2 Esslöffel übelriechenden Eiters enthaltenden, gut begrenzten Abscess. Die Höhle reicht tief ins kleine Becken. Wurmfortsatz nicht zu fühlen. Nach der Operation allmählicher Abfall der Leukocytose.

Fig. 16.



Beginn mit schweren Erscheinungen, diffuser Entzündung und hoher Leukocytose. Am 7. Tage ist die Norm von 10 000 erreicht, ein deutlicher Abscess ist zur Ausbildung gekommen. Am 12. Tage bei einer Leukocytenzahl von 23 000 Eröffnung eines grossen Abscesses. Weder die Temperatur noch die Betastung liessen das Wachsen deutlich erkennen.

Als 3. Beispiel möchte ich folgenden Fall mittheilen, der am 4. Tage in einem desolaten Zustand eingeliefert wurde.

Borchert, Paul, 11 Jahre. Erkrankt am 25. December 1903, aufgenommen am 29. December 1903, operirt am 7. Januar 1904, dem 13. Krankheitstage, geheilt entlassen am 1. Februar 1904.

Anamnese: Pat. erkrankte am 25. December plötzlich mit Erbrechen und Schmerzen rechts unten, es trat Durchfall hinzu, die Schmerzen nahmen zu. Bei der Aufnahme am 4. Krankheitstage (29. December) zeigt der Pat. folgenden schwerkranken Gesammteindruck. Temperatur 37,7, Puls 116, Leukocyten 13000, der Leib sehr stark aufgetrieben; überall empfindlich. Nirgends eine deutliche Resistenz oder Dämpfung. Per rectum nihil.

Verlauf: Das Bemerkenswerthe in den nächsten Tagen ist der starke Durchfall. Der Gesammteindruck bessert sich langsam, aber deutlich. In der rechten oberen Bauchgegend bildet sich allmählich eine deutliche Resistenz heraus, die mehr als der übrige Leib empfindlich erscheint, die aber niemals Dämpfung aufweist. Das Erbrechen sistirt völlig. Die Empfindlichkeit des übrigen Leibes geht allmählich zurück. Per rectum dauernd nihil. Temperatur und Leukocyten bleiben gleichfalls dauernd niedrig.

5. Januar Pat. klagt über stärkere Schmerzen und wird unruhig. Leukocytose und Temperatur steigt. In den nächsten Tagen steigen unter grösserer Unruhe Leukocyten, Puls und Temperatur mehr an. Rechts unten deutliche über handtellergrosse Resistenz ohne Dämptung.

Operation: 7. Januar. Flankenschnitt rechts. Extraperitoneale Eröffnung eines grossen Abscesses mit 500 ccm gashaltigen Eiters, der unter hohem Druck steht. (Daher keine Dämpfung). Mit dem Finger kommt man in eine flache Höhle, die weit nach dem Nabel zu reicht und ganz locker abgekapselt erscheint. Nach oben zu fühlt man den Leberrand, nach unten Darm. Darüber hinweg zieht das Netz. Drainage. Wurmfortsatz nicht zu fühlen.

Verlauf: Sehr starke Secretion. Abscess entleert sich gut. Vollkommene Heilung. Pat. wird nach 4 Wochen zur Appendectomie wieder bestellt.

Fig. 17.

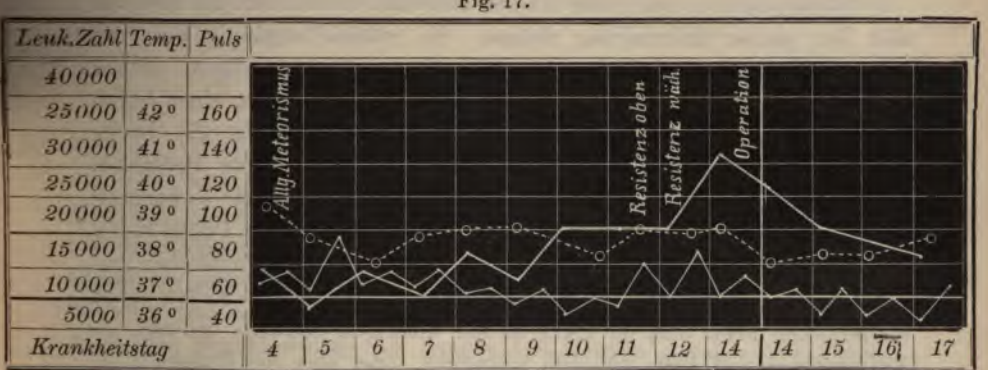

Der Fall kam in hoffnungslosem Zustande bei einer Leukocytenzahl von 13000 mit allgemeiner Peritonitis ins Krankenhaus. Der Patient überstand die Infection, die allgemeine Entzündung ging in eine localisirte über, ein Abscess kam zur Ausbildung, der nun seinerseits wuchs

und schliesslich am 13. Tage eröffnet wurde. Hätte man den Patienten am 4. Tage bei einer Leukocytose von 13000 operirt, so wäre der Erfolg ein negativer gewesen [1]).

Veränderungen des Harns.

Serumalbumin und Nucleoalbumin fehlen meist, können aber bei höherem Fieber erscheinen. Dasselbe gilt von Aceton. Auch Acetessigsäure wird zuweilen gefunden. Ausser dem Fieber ist noch das Verhalten der Darmthätigkeit für die Acetonurie bestimmend. Indican kann oft nachgewiesen werden. Für sein Auftreten ist nicht die Heftigkeit und die Art der localen Entzündung massgebend, sondern das wechselnde Verhalten der Darmthätigkeit und dann die Verallgemeinerung des peritonitischen Processes.

Als ein weiteres Symptom der acuten Appendicitis treten manchmal Blasenbeschwerden auf und Schwierigkeiten beim Urinlassen. Ich habe dieses Symptom vorwiegend in den Fällen constatiren können, wo ein langer in das Becken hineinreichender und in der Nähe der Blase befindlicher Wurmfortsatz vorhanden war, in einigen Fällen durch die Nachbarschaft des Exsudats. Ich vermuthe, dass es sich in solchen Fällen um eine Form von Pericystitis handelt. Auf die weiteren Complicationen wie Perforation des Eiters in die Blase werden wir später zu sprechen kommen.

Allgemeine Symptome der acuten Appendicitis.

Die allgemeinen Symptome müssen sich nach der Schwere der Infection und der ganzen Erkrankung richten. Sie werden abhängig sein von den am Appendix und Peritoneum vorgehenden Veränderungen. Schon allein die Schmerzen verursachen eine Unruhe des Patienten, einen ängstlichen Gesichtsausdruck mit tiefliegenden Augen. Oft ist die Facies hippocratica vorhanden und deutet auf eine fortschreitende Peritonitis. Bei starker Aufblähung der Därme ist die Atmung behindert; es kommen die schon oben erwähnten Verhältnisse der Temperatur, des Pulses hinzu, das Erbrechen und alle die Anzeichen, wie sie bei peritonitischen Erkrankungen sich zeigen. In ganz foudroyant verlaufenden Fällen sehen die Kranken livide aus, die Haut ist mit klebrigem Schweiss bedeckt, die Extremitäten sind kalt, bläulich marmorirt, oder aber die Patienten befinden sich in einer Art Euphorie und sind vollständig schmerzfrei und ahnen die Gefahr nicht, in der sie schweben. In manchen Fällen tritt Icterus auf.

1) Diese Kurven stammen aus den oben citierten Arbeiten.

Weiterer Verlauf des acuten Anfalles.

Wir haben bisher die Symptome des acuten Anfalles geschildert, wie dieselben sich in den ersten 24—48 Stunden abspielen. Am Ende dieser Frist kann man sich schon eher ein Urtheil über den weiteren Verlauf bilden.

Im günstigsten Falle fällt die Temperatur, die Puls- und Leukocytencurve gleichmässig ab und erreicht etwa am fünften oder sechsten Tage die Norm. Die allgemeinen localen Erscheinungen gehen damit gleichmässig zurück, die Zunge wird feuchter, das Aussehen des Patienten bessert sich, der Meteorismus weicht, die locale Schmerzhaftigkeit hört auf, Winde gehen ab, die Resistenz wird kleiner, deutlicher. Hiermit beginnt die Reconvalescenzperiode. In einer anderen Gruppe von Fällen sind die Remissionen der Temperatur geringer, der Puls bleibt vorläufig noch in den Grenzen um 100 herum, aber die localen Erscheinungen zeigen eine Besserung, die Tympanie, die Schmerzhaftigkeit und die Resistenz, letztere noch sehr deutlich, aber weniger empfindlich, gehen allmählich zurück. Auch hier kann ohne weitere Complicationen ein Rückgang der entzündlichen Erscheinungen auftreten, wenn auch der Abfall des Fiebers und die Höhe des Pulses noch bis zu Ende der ersten Woche anhält. Man kann demnach ungefähr den Satz aufstellen, dass, wenn bis zum fünften, sechsten Tage alle entzündlichen Erscheinungen und auch die allgemeinen Störungen anfangen, nachzulassen, Aussicht vorhanden ist, dass der Anfall nach 8 bis 14 Tagen vollständig abgeklungen sein wird. Tritt aber ein gleichmässiges Zurückgehen der entzündlichen Erscheinungen und Störungen nicht ein, so sind Complicationen des Verlaufes zu erwarten (siehe die späteren Abschnitte S. 144).

Anhang.

Appendicitis bei Kindern.

Die acute Appendicitis befällt das Kindesalter ungemein häufig Nach Selter ergiebt sich ein 7mal häufigeres Vorkommen der Appendixerkrankungen beim Kinde als beim Erwachsenen, und dieses Zahlenverhältniss entspricht auch ungefähr unseren eigenen Erfahrungen. Die Ursache wird von den meisten Beobachtern 1. in dem bekannten Reichthum des Wurmfortsatzes an lymphoidem Gewebe gesucht, der bereits von Sahli betont wurde, und wie alle an lymphoidem Gewebe reichen Organe im Kindesalter leichter erkranken, so geschieht es wohl auch mit dem Wurmfortsatze. Bei den Erwachsenen hängt das Seltenerwerden der Entzündungen mit den zweifellosen regressiven Veränderungen zusammen, welche das lymphoide Gewebe mit zunehmendem Alter allenthalben im

menschlichen Organismus erfährt. 2. Die Vorläufer der acuten Anfälle, die ersten Störungen am Appendix, werden gerade bei Kindern am leichtesten übersehen, da unzweifelhaft unter den im Kindesalter so häufig rasch vorübergehenden Darmstörungen unter der ärztlichen Diagnose „Verdauungsstörungen“ laufen, während sie in Wirklichkeit oft genug echten Appendicitiden entsprechen. Dazu kommt, dass ungemein häufig die Appendicitis bei Kindern an einen acuten Darmkatarrh sich anschliesst. Daher kommt es, dass es sich bei Kindern, die wegen Perityphlitis der Krankenhausbehandlung zugeführt werden, meist nur scheinbar um erste Anfälle handelt, die dann anscheinend heftig einsetzen während in Wirklichkeit zweifellos mehrere Attacken vorausgegangen sein müssen. Bei der nachträglichen histologischen Untersuchung des mehr oder weniger hochgradige chronische Veränderungen zeigenden Appendix kann der Beweis erbracht werden. Ja sogar die Perforation des Appendix kann im Kindesalter manchmal so verlaufen, dass man erst durch das Residuum eines kleinen Abscesses oder eines in den Geweben liegenden Kothsteins bei der Operation aufmerksam gemacht wird. Es ist auch unzweifelhaft, dass im Kindesalter wegen der anatomischen Disposition die schweren Formen der Wurmfortsatzentzündungen, die perforative und die gangraenöse, begleitet von der fortschreitenden Peritonitis, ungleich häufiger vorkommen als bei Erwachsenen. Ich kann aus meinem Kindermaterial wohl berechnen, dass in über der Hälfte der zur Operation kommenden Fälle von Perityphlitis des Kindesalters die fortschreitende Entzündung angetroffen wird, während dieselbe sich beim Erwachsenen nur in etwa $^1/_4$ aller Fälle vorfindet. Man sieht diese Fälle nicht allein in der Krankenhausbehandlung, sondern gewinnt diese Ueberzeugung ebenso aus den Beobachtungen in der Privatpraxis. Es spielt bei Kindern vielleicht auch eine grössere Empfindlichkeit des Peritoneums eine Rolle. Selbstverständlich kommt auch hier ebenso wie bei den Erwachsenen die höhere Virulenz der jeweiligen Infectionsträger hinzu. Wenn wir ferner berücksichtigen, dass die pathogene Kraft der Bacterien nicht allein durch ihre absolute Virulenz, sondern auch, und vielleicht in erster Linie, durch die Widerstandsfähigkeit des Organismus, der Gewebe gegen sie bedingt wird, so haben wir auf Grund moderner Forschungsresultate allen Grund, anzunehmen, dass der kindliche Organismus viel ärmer ist an Schutzstoffen gegen die Infectionserreger und ihre Producte als der des Erwachsenen, dass also seine Widerstandsfähigkeit im Allgemeinen geringer, demnach die relative Virulenz aller Infectionserreger für das Kind eine viel grössere ist. Wir dürfen vielleicht auf diese grössere relative Virulenz der Infectionsträger das Ueberwiegen der schweren Formen im Kindesalter zurückführen.

Es ist daher erklärlich, dass die Chirurgen gerade bei Kindern jetzt allenthalben der Frühoperation, das heisst der Operation in den ersten 24 oder 48 Stunden das Wort reden.

Beispiele.

Acute Anfälle, deren Symptome eine Operation in den ersten 24 bis 48 Stunden erforderten.

I. Gangränöses Empyem. Keine Peritonitis.

Krebs, Bertha, 54 Jahre alt, aufgenommen 22. April 1903, operirt am 8. Mai, etwa 8 Stunden nach Beginn der Erkrankung, geheilt entlassen am 20. Juni.

Anamnese: Die Patientin befindet sich wegen eines Lungenspitzenkatarrhs auf der inneren Abtheilung. Früher niemals darmleidend gewesen. Sehr hysterisch.

8. Mai 8 Uhr Morgens: Sehr heftige Schmerzen im ganzen Unterleib, besonders rechts unten. Temperatur 38, Puls 84. Guter Allgemeineindruck. — Leib weich.

12 Uhr Mittags: Sehr starker Schüttelfrost, Temperatur 38, Puls 132, klein. Einmaliges Erbrechen, ausserordentliche Schmerzhaftigkeit in der Ileoceocalgegend bei Berührung.

3 Uhr Mittags: Patientin verfällt sichtlich, Zunge völlig trocken, Puls 156, Temperatur 38,2, Leukocyten 30000. Mehrmaliges Erbrechen.

Patientin wird nun zwecks Operation auf die chirurgische Abtheilung verlegt:

3½ Uhr Operation: Typischer Flankenschnitt. Muskulatur und Peritoneum nicht ödematös. Einige Tropfen serösen Exsudats in der Bauchhöhle. Darmschlingen leicht injicirt. Nirgends Verklebungen. Der Wurmfortsatz liegt völlig frei auf den Iliacalgefässen. Abtragung in typischer Weise. Doppelte Uebernähung des Stumpfes. Schürzentamponade. Der Wurmfortsatz daumendick geschwollen, 7 cm lang, fluctuirend, nirgends perforirt. In den distalen 5 cm schmutziggrünschwarzblau verfärbt, zum Theil mit Fibrin bedeckt. Im Lumen befindet sich unter starker Spannung reichlich rothbraun-jauchiger Eiter, stark stinkend. 1 cm vom Ansatz eine Stenose, dahinter bis zur Kuppe ist die Schleimhaut total gangränös, zum Theil durchscheinend. Kein Kothstein. Das Mesenteriolum mit necrotischen Herden durchsetzt.

Verlauf: Völlig glatt, mit guter Narbe am 6. Juni geheilt entlassen.

II. Appendicitis gangraenosa. Fortschreitende Peritonitis. Secundärer Abscess im Douglas. Heilung.

Dickhoff, Rudolf, 34 Jahre alt, aufgenommen am 29. August 1902, operirt am selben Tage, 8 Stunden nach Beginn der Peritonitis. Geheilt entlassen am 25. October 1902.

Anamnese: Früher stets gesund. Seit 2 Tagen Schmerzen im Leibe ohne Fieber, gestern Mittag legte sich Patient zu Bett. Heute

früh 10 Uhr plötzlich starkes Erbrechen, Schüttelfrost und hochgradigste Schmerzen r. u., die seitdem dauernd zunahmen. Letzter Stuhlgang heute früh.

Status (mittags 1 Uhr): Schwerer Krankheitseindruck, grosse Unruhe, leichter Icterus. Temperatur 37. Puls 100. Leukocyten 12000. Leib gespannt, rechts unten, dem Mc Burneyschen Punkte entsprechend, eine fünfmarkstückgrosse, höchst empfindliche Stelle, der übrige Leib wenig empfindlich.

Bis zum Abend 7 Uhr steigt die Temperatur auf 38,6, die übrigen Erscheinungen nehmen an Intensität zu. Deshalb

Operation (abends 7 Uhr): Typischer Flankenschnitt rechts. Bauchdecken stark sulzig durchtränkt. Nach Eröffnung des Peritoneums entleeren sich ca. 3 Esslöffel trüb-eiteriger Flüssigkeit. Abkapselung nirgends sichtbar. Darmschlingen ohne fibrinösen Belag. Der Wurmfortsatz liegt nach oben und median zu. Typische Abtragung und Uebernähung. Schürzentamponade. Der Wurmfortsatz 10 cm lang, total bis zum Coecum hin gangränös. Im Lumen Eiter und ein Kothstein. Keine deutliche Perforation.

Verlauf: In den nächsten Tagen nach der Operation bedeutende Besserung. Temperatur fällt ab, der Icterus wird jedoch stärker. Vom 7. Tage an nach dem Eingriffe tritt unregelmässiges Fieber auf bis zu 39°. Die Leukocytenzahl steigt von 10000 allmählich bis zu 26000 am 20. Tage nach der Operation. Schmerzen in der linken Bauchseite treten auf. Am 17. September wird durch einen linken Flankenschnitt ein grosser intraperitonealer abgekapselter Abscess, der in den Douglas hinabreicht, eröffnet. Entleerung reichlich stinkenden Eiters.

Vorher: Temperatur 39°. Leukocyten 26000.

Nach dem Eingriff glatte Heilung. Patient wird am 24. October mit guten Narben geheilt entlassen.

III. Empyem: Gangrän der Schleimhaut. Heilung.

Lutomsky, Konstantin, 33 Jahre alt, aufgenommen 19. III., operirt am gleichen Tage, 12 Stunden nach Beginn des 2. Anfalles, geheilt entlassen 12. 4. 1902.

Anamnese: 1. Anfall vor 14 Tagen, einmal heftige Schmerzen in der rechten Seite ohne weitere Begleiterscheinungen.

2. Anfall. Die jetzige Erkrankung begann gestern Abend um ½ 10 Uhr mit heftigen Leibschmerzen, die erst in der Mittellinie auftraten, in der Nacht aber zunahmen und sich mehr und mehr auf die Ileocoecalgegend concentrirten. Patient ging heute früh noch zur Arbeit, musste aber wegen erneuter heftiger Schmerzen die Arbeit aufgeben und wurde ins Krankenhaus geschafft. Letzter Stuhlgang gestern Mittag. Keine Blasenbeschwerden. In der Nacht einmaliges Erbrechen.

Befund: Kräftiger Mann, Temperatur 37,5, Puls 68, Leukocytose 19000. Leib etwas aufgetrieben. In der Ileocoecalgegend fünfmarkstück grosse Resistenz, die höchst druckempfindlich ist. Stark vermehrte Bauchdeckenspannung. Die Schmerzhaftigleit zieht nach der Leber hin. Mit Rücksicht auf die Heftigkeit der subjectiven Erscheinungen sofortige

Operation: unter Annahme eines Empyems des W. F. Typischer Schnitt. Musculatur etwas oedematös. Eröffnung des Peritoneums an der Umschlagsfalte. Vor liegt Coecum. Es fliessen ein paar Tropfen seröser Flüssigkeit aus. Unter dem Coecum liegt nach oben zu geknickt und mit dem peripheren Ende umgeschlagen der Wurmfortsatz. Er ist gegen 8 cm lang, in toto verdickt am peripheren Ende erweitert und mit Eiter erfüllt. Beginnende Gangrän der Schleimhaut. Die Serosa ist mit Fibrin bedeckt, das Mesenteriolum contrahirt, entzündet, verdickt. Leichte Verwachsungen am W. F. werden gelöst. Abbinden des Mesenteriolums, Abbinden des W. F. Doppelte Uebernähung. Naht und Tampon.

Verlauf: Völlig glatt.

IV. Appendicitis gangraenosa incipiens. Keine Peritonitis. Heilung.

B. 6 Jahre, operirt Graudenz 2. III. 1903. 24 Stunden nach Beginn des Anfalls wegen Verdacht auf Gangrän. T. 39, P. 140, locale enorme Schmerzhaftigkeit. Sonst Leib weich, eindrückbar; schwerkranker Eindruck, starke Anzeichen heftiger Infection. W. F. hochroth. Schleimhaut total gangränös. Peritoneum frei. Geheilt.

V. Gangränöses Empyem. Keine Peritonitis. Heilung.

Brewke, Margarete, 24 Jahre alt, aufgenommen am 29. Mai 1903. operirt am 30. Mai, 24 Stunden nach Beginn des Anfalles, geheilt entlassen am 4. Juli.

Anamnese: Früher angeblich gesund. Am 29. Mai früh 10 Uhr erkrankte die Patientin plötzlich mit heftigen Schmerzen rechts unten, die bis heute dauernd zunahmen. Um 2 Uhr Mittags Erbrechen, das sich bis heute früh 5—6 Mal wiederholte. Kein Frost.

Status 30. Mai früh: Kräftiges Mädchen. Schwerkranker Eindruck. Temperatur 37,6, Puls 88, gut, Leukocyten 20000. Unterleib gespannt, in der rechten Hälfte sehr empfindlich, besonders an einer fünfmarkstückgrossen Stelle. Rechts Flankenschmerz. Linke Seite frei — Keine Resistenz nachzuweisen.

Operation (30. Mai früh 10 Uhr): Typischer Flankenschnitt. Nach Eröffnung des Peritoneums quellen einige Tropfen einer serösen Flüssigkeit hervor. Darmschlingen völlig frei, nirgends Verklebungen irgend welcher Art. Der Wurmfortsatz liegt auf der Beckenschaufel nach aussen zu, wird leicht luxirt und abgetragen. Typische Uebernähung und Schürzentamponade. Der Wurmfortsatz, 10 cm lang, fingerdick geschwollen, prall gespannt, zum Theil fluctuirend. Zum grössten Theil mit Fibrin bedeckt, darunter schwärzlich-grün verfärbt. Die Serosa stark verdünnt. Keine Perforation. Im Lumen dicker Eiter.

Verlauf glatt. Am 4. Juli geheilt entlassen.

VI. Appendicitis gangraenosa. Heilung.

v. Z., 24 Stunden nach dem Anfall operirt in Zinnowitz.

Hier hatte sich die acute Appendicitis im Anschluss an eine acute Gastroenteritis angeschlossen. Dauer 48 Stunden. Befund vor der Operation: Schwerkranker Eindruck. Temperatur bis zu 39°. Puls 120—140. Leib aufgetrieben.

Operation wegen vermuthlicher acuter Gangrän. Kein Exsudat in der Bauchhöhle. Wurmfortsatz in das kleine Becken ragend, zu $^2/_3$ gangränös, wird entfernt. Därme, auch Dünndarmschlingen leicht injicirt. Wunde wird ganz geschlossen.

Verlauf gestört durch Wiederauftreten der Gastroenteritis. Heilung nach 4 Wochen vollständig.

VII. Appendicitis gangraenosa mit fortschreitender Peritonitis. Heilung.

Anders, 35 Jahre, aufgenommen 9. Juni, operirt nach 36 Stunden am 10./6., geheilt entlassen 29. Juli 1904.

Anamnese: Früher stets gesund. Vor einigen Wochen Fractur des linken Unterschenkels.

I. Anfall: In der Nacht vom 8. zum 9. VI. 1904 bekam Patient heftige Leibschmerzen rechts, Schüttelfrost, Fieber, kein Erbrechen. Am nächsten Tage Schmerzen über den ganzen Leib, rechts am stärksten.

Status: Blass aussehender Mann, schwacher Icterus, Pulm. o. B. Ueber Mitralis und Pulmonalis Geräusch beim ersten Ton. Herztöne sehr leise und in langen Intervallen. Puls 60, Leukocyten 30000, Temperatur 39,6, Urin frei. Abdomen mässig aufgetrieben, sehr schmerzhaft auf Druck, besonders in der Ileocoecalgegend. Dämpfung undeutlich.

10. VI. Puls 45, Temperatur 36,0, Leukocyten 36000, Schmerzhaftigkeit hat nicht nachgelassen.

Operation: Rechter Flankenschnitt. Nach Eröffnung des Peritoneums liegen gelbe Membranen vor, hinter denen sofort freies mit Koth gemischtes Exsudat hervorquillt. Das Coecum liegt dahinter vor und ist zum Theil mit gelben Fibrinhäuten belegt. Der W. F. liegt an der Unterseite des Coecums fest verwachsen. Die Lösung ist sehr schwierig, dabei reisst der W. F. an der Abgangsstelle des Coecums, wo sich eine breite Perforationsöffnung befindet, ab. Davor liegt ein kirschkerngrosser Kothstein. Tiefe feste Schürzentamponade nach der Abgangsstelle des Wurmfortsatzes.

W. F. 6 cm lang. Mesenteriolum stark verdickt. W. F. bleistiftdick, im oberen Theile noch 3 weiche Kothsteine. Schleimhaut blass, zum Theil haemorrhagisch. An der Abrissstelle eine Perforationsöffnung mit necrotischem Rande.

Verlauf: Thrombose der r. V. femoralis.

VIII. Appendicitis gangraenosa mit fortschreitender Peritonitis. Niedrige Leukocytose. Behandlung mit Pferdeserum. Heilung.

Schulze, Otto, 13 Jahre, aufgenommen 31. Aug., operirt 31. Aug.

Anamnese: Patient erkrankte am 30. früh mit Erbrechen, Leibschmerzen. Am 31. früh Erbrechen, Schüttelfrost, die Leibschmerzen nehmen zu. Letzter Stuhl Montag.

Status: Temperatur 39,6, Puls 120, Leukocyten 8000. Trockene Zunge, fahles Aussehen. Der Unterleib kahnförmig eingezogen, bretthart, nirgends Resistenz oder Dämpfung. Rechts unten hochgradig schmerzhaft, links gleichfalls, beide Flanken empfindlich. Leberdämpfung normal.

Operation, sofort 5 Uhr Nachmittags. Flankenschnitt rechts. Starkes Oedem. Nach Eröffnung des Peritoneums strömt ausserordentlich

reichliches, eitriges, stinkendes Exsudat zwischen den freischwimmenden Darmschlingen vor. Nirgends eine Spur Verklebung oder Fibrinbelag. Der W. F. liegt frei auf der Beckenschaufel nach der Mitte zu; ist 5 cm lang, über daumendick, im Innern total nekrotisch und ein pflaumengrosser Kothstein. Die Serosa darüber perforirt und circumscript gangränös. Typische Abtragung des W. F. und sorgfältige Uebernähung. Mesenteriolum gleichfalls necrotisch. Zur besseren Desinfection auch Flankenschnitt links. Zwischen den Darmschlingen dringt trüb-eitriges Exsudat vor. Darmschlingen nicht verklebt oder mit Fibrin belegt. Ausspülung der ganzen Bauchhöhle mit Kochsalzlösung, Eingiessen von circa 50—60 ccm Pferdeserum in die freie Bauchhöhle. Es entleeren sich von beiden Seiten circa 200—400 ccm Eiter. Doppelseitige Schürzentamponade

Verlauf: Mehrfache (im Ganzen 200 ccm) subcutane Injection von sterilisirtem Pferdeserum in den nächsten Tagen. Glatte Heilung[1]).

IX. Appendicitis gangraenosa mit fortschreitender Peritonitis. Niedrige Leukocytose. Tod.

Bergemann, Karl, 36 Jahre alt, aufgenommen 15./6., operirt am selben Tage. 42 Stunden nach Beginn der Erkrankung, gestorben 19. Juni 1904.

Anamnese: Gestern Morgen hatte Patient plötzlich Schmerzen im ganzen Unterleibe, besonders rechts unten, heute früh Schüttelfrost und Erbrechen. Schmerzen heftiger und auch links. Heute Nachmittag Aufnahme ins Krankenhaus.

Status: Fahle Gesichtsfarbe, leichte Unruhe, Temperatur 40,2, Puls 120, Leukocyten 10000. Leib etwas meteoristisch. Rechts unten geringe Schallabschwächung, keine Resistenz. Bauchdecken stark gespannt, Druckempfindlichkeit am stärksten dicht an der Beckenschaufel.

Operation: sofort. Durchtrennung der Muskelschichten. Properitoneales Gewebe stark serös durchtränkt. Nach Eröffnung des Peritoneums fühlt man den W. F. dicht an der Beckenschaufel liegend, er zieht von der Hinterseite des Coecums nach unten und dann bogenförmig nach aussen. Reichliches eitriges Exsudat kommt besonders vom Douglas her. Nach oben zu fibrinöse Auflagerungen nach innen und unten alles frei. Von allen Seiten freier Eiter. W. F. in grösster Ausdehnung gangränös, nirgends Perforation. Schürzentamponade.

19./6. Exitus an fortschreitender Peritonitis.

X. Appendicitis gangraenosa mit fortschreitender Peritonitis. Behandlung mit Pferdeserum. Heilung.

Kiessler, Georg, 17 Jahre alt, aufgenommen 26./6., operirt 26./6., nach 36 Stunden, geheilt entlassen 28./7. 1904.

Anamnese: Früher gesund. Patient erkrankte am 25./6. 1904 mit Halsschmerzen. 24 Stunden später, in der Nacht vom 24—25./6. traten heftige Leibschmerzen auf, erst im ganzen Leibe, später in der rechten Seite. Erbrechen, Frost.

Status: Mässig krank aussehender Junge. Temperatur 39,1, Puls

[1]) Einziger Fall, der trotz niedriger Leukocytenzahl und sehr schwerem Gesammteindruck genesen ist. Wegen der Behandlung mit Pferdeserum vgl. V. Abschnitt: Therapie.

108, Leukocyten 19000. Leib mässig aufgetrieben, jedoch ziemlich stark gespannt, besonders rechts unten. Linke Bauchseite gleichfalls empfindlich, kein Flankenschmerz.

Operation: sofort. Starkes Oedem des Peritoneums. Von allen Seiten strömt seröses, dickes, trübes Exsudat hervor. Dünndarmschlingen drängen sich gleichfalls vor. W. F. liegt sehr fest verwachsen, doppelt geknickt auf der Beckenschaufel nach dem kleinen Becken zu. Beim Eingang mit dem Finger und dem Versuch der Lösung quellen 2 bis 3 Esslöffel jauchigen stinkenden Eiters aus der Tiefe. Eine Abkapselung nicht zu fühlen. Die Lösung des W. F. ist ausserordentlich schwierig. Schürzentamponade. W. F. ist 7 cmlang, im ersten Drittel ist die Serosa stark geröthet, gegen das distale Ende zu liegen verschiedene Gangränstellen, von denen die eine linsengross perforirt ist. Die Schleimhaut ist nahezu in toto gangränös, theilweise stark hämorrhagisch, der Inhalt ist eitriger Schleim und 2 Kothsteine. Auch das Mesenteriolum ist theilweise necrotisch.

Verlauf: 27./6. Morgens. Das Aussehen des Patienten ist stark verändert. Er sieht fahlgelb aus. Temperatur 37,0, Puls 100, Leukocyten 3000. Leib aufgetrieben, überall empfindlich, bretthart. Blähungen gehen ab. Kein Erbrechen, starkes Durstgefühl. Nachmittag 6 Uhr Temperatur 37,5, Puls 132, Leukocyten 16000. Patient ist unruhig, hat angeblich keine Schmerzen (Euphorie), delirirt. 20 ccm Pferdeserum Injection. Kein Erbrechen. Der Fall wird als verloren angesehen.

28./6. In der Nacht sehr unruhig. Temperatur 36,6, Leukocyten 9000, Puls 88. Allgemeinbefinden erheblich besser. Leib etwas eingefallen. Blähungen gehen ab. Kein Erbrechen.

29./6. Allgemeinbefinden gut. Besserung schreitet fort. Weiterer Verlauf glatt.

28./7. 1904. Geheilt entlassen.

XI. Appendicitis gangraenosa nach Trauma mit fortschreitender septischer Peritonitis. Tod.

Frau Engel, 25 Jahre alt, aufgenommen 23. Febr., operirt 24. Febr., gestorben 28. Febr. 1903.

Anamnese: Bisher stets gesund. Einmal geboren. Am 21./2. erkrankte sie im Anschluss an einen Fall vom Fenster auf eine Nähmaschine mit heftigen Schmerzen in der rechten Unterbauchgegend, die bis heute anhielten. Anhaltendes Erbrechen und hohes Fieber.

Status: Gut genährte Frau mit sehr kleinem Puls, 128 Schläge, Temperatur 39,5, Leukocyten 25000. Leib leicht aufgetrieben, etwas gespannt. Die rechte Unterbauchgegend kaum gedämpft, sehr empfindlich. Die Empfindlichkeit geht bis zur Mittellinie. Flankenschmerz.

24. Febr. Temperatur 38. Befinden unverändert. Wegen Annahme einer Gangrän des W. F. u. 15000 L.

Operation: Peritoneum wölbt sich als schmutzig graue Blase an der Umschlagsfalte vor. Es entleeren sich einige Esslöffel voll trübseröser übelriechender Flüssigkeit. Fibrinös belegter Darm liegt vor. Leichte Verklebungen. Der Wurmfortsatz verläuft nach unten und median zu. Er wird abgetragen, der Stumpf übernäht. Schürzentamponade.

W. F. ist 8 cm lang, stark verdickt, mit verschiedenen gangränösen Stellen bedeckt, die Gangrän greift auf das Mesenteriolum über.

25. Febr. Mehrfaches Erbrechen im Laufe des Tages. Puls besser. Das Erbrechen wird in den nächsten Tagen häufiger und hält trotz Magenspülung an, Wunde schmierig belegt, Blähungen gehen nicht ab. Trotz Gegenöffnung Exitus.

Bei der Section findet sich kaum Exsudat in der Bauchhöhle. Darmschlingen trocken ohne Belag, doch injicirt. Allgemeine Sepsis.

Acute Anfälle mit fortschreitender Peritonitis, später als nach 48 Stunden operirt.

XII. Appendicitis perforativa mit fortschreitender Peritonitis am 4. Tage operirt. Sekundärer Douglasabscess. Heilung.

Schönfeldt, Hedwig, 12 Jahre alt, aufgenommen am 15. April 1903, operirt am selben Tage, 3½ Tage nach Beginn der Erkrankung, geheilt entlassen am 6. Juni 1903.

Anamnese: Früher stets gesund. Am 12. April Vormittags plötzlich mit Erbrechen und heftigen Schmerzen rechts unten erkrankt. In den ersten beiden Tagen heftiges Erbrechen, dann hört es auf. Die Schmerzen nahmen bis heute dauernd zu, die Nächte stets schlaflos, seit 4 Tagen weder Stuhl noch Winde.

Status 15. April Abends: Schwerer Krankheitseindruck. Temperatur 38,1, Puls 120, Leukocyten 28000. Zunge trocken, grosse Unruhe. Leib etwas aufgetrieben, ausserordentlich gespannt, überall empfindlich, am meisten auf der rechten Seite, rechts Flankenschmerz, nirgends Resistenz oder Dämpfung. Per rectum keine Vorwölbung zu fühlen, jedoch grosse Empfindlichkeit nach rechts hin. Auf Einlauf erfolgt kein Stuhlgang.

Operation (15. April Abends): properitoneales Gewebe stark ödematös. Nach Eröffnung des Peritoneums dringt eine reichliche Menge trübeiteriger Flüssigkeit hervor, zusammen mit stark geblähten und injicirten Darmschlingen. Nirgends Verklebungen. Der Wurmfortsatz liegt nach dem kleinen Becken zu, auf der Beckenschaufel etwas adhärent. Beim Lösen desselben fühlt man einige zarte Verklebungen. Bei der Luxation des Wurmfortsatzes entleert sich aus der Tiefe reichlich jauchiger Eiter. Resection des Wurmfortsatzes mit Darmquetsche und Uebernähen des Stumpfes. Schürzentamponade. Wurmfortsatz 6 cm lang, zeigt an der Kuppe eine markstückgrosse Gangrän mit einer stecknadelkopfgrossen Perforation, aus der brauner Eiter hervorquillt; im Lumen fühlt man einen bohnengrossen Kothstein.

Nach Eröffnung einer Eitersenkung im Becken glatte Heilung.

XIII. Appendicitis gangraenosa mit diffuser eitriger Peritonitis. 2 Flankenschnitte. Heilung. Am 4 Tage operirt.

Grüneberg, Carl, 16 Jahre alt, aufgenommen am 13. April 1903, operirt am selben Tage, 3½ Tage nach dem Beginne der Erkrankung, geheilt entlassen am 18. Mai 1903.

Anamnese: Am 10. April Morgens erkrankte der Patient plötzlich mit heftigen Leibschmerzen, Erbrechen und leichtem Frost. Schmerzen und Erbrechen nahmen seither dauernd zu. Seit 4 Tagen kein Stuhlgang, keine Winde.

Status: Mässig gut aussehender Junge, Temperatur 37,6, Puls 108, Leukocyten 24000. Athmung sehr beschleunigt. Der Leib stark aufgetrieben, überall hochgradig empfindlich. Beiderseits Flankenschmerz. Nirgends Resistenz oder Dämpfung. Zunge grau belegt, trocken.

Operation (13. April Abends): Reichlich eiterige Flüssigkeit fliesst aus der Bauchhöhle. Nirgends Verklebungen. Die Darmschlingen mit Fibrin bedeckt, zum Theil schwimmen Fibrinflocken in der Flüssigkeit. Der Wurmfortsatz liegt auf der Beckenschaufel frei flottirend. Typische Resection und Uebernähung, Schürzentamponade. Flankenschnitt links. Dasselbe Bild wie rechts, gleichfalls Schürzentamponade. Der Wurmfortsatz, 6 cm lang, grössentheils gangränös, enthält Eiter und einen Kothstein.

Verlauf völlig glatt, Leukocytenzahl sinkt am nächsten Tage auf 10000 ab. Patient wird am 18. Mai mit guten Narben geheilt entlassen.

XIV. Appendicitis gangränosa mit allgemeiner Peritonitis. Niedrige Leukocytose. Operirt am 4. Tage. 4 Flankenschnitte. Tod.

Glanz, Hermann, 16 Jahre alt, aufgenommen am 8. April 1902, operirt am selben Tage, 3½ Tage nach Beginn der Erkrankung, gestorben am 12. Apil 1903.

Anamnese: Angeblich leichter Anfall im März d. J. Die jetzige Erkrankung begann plötzlich ohne äussere Ursache vor 3½ Tagen (am 5. April Vormittags) mit Schmerzen in der Magengegend. Am nächsten Tage Erbrechen, die Schmerzen zogen sich nach rechts unten zusammen. Dieselben wurden immer heftiger, bis schliesslich gestern früh ein Schüttelfrost auftrat. Täglich Erbrechen. Täglich Stuhlgang.

Status am 8. April Abends 8 Uhr: Schwerkranker Eindruck, apathisches Aussehen, Temperatur 38,8, Puls 112, gut. Leukocyten 10000. Zunge trocken, belegt, Unterleib stark gespannt, ganz wenig aufgetrieben, überall mässig empfindlich, beiderseitiger Flankenschmerz. Am schmerzhaftesten ist die linke Unterbauchgegend. Nirgends eine Resistenz.

Operation (8. April Abends 9 Uhr): Nach Eröffnung des Peritoneums fliesst reichlich eiterige Flüssigkeit ab, der trüb seröse nachfolgt. Der Darm geröthet, mit zarten Fibrinhäuten bedeckt, nirgends Verklebungen. Der Wurmfortsatz liegt median zu, völlig frei, wird leicht luxirt und abgetragen, dann Flankenschnitt links und beiderseits Lendenschnitte. Ueberall dasselbe Bild. Ausspülung mit Kochsalzlösung und Durchziehen von Drains. Der Wurmfortsatz, 5 cm lang, am peripheren Ende gangränös, mit einer linsengrossen Perforationsöffnung. Im Lumen eiterige Flüssigkeit und ein Kothstein.

Verlauf: Unter ansteigender Leukocytose, aber niedrig bleibender Temperatur tritt am 12. April der Exitus ein. Section verweigert.

XV. Appendicitis gangränosa mit fortschreitender sept. Peritonitis. Operirt am 4. Tage. Tod.

Lotte, H., 10 Jahre, operirt 11. März 1901. Patientin erkrankte in der Nacht vom 8. auf den 9. März unter sehr heftigen Erscheinungen, Erbrechen, Schmerzen. Die Temperatur stieg sofort auf 41°. Am nächsten Tage Abfall. Am 10. besserte sich ihr Zustand nicht. Am 11. wurde ich zugezogen, Puls 140, Temperatur 40,6.

Fig. 18.

Diagnose: Appendicitis gangraenosa. Enorme Schmerzhaftigkeit rechts, leichte Auftreibung des Leibes und Empfindlichkeit überall. Schwere allgemeine Symptome. Trotz des geringen Meteorismus war rechts weder Dämpfung noch Resistenz mit Deutlichkeit wahrzunehmen.

Operation: am selben Tage. Vollständig gangränöser, unter dem Netz liegender Wurmfortsatz. Geplatztes Empyem. Der Wurmfortsatz mit nach oben am Ansatze fixirter Spitze mit Kothstein und vollständig gangränöser Wandung. Forschreitende Peritonitis. Nach der Operation Euphorie, während der Puls immer kleiner und frequenter wird. Kein Erbrechen, kein Meteorismus, keine Schmerzen im Leibe. Tod.

Appendicitis simplex (auch Empyeme) im Anfall operirt. Zum Theil subacute Fälle.

XVI.

Baron v. F., 65 Jahre alt.

Operirt 19. Januar 1901 in Budapest. Bei diesem Patienten hatten eigentlich nie acute Attacken bestanden, wohl aber über 30 Jahre lang Beschwerden in der Magen- und Ileocoecalgegend mit unregelmässigem Stuhl, so dass manchmal das Reiten zur Unmöglichkeit wurde. Viel Badekuren ohne Erfolg. Jetzt waren die Beschwerden in der Seite so heftig geworden, dass Patient seit 10 Wochen das Bett nicht verlassen hatte. Bei der Untersuchung am 17. Januar war Temperatur und Puls normal, der Leib überall empfindlich, leicht aufgetrieben, doch waren die Schmerzen und die Druckempfindlichkeit sowohl in der Ileocoecalgegend als in der Nähe der Leber und des Magens bedeutender.

Die Diagnose wurde auf eine subacute Appendicitis simplex gestellt. Bei der Operation wurde ein nach dem Magen uud der Leber sich erstreckender 15 cm langer Wurmfortsatz entfernt, dessen Kuppe frei war und ein mit eitrigem Schleim gefülltes Empyem zeigte.

Seitdem dauerndes Wohlbefinden (1904).

XVII.

T., Georg, 27 Jahre alt, operirt am 4 Tage des 2 Anfalls.

Anamnese: Seit 4 Monaten chronische Beschwerden in der Ileocoecalgegend. Am 1. Januar 1896 heftige Schmerzen, Erbrechen.

Befund: Temperatur und Puls normal. Am 3. Januar Temperatur normal, Puls 76. Im rechten Hypogastrium hart neben dem Darmbeinkamm eine schon bei leiser Berührung oder Percussion sehr empfindliche Resistenz, welche nach oben fast zweifingerbreit die Spinallinie überschreitet und nach innen vom äusseren Rectusrand sowie nach unten vom Lig. Poupartii fingerbreit entfernt bleibt. Ueber ihr ganz leichte Dämpfung. Rectalbefund negativ.

Operation am 4. Januar 1896. Peritoneum zart; Spaltung desselben in der Höhe der Umschlagsfalte: es entleeren sich im Ganzen etwa 2 Esslöffel wasserheller, völlig geruchloser Flüssigkeit, die sich bei bacteriologischer Untersuchung als steril erweist. Vorliegt eine geröthete Dünndarmschlinge und direct hinter ihr das Coecum mit dem entzündeten hakenförmig gekrümmten nach oben und innen geschlagenen Wurmfortsatz, dessen Spitze der Dünndarmschlinge adhärent ist. Es gelingt leicht, denselben zu lösen und nach aussen zu luxiren: Länge $8^1/_2$ cm, zeigt an seinen beiden centralen Dritteln ein breites, sehr gefässreiches Mesenteriolum, während das peripherste Drittel ein solches nur in Gestalt eines schmalen, derben Saumes aufweist. Centralwärts von der Knickungsstelle ist ein Kothstein durchzufühlen und leicht bis in die Kuppe vorzuschieben.

Verlauf glatt. Heilung.

XVIII.

K., Waldemar, operirt am 1. März 1898, am 6. Tage des 1 Anfalls.

Anamnese: Patient ist stets gesund gewesen. Nie Verdauungsbeschwerden oder Störungen von Seiten des Darmes. Am 27. Februar erkrankte Patient mit Schmerz in der Ileocoecalgegend und leichter Strangurie. Kein Erbrechen.

Befund vor der Operation: Temperatur normal, Leib weich, flach, nicht empfindlich. Nur in der Ileocoecalgegend werden bei Berührung und spontan heftige Schmerzen dicht am Beckenrand angegeben, hauptsächlich in der Höhe der Spina anterior superior. Kaum nennenswerthe Störungen des Allgemeinbefindens. Resistenz wegen der starken Spannung der Bauchdecken nicht zu fühlen. Keine Dämpfung. Nach 3 Tagen Schmerzen und Status unverändert. Stuhlgang spontan.

Operation: Sulzig durchtränkte Musculatur. Fascien und Peritoneum leicht verdickt. Wurmfortsatz zieht mit seiner Spitze nach der Blase, 18 cm lang. Etwa dicht am Coecum Obliteration. Im peripheren Theil Schleimhaut und Muscularis entzündet und mit übelriechendem Schleim angefüllt.

Glatte Heilung.

XIX.

Herr Propst, 20 Jahre alt. Operirt am 11. Juni 1904 im Hansa-Sanatorium am 4. Tage des 3. Anfalls.

Anamnese: 1. Anfall 8 Wochen dauernd mit Fieber und Erbrechen vor 12 Jahren. In der Zwischenzeit war ein leichter Anfall. Jetzt ist Patient seit dem 8. Juni krank. Fieber bis 38,6, Puls ungefähr 108. Im Anfang Uebelkeit. Kein Erbrechen. Spannung im Leib sehr bedeutend. Schmerzen rechts, auch nach links herüberziehend. Seit 2 Tagen Verschlimmerung. Zunahme des Meteorismus. Ansteigen des Pulses auf 116, so dass die Operation wegen drohender Perforation nothwendig wird.

Befund und Symptom: Blasser junger Mann. Zunge trocken. Leib sehr aufgetrieben. In der Ileocoecalgegend ganz leichte Schallabschwächung. Enorme Schmerzhaftigkeit. Schmale Resistenz zu fühlen. Leukocytose 6000.

Operation 11. Juni 1904: Typischer Schnitt. Nach Freilegung des Peritoneum ist eine Resistenz nicht zu fühlen. An einer Stelle ist das Peritoneum sulzig durchtränkt, es wird darum hier eröffnet. Es fliesst viel seröses, nicht abgekapseltes Exsudat aus. Vor liegt das stark geblähte Coecum. Der Wurmfortsatz liegt aussen davor. Er ist stark geknickt, seine Serosa injicirt. Resection in üblicher Weise. Vollständige Naht.

Der Wurmfortsatz ist 9 cm lang. Er enthält einen Kothstein. Am Ende ist eine vollständige Obliteration vorhanden, welche sich auf etwa 1½ cm erstreckt. Die Schleimhaut des centralen Theils ist zur Hälfte hochroth geschwollen und turgescent.

Verlauf glatt.

XX.

Herr G., 25 Jahre alt, operirt 17. Januar 1902 im Sanatorium am 4. Tage des 1. Anfalls.

Befund und Symptome: Sehr kräftiger junger Mann von verfallenem Aussehen. Der Leib ist im Ganzen weich. Auf der rechten Seite aber wird die Musculatur ausserordentlich stark spontan und bei Berührung angespannt. Ganz auffallend ist die excessive Schmerzhaftigkeit etwa 2 cm neben der Spin. ant. sup. Daselbst ist leichte Dämpfung nachzuweisen. Puls 128, Temperatur 38,4. Zur Zeit kein Erbrechen. Ganz leichter Icterus.

Fig. 19.

Operation 17. Januar. Nach Eröffnung des Peritoneums liegt das verwachsene Coecum vor. Zwischen Coecum und Fascia iliaca wird eine fast daumendicke, wurstförmige Resistenz von fluctuirender, elastischer Consistenz gefühlt und als der auf der Fascia fest verwachsene von unten nach oben heraufgeschlagene, prall gefüllte, etwa 10 cm lange Wurmfortsatz erkannt mit drohender Perforation. Es zeigt sich nun, dass der Wurmfortsatz zu gut 2 Dritteln seiner Länge dieses enorme Volumen hat. Amputation, Uebernähung.

Verlauf glatt.

XXI.

B., Franz, 22 Jahre alt, operirt am 26. Mai 1899, am 11. Tage des 5. Anfalls.

Anamnese: Patient hat im Laufe des letzten Jahres 4 Fälle von „Leibkneifen“ gehabt. Dieselben traten plötzlich auf und verschwanden rasch (Colica appendicularis). Kein Erbrechen. Gestern Mittag plötzlich unter Erbrechen Fieber, heftigen Schmerzen im rechten Unterbauch erkrankt.

Befund vor der Operation: Kräftiger Mann. Temperatur 39,3°, Puls 108. Zunge feucht, stark belegt. Allgemeinbefinden wenig gestört. Leib im Ganzen weich und schmerzfrei, nur an der Ileocoecalgegend ausserordentlich spontan und bei Druck empfindlich. Es besteht dort eine diffuse, nicht genau abzugrenzende Resistenz. Eine Dämpfung ist dagegen dort nicht nachzuweisen. Am nächsten Tage Temperatur normal, 36,9°, Puls 74. Schmerzen geringer, Resistenz undeutlicher. Stuhlgang.

Operation: Median vom vorliegenden Coecum fühlt man die auch durch die Bauchdecken wahrgenommene Resistenz, welche aus dem mit einem entzündlichen Netzklumpen verwachsenen, hochroth injicirten Wurmfortsatz besteht.

Glatte Heilung.

Abscesse (Circumscripte Peritonitis), deren Symptome und Lage Anlass zur Operation im Verlaufe der ersten Wochen gaben.

XXII. Abscess vor der Blase gelegen.

Jaroczewski, Emil, 14 Jahre alt, aufgenommen 12. Mai, operirt 14. Mai, geheilt entlassen 14. Juni 1904.

Anamnese: Am 3. Mai 1904 bekam der Junge nach dem Heben eines kleinen Wagens Leibschmerzen, 2 Tage später Erbrechen, 4 Tage später besteht eine Druckempfindlichkeit in der Ileocoecalgegend, jedoch nirgends eine Resistenz. Die Schmerzen werden jedoch intensiver, es treten leichte Fieberbewegungen auf, dicht vor der Blase kommt eine Resistenz zur Ausbildung. Früher war er stets gesund. Bei der Aufnahme, 8 Tage nach dem Unfall befindet sich in der Mittellinie eine mässig schmerzhafte derbe handbreite Resistenz vor und etwats nach rechts von der Blase gelegen. Die eigentliche Ileocoecalgegend ist vollkommen frei von Besonderheiten. Temperatur 37,2, Leukocytose 28000. Allgemeinbefinden durchaus gut.

Operation: Durch einen rechtseitigen Flankenschnitt gelingt es retroperitonal, dicht am Poupartschen Band einen Abscess zu eröffnen, der weit über die Mittellinie und nach dem kleinen Becken zu reicht. Er enthält übelriechenden Eiter. Die Höhle ist vollkommen abgekapselt. Ein Gang geht nach der rechten Beckenschaufel in die Gegend des Wurmfortsatzes. Wurmfortsatz selbst wird nicht gesucht.

Verlauf glatt, Heilung.

XXIII. Abscess unter der Leber gelegen.

Lichel, Paul, 18 Jahre, erkrankt 21. Juni, aufgenommen 27. Juni, operirt 4. Juli, geheilt entlassen 17. August 1903.

Anamnese: Am 21. Juni Abends 6 Uhr bekam er plötzlich ohne vorangegangene Krankheitserscheinungen heftige Stiche auf der linken Unterbauchseite. In der Nacht verbreiteten sich die Schmerzen über den ganzen Leib, besonders in der Magengegend sehr heftig, in der Nacht 5 Mal Erbrechen. 2 Tage später heftigere Schmerzen und zwar rechts unten. Kein Erbrechen mehr. Stuhlgang nach Ricinusoel.

Status 27. Juni: Leib gespannt, nicht eindrückbar, eine etwaige Resistenz deshalb nicht fühlbar. Der Mc. Burney'sche Punkt sehr empfindlich. Temperatur 38,2, Leukocyten 16000, Zunge feucht, etwas belegt. Brustorg. o. B.

30. Juni. Rechts vom Nabel ist eine undeutliche Resistenz fühlbar, die in die Leber übergeht.

Operation 4. Juli 1903: Hoher Flankenschnitt rechts. Durchtrennung der Musculatur auf der Kropfsonde. Bei Eröffnung des Peritoneums liegt angewachsenes Netz vor, freie Bauchhöhle durch Abstopfen

geschützt. Abscess liegt weit oben, bis unter der Leber. Etwa 50 ccm dicker, grüngelber, kothigriechender Eiter. Abscess geht weit noch oben und hinten und ist mit dem Finger nicht abzutasten. Abscess locker abgekapselt. Tiefgehende Jodoformtamponade.

Verlauf völlig glatt. Heilung.

XXIV. Abscess unter und hinter der Leber gelegen

Lindner, Anna, 32 Jahre alt, aufgenommen 14. August, operirt 15. August 1904, am 9. Krankheitstag. Geheilt entlassen.

Anamnese: Früher stets gesund. Patientin erkrankte am 6. August 1904 mit Leibschmerzen, Erbrechen. Kein Fieber. Das Erbrechen hielt 4 Tage an. Stuhlgang nur auf Abführmittel. Menses regelmässig.

Status: Temperatur 39, Leukocyten 39000, Puls 120. Leib etwas aufgetrieben. Rechts eine bis zur Mittellinie reichende an die Leber herangehende Resistenz, die völlig gedämpft ist. Sie geht bis an die Beckenschaufel. Vom rectum oder der Vagina nicht zu fühlen. Linke Bauchseite frei.

Operation: 15. August. Typischer Flankenschnitt. Eröffnung eines riesigen Abscesses an der Umschlagsfalte. Der Eiter ist stinkend, mit gangränösen Fetzen vermischt und dick. Die Menge beträgt circa 1—2 Liter. Die Höhle ist gut begrenzt und reicht bis an die Leberunterfläche heran, in der Mitte bis zur Mittellinie. Wurmfortsatz nicht zu fühlen.

Verlauf: Im Anfang täglich Verbandswechsel und Spülung. Es entleeren sich reichlich necrotische Fetzen.

3. September. Noch starke Secretion. —

Wunde heilt glatt.

XXV. Mangelhaft begrenzter Abscess. Am 4. Tage operirt. Sec. Dunglasabscess.

Alex Müller, 11 Jahre alt. Erkrankt am 4. Juni, aufgenommen am 11. Juni 1903, operirt am 11. Juni dem 7. Krankheitstage, geheilt entlassen am 3. August 1903.

Anamnese: Früher gesund. Der Anfall begann am 4. Juni Nacht mittags 4 Uhr mit Erbrechen und Schmerzen links unten. In der Nachzogen sich die Schmerzen nach der rechten Seite und blieben dort bestehen. Die Schmerzhaftigkeit liess nach, und das Erbrechen sistirte. Seit 2 Tagen hochgradige Verschlimmerung, erneutes Erbrechen.

Befund: Schwerkranker Eindruck, Temperatur 39,7, Puls 140. Leukocyten 35000. Leib gespannt und aufgetrieben. Die linke Bauchseite ist frei, rechts auf Druck hochgradig empfindlich. Rechts eine bis zur Mittellinie reichende Resistenz und undeutliche Dämpfung. Rechts Flankenschmerz. Per rectum eine ziemlich starke empfindliche Vorwölbung. In der Annahme einer fortschreitenden Peritonitis sofortige Operation.

Operation 11. Juni Nachmittags 6 Uhr. Typischer Flankenschnitt rechts. Nach Eröffnung des Peritoneums entleeren sich unter mässigem Druck etwa 3 Esslöffel dünnflüssigen Eiters. Beim Eindringen mit dem Finger kommt man in eine nach oben zu locker abgekapselte, nach unten

und median zu vollkommen freie Höhle, aus der sich noch ziemlich viel dicker Eiter entleert. Der Wurmfortsatz liegt nach median zu, ist an verschiedenen Stellen gangränös und enthält zwei grosse Kothsteine. Resection. Tiefe Schürzentamponade der Wunde.

Verlauf: In den nächsten Tagen reichliche Secretion, es entsteht eine Kothfistel, aus der sich reichlich Faeces entleeren.

Nachdem anfänglich Temperatur und Leukocyten vollkommen zur Norm abgesunken sind, beginnt nach etwa 8 Tagen ein allmählicher Anstieg von Puls, Temperatur und Leukocytose. Gleichzeitig tritt in der linken Unterbauchgegend eine deutliche Resistenz in Erscheinung.

26. Juni. Spontanperforation eines grossen Abscesses in den Mastdarm. Zurückgehen aller Erscheinungen. Patient erholt sich rasch, wird am 3. August mit einer 4 cm langen Fistel entlassen. Da trotz mehrmonatlicher Behandlung sich dieselbe nicht von selbst schliesst, wird sie Ende December mit vollständigem Erfolge operirt.

Fig. 20.

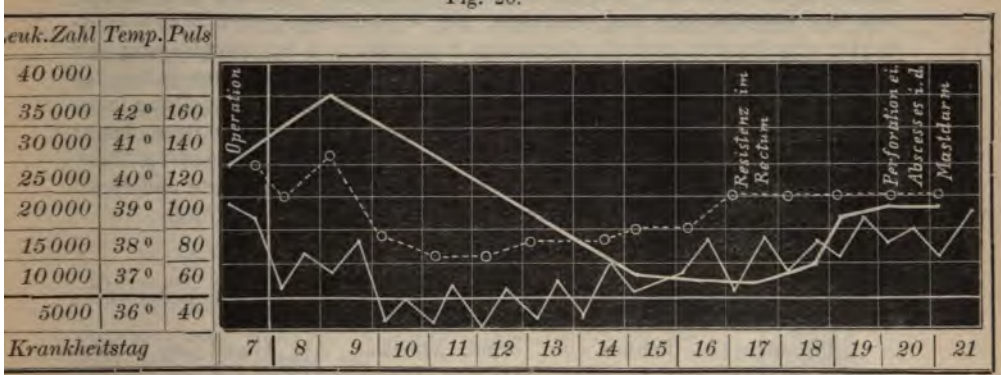

XXVI. Intraperitoneal gelegener Abscess.

Freiherr v. R., 62 Jahre alt. Operirt nach etwa 8 Tagen des 2. Anfalls.

Anamnese: Vor Jahren litt Patient während einer Reise in Afrika an Koliken, vor etwa 10 Jahren in Leipzig längere Zeit an Auftreibungen. Jetzt vor 8 Tagen in Florenz plötzliche Erkrankung mit Schüttelfrost und Leibschmerzen. Patient sah sehr elend aus, der hinzugezogene Arzt nahm „gastrisches Fieber“ an. Patient setzte die Heimreise fort; in Bozen Verschlimmerung, heftigere Schmerzen, Patient gebrauchte Ricinusoel. Noch am Tage vor der Operation ging Patient aus.

Befund und Symptome vor der Operation: Sehr kräftig gebauter Herr im besten Kräftezustand. Kein Fieber. Abdomen nicht aufgetrieben Im rechten Hypogastrium an der Kreuzungsstelle der Spinallinie mit dem äusseren Rectusrand eine knapp fünfmarkstückgrosse, auffallend harte Resistenz von enormer Druckempfindlichkeit. Keine deutliche Dämpfung.

Operation am 23. April 1896. Man fühlt deutlich etwas unterhalb

der Umschlagsfalte die Resistenz. Spaltung des Peritoneums. Vor liegt ein faustgrosser, aus verklebten Darmschlingen gebildeter Tumor, welcher nirgends mit dem Peritoneum parietale verwachsen oder verklebt ist. Die Oberfläche der zusammengeballten Darmschlingen ist, soweit sichtbar, scharlachroth; den höchsten Punkt dieses Knäuels nimmt das deutlich erkennbare Coecum ein. Unterhalb desselben sieht man zwischen diesem und der Kuppe der nächstliegenden Darmschlinge einen gelben Punkt durchschimmern. Nach Abschluss der freien Bauchhöhle durch Jodoformgazestreifen wird dorthin stumpf vorgegangen, und sofort entleert sich im Strom massenhaft kothig riechender Eiter. Vorsichtige stumpfe Erweiterung der Oeffnung; der Finger gelangt in eine grössere Höhle, die anscheinend nur von verlötheten Darmschlingen begrenzt wird; an einer Stelle fühlt man härtere Knollen (Netz?). In der die Höhle nach vorn begrenzenden Darmschlingenschicht fühlt man einen härteren Strang, dessen Auslösung nur schwer gelingt und der sich als der Wurmfortsatz erweist (deutliches Lumen, in das die Sonde weit frei vordringt). Auf die völlige Auslösung wird wegen der Gefahr einer nochmaligen Eröffnung der freien Bauchhöhle von der Abscesshöhle aus verzichtet, der Wurmfortsatz nahe dem Coecalansatz abgebunden und die folgenden freigelegten 4 cm abgetragen; der periphere Rest wird in den Schwarten belassen. Am entfernten Stück des Wurmfortsatzes, von dem die Serosa mit der angrenzenden Muscularis-Schicht handschuhartig bei der Auslösung abgestreift ist, nichts Besonderes; auch im Eiter kein Kothstein. Breite Schürzentamponade, gesonderte Tamponade der freien Bauchhöhle durch zwei von neuem eingeführte Jodoformgazestreifen. Wundverlauf ohne Störung.

XXVII. Intraperitoneal gelegener Abscess.

Gertrud S. aus Chicago, 12 Jahre alt. Operirt am 4. Krankheitstage des zweiten Anfalls im Sanatorium.

Anamnese: Früher eine leichte Attacke. Am Abend des 8. December im Anschluss an einen Diätfehler (Plumppudding) mit stürmischen Erscheinungen erkrankt: Erbrechen, andauernd hohes Fieber über 39°; sehr frequenter Puls, über 160. Abdomen rechts und links gleich druckempfindlich, keine deutliche Resistenz oder Dämpfung. Zwei Geschwister der Patientin haben ebenfalls Perityphlitis gehabt (operirt von Professor Murphy in Chicago).

Befund und Symptome vor der Operation 11. December 1895: Patient, gracil gebaut und gut entwickelt, sieht verfallen aus. Temperatur 39,5°; Puls 140, klein. Zunge stark belegt, noch feucht. Gestern Abend dünnbreiiger Stuhl, in der Nacht mehrmals Erbrechen galliger, fäculent riechender Massen, häufiges Aufstossen. Abdomen besonders um den Nabel herum mässig aufgetrieben. Oberhalb der Blasengegend rechts wie links lebhafte Druckempfindlichkeit, doch nirgends nachweisbare Resistenz oder Dämpfung. Patientin kann weder auf der rechten noch auf der linken Seite liegen. Auch in Narkose keine deutliche Resistenz. Vom Rectum aus negativer Befund.

Operation am 11. December 1895. Peritoneum dünn und zart, nirgends eine deutliche Resistenz. Eröffnung des Peritoneums in der Höhe der Umschlagsfalte. Vorliegen

freibeweglicher Dünndarmschlingen mit normaler Serosa. In der Tiefe eines von Dünndarmschlingen gebildeten Trichters fühlt man die steife, erigirte, frei in die Bauchhöhle ragende Kuppe des Wurmfortsatzes; deutliches schmales, aber dickes Mesenteriolum. Die Kuppe lässt sich etwa 1 1/2 cm weit verfolgen bis zu flächenhaften Verwachsungen des Fortsatzes mit dem Coecum; an dieser Stelle deutliche Knickung. Ein Netzzipfel ist dicht an der Knickungsstelle mit dem Appendix verklebt. Nach Lösung des Netzzipfels sieht man in einem doppeltlinsengrossen, gangränösen Bezirk eine klaffende Perforation im Wurmfortsatz. Nachdem die benachbarten, andrängenden freien Darmschlingen durch grosse Tupfer zurückgedrängt und so die freie Bauchhöhle einigermassen abgeschlossen ist, wird der Wurmfortsatz weiter zu lösen gesucht. Hierbei entleeren sich plötzlich gut 1 1/2 Esslöffel kothig riechenden Eiters; der Finger gelangt in eine anscheinend überall von verklebten Därmen begrenzte Abscesshöhle, die sich nach innen etwa bis zum äusseren Rectusrand erstreckt, zwischen der und den Bauchdecken jedoch überall eine Schicht Darmschlingen sich befindet. Abbinden und Abtragen von 3 1/2 cm, sorgfältige Tamponade. Am Präparat zeigte sich eine leichte Verdickung der Muscularis, streifige Gangrän der Schleimhaut der ganzen Kuppe. Kein Kothstein.

Verlauf ohne Störung.

Fig. 21.

Weit nach innen reichender Abscess Wurmfortsatz sehr lang, an der Spitze die eine Fläche gangränös, perforirt. Ein Kothstein.

XXVIII. Intraperitoneal gelegener Abscess.

D., Albert, 23 Jahre alt. Operirt 13. Februar 1895, am 5. Tage des Anfalls.

Erkankung am 9. Februar sehr stürmisch mit Erbrechen und heftigen Schmerzen, das Erbrechen hält seit dem 10. Februar an.

Am 12. März Puls 112, gut gespannt, Temperatur 38,9°.

Befund und Symptome vor der Operation: Kräftig gebauter Mann, in mittlerem Ernährungszustand. Temperatur 38,9°, Puls 112, gut gespannt. Athmung frequent (32—36) und oberflächlich, aber nicht rein costal. Zunge etwas trocken. Abdomen mässig aufgetrieben, heller tympanitischer Schall. Schon die Percussion und leisestes Abtasten des Abdomens ist überall etwas empfindlich. Im rechten Hypogastrium eine zeigefingerlange und -dicke Zone lebhafterer Druckempfindlichkeit, welche durch einen querfingerbreiten, weniger druckschmerzhaften Saum vom Beckenrand getrennt ist und sich von der Höhe der Spinallinie bis zur Gegend der Mitte des rechten Poupart'schen Bandes erstreckt. Im Bereich dieser Zone fühlt man bei ganz leichter Palpation eine deutliche Resistenz von der Gestalt eines fingerlangen und -dicken Stranges; über ihm leichte, aber deutliche Dämpfung des tympanitischen Schalles. Rectalbefund negativ.

Operation: Der Finger gelangt in eine weite Höhle, aus der sich

im ganzen ein Weinglas voll Eiter entleert, zu einem nach oben und aussen hinter den Därmen verlaufenden Strang. Wurmfortsatz an seiner Spitze etwa 1 cm weit auf der einen Fläche braun, auf der anderen sowie in allen seinen übrigen Theilen hochroth gefärbt ist. Am Präparat findet sich nahe der Spitze eine feine Perforation sowie ein Kothstein.

XXIX. Grosser Beckenabscess, am neunten Tage eröffnet. Heilung.

Herbricht, Klara, 25. Jahre alt, aufgenommen 22. Januar 1904, operirt 30. Januar, geheilt entlassen 11. Februar 1904.

Anamnese: Früher stets gesund. Seit 21. Januar Schmerzen in der rechten Bauchseite, Uebelsein, Brechneigung.

Status: Gut genährtes, kräftig gebautes Mädchen. Cor. Pulm: oB. Abdomen: weich, in der Ileocoecalgegend sehr druckempfindlich, dort leichte Resistenz zu fühlen, Zunge belegt. Stuhl angehalten.

24. Januar deutliche Druckempfindlichkeit, Resistenz in Ileocoecalgegend, Erbrechen.

29. Januar erhöhte Temperatur, Brechneigung. Heftige Schmerzen und faustgrosses, schmerzhaftes Exsudat in der Ileocoecalgegend.

30. Januar, Exsudat nimmt zu. Sehr heftige anfallsweise auftretende Schmerzen.

Operation: Flankenschnitt. Starkes Oedem. Eröffnung des Peritoneums tief unter der Umschlagsfalte. Es entleert sich sehr reichlich Eiter, übelriechend, grauweiss. Mit dem Finger gelangt man in eine besonders nach oben völlig abgekapselte Höhle, die bis zur Mittellinie reicht und weit nach unten in den Douglas geht. Gangränöse Theile des Wurmfortsatzes werden entfernt vom distalen Ende. Tamponade.

Verlauf: Glatt.

XXX. Mangelhaft abgekapselter Abscess, am 16. Tage operirt.

Flügel, Charlotte, 9 Jahre alt, aufgenommen 7. Februar, operirt 7. Februar, am 16. Tage geheilt entlassen 6. März 1903.

Anamnese: Vor 16 Tagen erkrankte Patientin mit Erbrechen und Schmerzen im ganzen Leibe, die eine Zeit lang constant blieben. Vor 2 Tagen trat eine acute Verschlimmerung ein. Erbrechen, hohes Fieber, Frost.

Befund: Schwächliches Kind. Temperatur 40°, Leukocyten 31000, Puls 136, Brustorgane o. B. Der Leib mässig aufgetrieben, mässig gespannt. Die ganze rechte Bauchseite bis zur Mittellinie empfindlich, nicht sehr hochgradig. Eine deutliche Resistenz oder Dämpfung nirgends von aussen nachweisbar. Dagegen fühlt man rectal eine deutliche empfindliche Vorwölbung, besonders nach rechts. Der Allgemeineindruck ist ein schwerer, deshalb sofortige

Operation: Abends 8 Uhr. Typischer Flankenschnitt. Muskulatur oedematös. Peritoneum etwas verdickt. Eröffnung desselben an der Umschlagsfalte ganz tief im kleinen Becken. Von unten her quillt stinkender Eiter unter hohem Druck. Von oben her kommt freier Darm. Sorgfältige Abtupfung und Umstopfen der oberen Partien. Der Finger gelangt nach unten zu in eine locker abgekapselte Höhle, die sich nach

dem Douglas ausdehnt. Feste Schürzentamponade, ein zweiter Streifen nach oben hin. Wurmfortsatz wird nicht gesucht.

Verlauf nach der Operation: Völlig glatt.

XXXI. Mangelhaft abgekapselter Abscess, am 8. Tage operirt. Darmlähmung, Enterostomie, Heilung.

Ambrosi, Margarete, 5 Jahre, operirt 4. August 1904.

Anamnese: Seit 8 Tagen Leibschmerzen, seit 2 Tagen Verschlimmerung der Schmerzen auch mit Fieber, Temperatur 38°, Puls 116; Leukocyten 33000. Kleine Resistenz äusserst schmerzhaft. Keine Anzeichen fortschreitender Peritonitis. Behandlung abwartend. In den nächsten 6 Tagen gehen Temperatur und Leukocytose zurück. Am 7—8 Tage steigen alle Symptome wieder an. Der Tumor vergrössert sich und reicht bis über Mittellinie. Daher

Fig. 22.

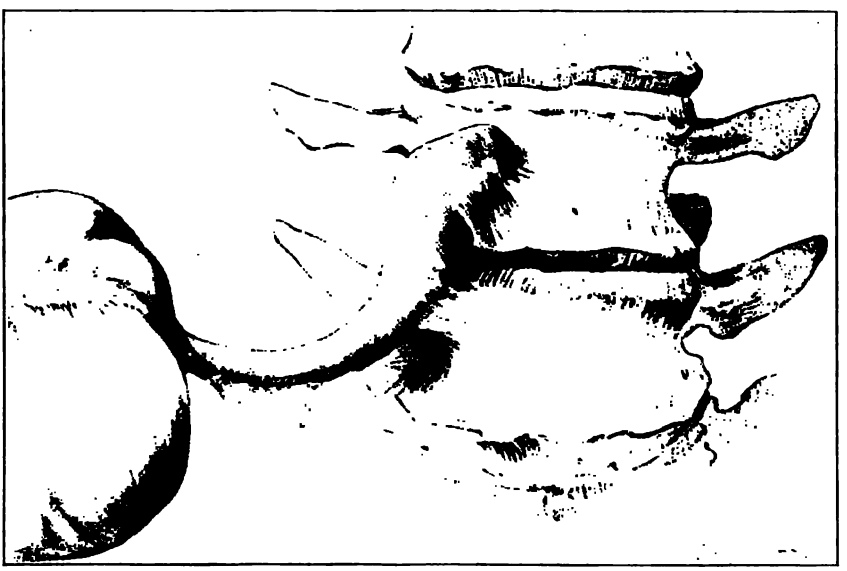

Operation: Eröffnung eines mangelhaft abgekapselten Abscesses. Entleerung übelriechenden Eiters. Von der Seite dringeu rothinjicirte Dünndarmschlingen, von unten wölbt sich die rechte Tube vor. Der schwer vorzuziehende Wurmfortsatz an der Spitze gangränös und perforirt, wird entfernt, kann aber nicht übernäht werden.

Verlauf: Temperatur und Puls bleiben hoch, Erbrechen steigert sich bis zum Ileus, dabei enormer Meteorismus. Daher wird eine von den in der Wunde sich vorwölbenden Darmschlingen mittelst Paquelin eröffnet und Gas und flüssiger Koth entleert. Erbrechen sitirt, Meteorismus verschwindet. Doppelseitige Pneumonie wird glücklich überstanden Fistel und Wunde verkleinern sich schnell. Heilung auch dier Fistel.

XXXII. Ungewöhnliche Lage des Abscesses sowie des Wurmfortsatzes auf den Wirbelkörpern.

P. B., 10 Jahre, operirt im Anfalle am 12. Tage Sanatorium 14. Juni 1901.

Angeblich vorher keine Magen- oder Darmstörungen vorangegangen Erkrankte am 2. Juni unter heftigen Schmerzen, Fieber, Erbrechen und Betheiligung des ganzen Bauchfells. Es soll am Anfang nirgends eine Resistenz zu fühlen gewesen sein. Nach einigen Tagen, während deren die Schmerzen etwas nachliessen, zeigte sich undeutliche aber druckempfindliche Resistenz rechts vom Nabel. Ein hinzugezogener Chirurg verweigerte Operation. Da aber Fieber anhielt und Allgemeinbefinden sich verschlechterte, sah ich den Patienten und entschloss mich bei den vorhandenen Symptomen besonders auch der entschieden grösser gewordenen Resistenz zur Operation.

Der Weg zur Resistenz führte durch normale Dünndarmbezirke, die durch Gaze zurückgedrängt wurden. Nach Eröffnung eines gut apfelgrossen Abscesses konnte der Wurmfortsatz deutlich verfolgt werden. Er lag mit der deutlich empyemartig aufgetriebenen Kuppe direkt auf den Wirbelkörpern auf. Das Empyem war zum Theil durch Perforation entleert und hatte den Abscess gebildet.

Complicationen im Verlauf der acuten Appendicitis.

Die Complicationen sind oft als Folgen einer zu weit und zu lange fortgesetzten exspectativen Therapie anzusehen, und von vielen muss man die Ueberzeugung haben, dass alle jene schweren und vielgestaltigen Complicationen durch rechtzeitige operative Behandlung verhindert worden wären. Die Thatsache, dass wir in den letzten fünf Jahren bei unserem Material eine wesentliche Abnahme und Verminderung der Fälle von Appendicitis acuta mit Complicationen bemerkten, spricht dafür, dass in Zusammenhang mit der besseren Erkenntniss der Krankheit die Therapie eine rationellere zu werden anfängt, das heisst man operirt eher, häufiger und unter besseren Indicationen als früher.

Leider stehen wir Chirurgen vielen der bei der Appendicitis acuta auftretenden Complicationen, wenn sie einmal da sind, machtlos gegenüber, und oft genug wird das Endresultat operativer Eingriffe hier nicht den gewünschten und erhofften Erfolg haben, wenn wir auch auf der anderen Seite manches glänzende Resultat erzielen. Der Kräftezustand der durch die Infection geschwächten Patienten verbietet oft so eingreifende Operationen, wie sie zur Erhaltung des Lebens nothwendig sind. Oft ist z. B. der lange Verbleib septischen Eiters im Körper vernichtend für die Widerstandskraft der Patienten geworden. Ich habe es erlebt, dass Patienten mir septisch eingeliefert wurden, bei denen es sich nur um einen grossen, um den perforirten Wurmfortsatz gelegenen Abscess

handelte, der aber bereits wochenlang und eben zu lange bestand, so dass die Eröffnung und Entleerung des Abscesses nicht mehr genügte, die Sepsis rückgängig zu machen.

a) Peritonitis.

Die häufigste Complication ist irgend eine Form der fortschreitenden Peritonitis. Darüber ist ausführlich im pathologischanatomischen Theil (Theil III) verhandelt worden. Wenn auch eine freie eitrige Peritonitis selten noch später auftritt (es sei denn, dass ein bis dahin abgekapselter Abscess in die freie Bauchhöhle durchbricht), so handelt es sich doch häufiger um neue Abscesse, in Folge einer progredienten eitrig-fibrinösen Peritonitis. — Meist kommt zu multiplen Abscedirungen rechts oder links, die jedes Mal mit localen und allgemeinen Störungen einhergehen. Es ist auch unzweifelhaft, dass die in der Nachbarschaft der Abscesse bestehenden serösen Exsudate inficirt und dadurch die Eitermengen im Bauche plötzlich bedeutend vermehrt werden können. Die weiteren Schicksale dieser Abscesse können sehr verschieden sein, entweder werden dieselben wieder resorbirt oder sie brechen spontan in den Darm oder in andere Nachbarorgane, sogar durch das Zwerchfell in die Lunge durch.

In einem Falle entstand die Perforation eines gut abgekapselten Abscesses bei einer bereits ganz fieberfreien Patientin dadurch, dass eine etwas heftig vorgenommene Untersuchung der ziemlich grossen Resistenz plötzlich diese zum Bersten brachte, und ebenso erlebte ich in der Privatpraxis, dass ein sonst sehr erfahrener College durch seine Untersuchung ein tiefliegendes Exsudat zum Bersten brachte und eine foudroyante Peritonitis sich dem anschloss. Es handelt sich dabei meistens um grössere, unter starker Spannung befindliche Eitermengen, aber ich habe ähnliche Vorkommnisse auch bei kleineren und scheinbar nicht sehr gespannten Abscessen erlebt.

Ich führe noch folgendes Beispiel an. Es handelte sich um einen 16jährigen Kaufmannslehrling, S. K. am 23. April 1901. Es bildete sich unter Fieber, 38,7, schnell eine günstige Abkapselung in der rechten Ileococcalgegend. Der Puls war 100 und regelmässig. Die Dämpfung beginnt 2 Finger breit unterhalb des Rippenbogens, bei Druck mässig empfindlich. Die Dämpfung ist handtellergross, vom Rectum aus nicht zu fühlen, Zunge belegt, aber feucht. Patient muss katheterisirt werden, da er spontan nicht Urin lassen konnte. Der übrige Leib ist eindrückbar, wenig empfindlich. Man diagnosticirte eine Appendicitis perforativa mit gut abgekapseltem Abscess, geringe Betheiligung des Bauchfells in der Umgebung, und beim Zurückgehen aller allgemeinen und lokalen Erscheinungen war das Abwarten zunächst angezeigt, zumal Patient jeden

operativen Eingriff energisch ablehnte. Der nächste Tag zeigte eine Besserung des Zustandes, die Temperatur ging noch weiter herab, auf 37,4, das subjektive Befinden war gut, der Appetit gebessert. Es lag jetzt kein Grund zum Einschreiten vor. Doch am Abend desselben Tages, an dem das Befinden in jeder Weise ein befriedigendes war, Puls und Temperatur zur Norm zurückkehrten, die Beschwerden nachliessen, trat plötzlich eine Perforation des Abscesses in die freie Bauchhöhle ein, die peritonitischen Erscheinungen nahmen während der Nacht unter schnellem Anstieg der Temperatur und der Pulsfrequenz (bis über 140) unter grosser Unruhe des Patienten an Heftigkeit derartig zu, dass sogar am nächsten Morgen man jede Hoffnung, durch eine Laparotomie das Leben zu retten, aufgeben musste. Das Aussehen war ein ganz verfallenes, die Dämpfung ungemein verbreitert, der ganze Leib empfindlich, die Zunge trocken. So trat der Tod nach einer scheinbar geringen Besserung noch am selben Tage ein.

Dass übrigens in solchen Fällen die Laparotomie, selbst wenige Stunden nach der Perforation ausgeführt, nicht immer das Leben retten kann, beweist noch folgende Beobachtung.

Berthold, Paul, 34 Jahre alt. Erkrankt 29. Juni, aufgenommen am 3. Juli, dem 4. Krankheitstage, sofort operirt. gestorben 6. Juli 1903.

Fig. 23.

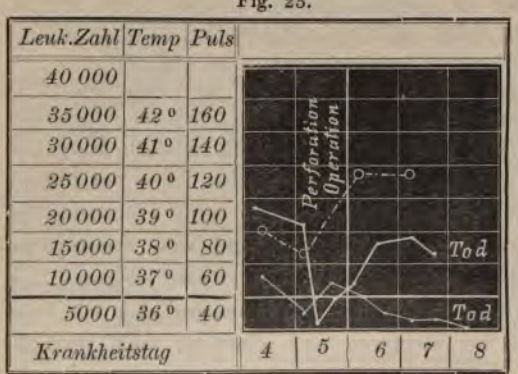

Anamnese: Vor 5 Wochen Leibschmerzen und Erbrechen. Die jetzige Erkrankung begann am 29 Juni plötzlich 5 Uhr früh mit Schmerzen im Leibe und Erbrechen. Die Schmerzen localisirten sich auf die rechte Bauchseite. Erbrechen hört auf.

Befund: Patient macht einen kranken Eindruck. Puls 100, Temperatur 37,6, Leukocyten 23000. Leib stark gespannt. Rechts unten fühlt man eine deutliche Resistenz von Handtellergrösse, die auf Druck schmerzhaft erscheint. Per Rectum keine Vorwölbung, rechts schmerzhaft.

3. Juli. Am Morgen ist die Temperatur 36,8, Leukocytenzahl 22 000, Puls 88. Resistenz deutlicher. Status idem. Am Nachmittag 2 Uhr plötzlich Kollaps, unter Absinken der Temperatur und Heruntergehen der Leukocytenzahl auf 6000. Grosse Unruhe. Puls 104.

Operation: Nachmittag 4 Uhr. Flankenschnitt. Nach Eröffnung des dicken schwartigen Peritoneums entleert sich grünflüssiger Eiter in reichlicher Menge. Dick- und Dünndarm drängen sich in die Wunde vor. Der Wurmfortsatz liegt retrocoecal nach median zu geschlagen. Er ist kleinfingerdick, prall mit Eiter gefüllt. Perforation oder

Gangrän nicht zu entdecken. Er wird abgebunden und übernäht. Lockere Verklebungen bestehen nur nach oben hin.

Verlauf: Unter zunehmender Leukocytose und abfallender Temperatur tritt nach 4 Tagen infolge fortschreitender Peritonitis der Exitus ein.

b) Ileus.

Eine sehr wichtige und durchaus nicht so seltene Complication im Verlauf der acuten Appendicitis ist der Ileus. Derselbe kann in jeder Periode des acuten Anfalls auftreten und sehr verschiedene Ursachen haben. Zunächst kann er durch die Peritonitis bedingt sein. Vollständige Lähmung des Darmes, starker Meteorismus, fortwährendes Erbrechen, das schliesslich in Kothbrechen ausartet. Hier ist der Ileus nur eine Begleiterscheinung der allgemeinen Bauchfellentzündung. In anderen Fällen aber kann sich durch Verwachsungen, durch Ansammlung von Exsudatmassen in und zwischen den Darmschlingen und dadurch entstehende Verlöthungen Abknickung von Darmschlingen bilden und ein Ileus durch Adhäsivperitonitis eintreten. Bevor es hier zum Erbrechen kommt, zeigt sich sehr häufig Singultus, der den eigentlichen Ileuserscheinungen voranzugehen pflegt. Wir haben eine ganze Anzahl derartiger Fälle von Ileus, bedingt durch Adhäsivperitonitis, zu beobachten und zu operiren Gelegenheit gehabt, und ich verweise auf den fünften Abschnitt, Therapie, wo diese Fälle noch ausführlich beschrieben werden. Als Beispiel möge nur folgende Beobachtung dienen.

F., operirt Ostern 1897 im 1. Anfall.

Anamnese: Bis dahin ganz gesund. Gestern Mittag plötzlich Leibschmerzen, Erbrechen. Kein Stuhl, keine Winde gehen ab. Abführmittel und Klysmata ohne Erfolg. Das Erbrechen steigert sich bis zum Ileus.

Befund: Sehr schlechtes Allgemeinbefinden, kleiner, kaum zu zählender Puls, Meteorismus. Fortdauerndes Erbrechen, Verstopfung.

Operation: Stark geblähte Schlingen, ein grosser Knäuel, ca 20 cm lang, contrahirten Darmes liegt in der rechten Unterbauchgegend lateral vom Colon ascendens und ist hier durch eine breite Adhaesion, die vom Coecum, resp. Colon nach der Seitenhinterwand des Bauches geht, ungefähr handbreit ist und eine Dicke von mehreren Millimetern hat, wie in einer Tasche eingeklemmt. Abbinden durch Trennen der Adhaesionen. Die Schlingen lassen sich leicht zurückziehen und füllen sich während der weiteren Operation sofort mit Gas. Processus vermiformis fingerdick, hochroth verfärbt und entzündet. Appendectomie. Glatte Heilung. Offenbar handelte es sich um einen durch Adhaesivperitonitis bewirkten, in der Nähe des Entzündungsherdes entstandenen Strang, der die Einklemmung verursachte.

Herr G., Architekt, 50 Jahre alt, operirt am 26. März 1900, am dritten Krankheitstage. Temperatur 38,4. Starker Meteorismus. Dämm-

pfung in der Ileocoecalgegend. Wegen Ileuserscheinungen vom Hausarzt zahlreiche Eingiessungen verordnet.

Befund bei der Operation: Entzündeter, in der Tiefe fixirter Appendix. Um diesen herum hatte eine Achsendrehung des Colon stattgefunden. Entfernung des Appendix, Reposition der Därme, Heilung.

Ich will hier bemerken, dass es sich in manchen Fällen auch um acute Coecumblähungen handelt, bei denen Ileuserscheinungen, wenn überhaupt, erst sehr spät auftreten können, die also mit den eben angeführten durch Adhäsivperitonitis bedingten Veränderungen nichts gemein haben. Besonders da, wo eine Disposition zur Anhäufung von Gasen im Dickdarm, z. B. nach längerem Morphium- und Opiumgebrauch vorhanden ist, treten Blähungen des Coecums, die zu hochgradigem Meteorismus führen, auf. Die Leberdämpfung ist ganz verschwunden, im Gegensatz zu dem Dünndarmileus. Solche Coecumblähungen sind von uns auch nicht allein bei acuten Appendicitiden beobachtet worden, sondern auch nach Operationen im freien Intervall, und ich verweise über das Nähere wieder auf den Abschnitt Therapie.

c) Thrombosen (Embolien).

Die acute Appendicitis ist eine Erkrankung, die durch ihren Sitz inmitten gefässreicher Bezirke zu Thrombosenbildung führen muss. Jedes Exsudat, eitrig oder nicht, zieht die zahlreichen in der Nähe befindlichen Venen und Venengeflechte in Mitleidenschaft. Die mit Perityphlitis acuta (wir können hinzusetzen: auch chronica) behafteten Patienten sind in dubio immer Thrombenbesitzer. Die Ursache ist in der Krankheit selber zu suchen. Diese Thrombosen werden sich zum Theil im Gebiete der Pfortader, zum Theil im Gebiete der unteren Hohlvene, der Vena cava inferior, ausbreiten. Es fehlt uns leider an einer grösseren Zusammenstellung über das Vorkommen von Phlebitis und Thrombose in den Fällen von Perityphlitis, bei denen eine Operation nicht vorgenommen wurde; es wird aber wohl keinen Arzt von Erfahrung geben, dem diese Complication nicht bekannt wäre, und besonders auffallend ist das durchaus nicht seltene Vorkommen von Thromben in den unteren Extremitäten, und zwar sowohl rechts wie links, in der linken Seite sogar beinahe noch häufiger als rechts. Der Grund, warum auf der linken Seite die Thrombosen beinahe häufiger als auf der rechten beobachtet werden, liegt in den eigenthümlichen anatomischen Verhältnissen, indem die Vena iliaca sinistra ungünstiger als auf der anderen Seite in den Hauptstamm einmündet. Ist ein Anfall von Perityphlitis abgelaufen, so ist damit noch nicht gesagt, dass auch die Thrombosen sich vollständig zurückbilden, fest werden und sich „organisiren“. Es können unzweifelhaft, besonders in den zahlreichen Becken-

venen, noch Reste zurückbleiben, die, wenn der Anfall sich wiederholt, von Neuem sich bemerkbar machen. So kommen Fälle vor, wo bei jedem Anfall wieder Anzeichen von Thrombosen auftreten. Sind aber derartige Thrombosen vorhanden, so ist es naheliegend, dass von diesen aus embolische Pfröpfe in den Kreislauf gelangen und schliesslich in den Aesten der Lungenarterien sitzen bleiben. Diese losgerissenen Stücke können da, wo Eiterungen bestanden haben, Infectionsmaterial mit sich schleppen und zu schweren Lungenentzündungen Veranlassung geben. Sind es nur Theile eines nicht inficirten Thrombus, so inficiren sie auch das Lungengewebe nicht weiter. Bei den Lungencomplicationen durch Embolie stammen letztere nicht aus dem Pfortadersystem und haben dasselbe auch nicht passirt; denn die Annahme von Communicationen zwischen dem Pfortadersystem und der Vena cava steht auf sehr schwachen Füssen, und ebenso spielt das etwas weitere Capillarnetz der Leber gegenüber dem der Lunge gar keine Rolle und hat keine Bedeutung. Nach der Ansicht Waldeyer's darf es wohl als sicher gelten, dass die in der Lunge vorkommenden Embolien in keiner Weise mit dem Pfortadersystem in Zusammenhang stehen. Wenn wir daher bei der Perityphlitis Lungenembolien entstehen sehen, so müssen dieselben Gefässbezirken entstammen, welche mit der Vena cava direct communiciren. Das sind die grossen Venengeflechte im kleinen Becken. Dazu gehören die Vena spermatica und viele andere, die Venen an der Aussenseite des Peritoneums, dazu gehören die Venen der unteren Extremitäten. Dagegen entsenden alle diejenigen Venenbezirke, welche zum Pfortadersystem gehören, bei denen Phlebitis und Thrombose infectiöser oder marantischer Art sind, ihre Emboli zur Leber, welche wie ein grosser Schwamm sie aufsaugt, und sie machen dort entweder gar keine Symptome oder die Erscheinungen des einfachen Icterus bis zur Bildung von Leberabscessen (s. S. 153). Wenn also im Verlauf der Perityphlitis Thromben und Embolien häufig vorkommen und auch in allen denjenigen Fällen, wo eine Operation nicht stattgefunden hat, zum Tode führen können, und wenn auch genügend Einzelbeobachtungen vorliegen, die dafür zeugen, dass auch nach denjenigen Anfällen, wo eine Eiterung mit Sicherheit ausgeschlossen werden konnte, tödtliche Embolien aufgetreten sind, ist, wie ich schon bemerkte, eine Statistik über alle diese Punkte nicht vorhanden.

Es ist sicher, dass die Thrombosen bei den acuten eitrigen Formen von Perityphlitis anders beurtheilt werden müssen als bei den chronischen und dass, wenn bei einem acuten Anfalle sich Theile eines Thrombus loslösen, wir es in einer grösseren Anzahl von Fällen mit infectiösen Embolien zu thun haben. Ja selbst aus einem alten perityphlitischen Abscess, der fast ganz ausgeheilt ist, kann eine Verschleppung phlebitischen Thrombusmaterials sowohl in die Leber, als auch in die Lungen

erfolgen. Trotz dieser naheliegenden Möglichkeit von Embolien sind dieselben aber bei der acuten Appendicitis doch immerhin noch selten. Aber im Verlauf der acuten Appendicitis kommen sicher auch marantische Thromben vor, besonders in denjenigen Fällen, wo durch den langdauernden Anfall die Herzkraft herabgesetzt und die Circulation ungünstig beeinflusst ist. Auch von diesen marantischen Thromben her können Em bolien entstehen. Die marantische Thrombose hat nach meinen Erfahrungen ihren Sitz gleichfalls in den Beckenvenen. Selbst bei jüngeren Individuen wird dieselbe, allerdings vorwiegend nach Operationen im freien Intervall, beobachtet. Es ist unzweifelhaft, dass für diese letzte Kategorie von Thromben, für die marantischen Thromben, der Beruf und die sociale Lage des Patienten eine wichtige Rolle spielt. Während der Kranke, der in das Krankenhaus eingeliefert wird, infolge seiner Beschäftigung und seines Berufes, auch wenn er mehrere Attacken von Appendicitis durchgemacht hat, sobald er sich wieder wohl fühlt, auf seine Krankheit keine Rücksicht mehr nimmt und in derselben Weise wie früher lebt und arbeitet, dadurch in verhältnissmässig guter Verfassung verharrt, so pflegt der nach überstandenem Anfall an chronischer Appendicitis leidende Patient der besseren Stände sich einer unzweckmässigen Lebensweise hinzugeben. Aus steter Angst, wieder von einem Anfalle überrascht zu werden, hält er eine strenge Diät inne, wodurch eine Art Unterernährung eintritt. In steter Furcht vor Bewegung vermeidet er Muskelbewegung und jede Art Sport, geht im Sommer in die Bäder, um dort durch Trinkcuren seinen Krankheitszustand jedenfalls nicht zu bessern, und so kommt es, dass viel eher als bei dem Arbeiter sich bei ihm Störungen in der Function des Herzens einstellen. Kommt dann wieder eine acute Appendicitis, so sind die Bedingungen für Neuentstehung von Thromben durch die schlechten Circulationsverhältnisse, durch das geschwächte und vielleicht noch weiter durch das Krankenlager alterirte Herz gegeben, und er wird leicht wieder der Gefahr der Embolien ausgesetzt sein. Es ist jedenfalls auffallend, wie viele derartige, an chronischer Appendicitis leidende Patienten Herzstörungen zeigen. (Vgl. die späteren Abschnitte.)

Wenn es sich um Embolien aus marantischen Thromben handelt, die also kein infectiöses Material mit sich bringen, so brauchen dieselben keine hochgradigen Störungen zu machen, und wenn solche vorhanden sind, so können dieselben auch schnell wieder vorübergehen. Bleibt nämlich eine derartige Embolie auf einen kleinen Lungenabschnitt beschränkt, so schwindet nach 3—8 Tagen mit dem Aufhören der subjectiven Beschwerden auch das blutige Sputum. Physicalische Veränderungen bleiben noch nachweisbar. Trotzdem ist die ganze Erscheinung am-

Ende der 1. Woche beinahe ausgeglichen. Dass solche schnell vorübergehende Störungen auch leicht übersehen werden können, wenn nicht eine sehr sorgsame Beobachtung und richtige Deutung der Symptome vorhanden ist, ist selbstverständlich. Erst wenn der Embolus nahe an der Pleura sich befindet und Schmerzen macht, sich eventuell ein leichtes Exsudat in der Pleurahöhle zeigt, wird diese Complication durch Fieber, Dyspnoe, Veränderungen des Auswurfes leicht erkannt werden. Aber hier sind auch gerade percutatorische und auscultatorische Veränderungen nachweisbar.

Man könnte bei diesen Embolien an die Möglichkeit denken, dass dieselben von einem rechtsseitigen Herzthrombus herrühren. Wir haben keinen Grund gehabt, eine derartige Annahme bisher anzuerkennen, und in den wenigen Fällen, wo Sectionen gemacht werden konnten, lag gleichfalls kein Anhaltspunkt für dieselben vor; in keinem einzigen Falle, wo Lungenerkrankungen embolischen Ursprungs sich bei unseren Patienten zeigten, lag eine Vermuthung für rechtsseitige Herzthromben vor, die man sonst doch aus der Schwäche und Unregelmässigkeit, der Beschleunigung der Herzthätigkeit, besonders aus der Verbreiterung des Herzens hätte annehmen müssen.

Wenn wir derartige Lungenerkrankungen embolischen Ursprungs bei der acuten Appendicitis vorwiegend bei Männern angetroffen haben, so glaube ich doch, dass wir es mit einem zufälligen Vorwiegen des männlichen Geschlechts zu thun gehabt haben, wenn ich auch nicht leugnen will, dass die bei Männern durch den Alkoholgenuss bewirkte häufigere und frühzeitigere Arteriosclerose mit dazu beitragen mag, ferner der Umstand, dass bei jungen Leuten durch Ueberanstrengung des Herzens in Folge übertriebenen Sports Herzschwäche häufiger als bei Frauen vorkommt.

Die Symptome der Venenverstopfung werden am deutlichsten an den Extremitäten hervortreten. Die linke Extremität ist wegen des ungünstigeren Verlaufs der Vena iliaca (Kreuzung mit der Wirbelsäule, ungünstigere Einmündung), wie ich oben schon erwähnte, stärker bedacht.

Sind Thrombosen an den Extremitäten vorhanden, so lässt der Nachweis schmerzhafter Stränge das Vorhandensein dieser Complicationen ohne weiteres diagnosticiren. Dazu kommen noch die Oedeme als weitere Begleiterscheinungen und die reissenden Schmerzen, welche der Schwellung vorangehen. Dagegen können die Thrombosen in den Beckenvenen und Beckengeflechten ganz symptomlos bleiben, wohl aus dem Grunde, weil in Folge der anatomischen Verhältnisse die Bedingungen zu einer raschen und ausreichenden Ausbildung von Collateralbahnen günstiger sind. Es fehlen daher für gewöhnlich alle Anzeichen von Oedemen oder Strang-

bildung bei den Thrombosen der Beckenvenen. Auch habe ich nicht gefunden, dass dieselben vermuthet werden können durch die in den Beinen den Gefässen entlang auftretenden Schmerzen. Eben so wenig haben unsere Beobachtungen dargethan, dass ein staffelförmiges Ansteigen der Pulsfrequenz bei normal bleibender Temperatur diese Thrombosen anzeigt. Diese Pulsbeschleunigung, auf die Manche einen Werth gelegt haben (Mahler), soll eine directe mechanische Folge des in die Circulation eingeschalteten Widerstandes sein. Gerade der Umstand, dass viele Thrombosen, welche zu Lungenembolien führen, symptomlos bleiben, macht das Auftreten der Embolie zu einer Ueberraschung, und wenn man nicht Uebung in der Deutung dieser Verhältnisse hat, so kann es leicht geschehen, dass eine derartige Embolie als plötzliche Herzschwäche oder als beginnende Pleuritis oder dergleichen gedeutet wird.

Die Symptome, die der Embolus selber macht, sind folgende. Der Embolus wendet sich gewöhnlich seiner Schwere und dem stärkeren Strome folgend nach dem Unterlappen und rechts. Der blutige Auswurf kann bei nicht infectiösem Embolus sehr gering und von kurzer Dauer sein, fehlt aber nur in den allerseltensten Fällen und tritt gewöhnlich schon nach 24 Stunden, selten später auf, oft täuschend ähnlich dem pneumonischen Auswurf. In einigen Fällen hält er wochenlang an. Die grossen und mehrfachen Embolien verursachen den Tod unter Convulsionen. Je mehr von der Pulmonalbahn verschlossen wird, um so sicherer ist ein Anfall von Bewusstlosigkeit im Beginn. Sonst handelt es sich meistens nur um Ohnmachtsanfälle. Die Kranken sehen blass, fahl, bleifarben, manchmal cyanotisch aus. Ist ein grösserer Lungenbezirk betroffen, so ist die Athemnot eine äusserst heftige. Zu gleicher Zeit ist Schweissausbruch vorhanden, verbunden mit Frösteln. Oertlich hört man knatterndes Rasseln, leichte Dämpfung, später die Anzeichen lobärer Hepatisation. Zu Infarkten in der Nähe der Pleura gesellt sich oft ein leichtes Exsudat in derselben. Sind mit dem Embolus infectiöse Keime verschleppt, so haben wir die Symptome der Lungenentzündung. Heftiges Stechen beim Athemholen von kürzerer oder längerer Dauer fehlt selten bei den Embolien, besonders bei denen in der Nähe der Pleura. Schwierig bleibt im Anfang die Unterscheidung einer genuinen Pneumonie und der stark fieberhaften Infarkte. Wichtig sind die Fälle, in denen kleine Embolien in kurzen Zwischenräumen sich wiederholen.

Der plötzliche Tod im Verlauf einer acuten Appendicitis ist meist durch Embolie verursacht.

Dass auch wandständige Thromben in der Arteria iliaca interna vorkommen, hervorgerufen durch das Fortschreiten des Processes in dem Blinddarm auf die Arterie, ist sichergestellt. Von dieser Thrombose aus

wurde von Middeldorpf eine Embolie in die rechte Arteria femoralis mit Gangrän des Beines beobachtet.

Als Beispiel führe ich an:

Appendiculärer Abscess, am 7. Tage operirt, 16 Tage später Embolien.

Brehmer, Karl, 52 Jahre alt, operirt 26. September 1903, gestorben 15. October 1903, erkrankte plötzlich unter schweren Symptomen am 19. September 1903. In der Ileocoecalgegend besteht Druckempfindlichkeit. Sichere Resistenz nicht fühlbar. Bei der Operation, am 7. Tage der Krankheit, wird ein grosser Abscess eröffnet, etwa 1—4 l stinkenden Eiters und ein bohnengrosser Kothstein entleert. Der Appendix reisst beim Versuch, ihn zu lösen, ab, der übrige Stumpf lässt sich noch abbinden und resciren.

Verlauf: Nach 14 Tagen glatten Verlaufs plötzlich heftige Stiche in der linken Seite. Dämpfung über dem linken Unterlappen. Abgeschwächtes Athmen. Vereinzeltes Knistern. Probepunktion negativ. Patient sehr stark benommen. Unter zunehmender Athemnoth geht Patient zu Grunde.

Section: Peritoneum intakt. Die linke Lunge zeigt im Unterlappen einen grossen, keilförmigen eitrigen Infarkt, der durch einen septischen Embolus hervorgerufen worden ist. Rechte Lunge und andere Organe intakt.

Appendicitis perforativa. Im Anfall operirt. Lungenembolie.

Patient B., 24 Jahre alt, operirt 20. Juni.

Drei Anfälle waren vorangegangen, alle nicht sehr heftig. Bei der Operation findet sich nach der Beckenschaufel zu ein Abscess, aus dem sich noch eine kleine Menge Eiter entleert. Der Wurmfortsatz liegt in den Abscessschwarten fest eingebettet und ist sehr schwer zu lösen. Der Appendix ist nach oben zu geknickt und zurückgeschlagen, stark verwachsen.

Verlauf ein glatter. Nach 14 Tagen Stiche rechts, hinten unten, Rasseln, Bronchialathmen, leichte Schallabschwächung, Embolie. Unter Morphium gehen die Erscheinungen bald zurück. Am 3. Tage deutliches Blutsputum. Am 23. Juli entlassen, noch geringe Athembeschwerden, aber keine Dämpfung mehr rechts.

d) Pleuritis, Lungenabscesse.

Unzweifelhaft kommen Pleuritiden im Verlaufe der acuten Appendicitis zur Beobachtung. Sie können als von einem entzündlichen Herd in der Ileocoecalgegend fortgeleitet angesehen werden. Es ist aber für uns ausser Zweifel, dass viele dieser Pleuritiden nicht aus obiger Ursache entstehen, sondern sich öfters an Infarkte (Embolien) der Lunge, wenn dieselben in der Nähe der Pleura sich befinden, anschliessen. Auch Empyeme der Pleura haben wir beobachtet. Sie entstehen durch Infection des ursprünglich serösen Exsudats oder verdanken ihren Ur-

sprung dem Durchbruch subphrenischer Eiteransammlungen. Ein Durchbruch derartiger Abscesse in die Lunge resp. Bronchus kann sich gleichfalls ereignen.

Herr L., 18 Jahr, Magdeburg, operirt am 18. März 1903.

Patient hatte 2 Anfälle von acuter Appendicitis durchgemacht, davon den letzteren vom November bis März 1903. Derselbe war complicirt durch eine schwere serös-fibrinöse Pleuritis auf der rechten Seite. Patient wurde dann nach Ablauf des 2. Anfalls im freien Intervall operirt. Der Befund zeigte einen nicht sehr verwachsenen Wurmfortsatz, hochgradiges Empyem, strotzend gefüllt und am centralen Ende durch Adhaesionen geknickt. In der Eiterhöhle befanden sich 3 Steine. Geheilt entlassen am 15. April.

Knabe M., 3 Jahre alt. Operirt am 16. Mai 1899 am 4. Tage des 1. Anfalls.

Anamnese: Am 13. Mai plötzlich mit heftigen Leibschmerzen, besonders in der rechten Seite, hohem Fieber und Erbrechen erkrankt. Sofort Opiumtherapie, daher Mittags bereits Leib aufgetrieben. Temperatur 39,0°. Resistenz nicht nachweisbar. Am 14. und 15. Mai Temperaturabfall. Stuhlgang. Anscheinende Besserung. Resistenz nicht besonders deutlich. Grosse Empfindlichkeit. 16. Mai Temperaturanstieg auf 40,0°. Ausserordentliche Verschlechterung des Befindens. Sofortiger Eingriff.

Operation: Peritoneum zart, nirgends verwachsen. Keine Zeichen eines nahen Abscesses, daher Eröffnung des Peritoneums. Vor liegt Coecum. Von ihm ab geht der vollkommen normale Wurmfortsatz zur Leber hinaufgeschlagen. Derselbe wird durch die freie Bauchhöhle hindurch verfolgt. An seinem peripheren Ende stösst man auf eine Resistenz. Beim Eingehen auf dieselbe entleert sich ein grosser, unter der Leber gelegener, mit kothig riechendem Eiter erfüllter Abscess. Schutz der Bauchhöhle. Resection des Wurmfortsatzes. Derselbe ist an der Spitze perforirt, dort Kothstein. Schürzentamponade. 18. Mai Besserung des Befindens. Leib nicht empfindlich. 23. Mai leichtes Frösteln nach Verbandwechsel. Unruhe, Schweissausbruch. Rechtsseitige Dämpfung bis zur Scapula. Punction ergiebt Eiter-Exsudat. Ansserdem nach links Infiltration der Lunge. Expectoration fötider Massen. Lungenabscess. Pleuraempyem. Keine Section. (Wahrscheinlich Durchbruch eines subphrenischen Abscesses in Pleura und Lunge).

Durchbruch des subphrenischen Abscesses in Lunge und Bronchus.

V., Anna, 25 Jahre alt, operirt am 17. März 1894. Erkrankte mit Schmerzen in der rechten Seite in Folge von seit Wochen bestehenden furunkelartigen Schwellungen in der Ileocoecalgegend. Diese Schwellungen sind zu pfenniggrossen Geschwüren mit siebartig durchlöcherten Rändern zum Theil umgewandelt. Bei der Operation, Schnitt über die Fistel, entleert sich massenhaft stinkender, mit Koth untermischter Eiter aus einer vielbuchtigen Abscesshöhle. Man gelangt in der Tiefe auf dicke Schwarten. Nach stumpfer Durchtrennung derselben zeigt sich der

schmierig verfärbte Wurmfortsatz. Dieser ist vollständig von seinem Ansatz am Coecum abgelöst. Die entsprechende Oeffnung am Coecum noch offen. Trotz Kollapses der Patientin konnte eine Uebernähung der Oeffnung noch gemacht werden. Die Patientin ging an allgemeiner Sepsis und unter Erscheinungen von Seiten der Lunge zu Grunde. In der rechten Lunge fand sich im Unterlappen eine hühnereigrosse, mit dicken, stinkenden Eiterklumpen gefüllte Abscesshöhle, welche durch eine markstückgrosse, glattrandige Oeffnung im Zwerchfell im Zusammenhang steht und wiederum mit einem zweiten Eiterherde hinter der rechten Niere und den anliegenden Darmschlingen communicirt. Die linke Vena iliaca ist bis zur Vereinigungsstelle mit der Vena hypogastrica thrombosirt, der lange Thrombus in der Mitte eitrig zerfallen.

c) Pylephlebitis und deren Folgen.

Eine der gefährlichsten Complicationen ist die Pylephlebitis und die in ihrem Gefolge in den inneren Organen auftretenden subphrenischen und Leberabscesse.

Multiple Leberabscesse, entstanden durch Pyophlebitis, sind dem Messer des Chirurgen unzugänglich. Nur einmal gelang es durch Oeffnung eines Leberabscesses das Leben zu retten und die Gesundheit wieder herzustellen. (Vgl. Hermes, Casuistische Beiträge zur Chirurgie, der Leber- und Gallenwege. Deutsche Zeitschrift für Chirurgie, Band 51, Seite 458.)

Die 44jährige Patientin hatte mehrere schwere Perityphlitisanfälle durchgemacht. Anfangs Januar 1895 bildete sich eine Anschwellung unterhalb des rechten Rippenbogens unter mässigen Schmerzen. Gelbsucht war dabei nicht vorhanden, der Urin auffallend dunkel. Die Haut über der Anschwellung war bläulich verfärbt. Man palpiert hier eine ungemein schmerzhafte, derbe Resistenz, die sich scharf gegen das im übrigen leicht eindrückbare Abdomen etwa 4 Finger breit unterhalb des Rippenbogens abgrenzen lässt. Einschnitt entsprechend der Vorwölbung, Erweiterung der Oeffnung durch Resection entsprechender Stücke der 9. und 10. Rippe. Der eingeführte Finger gelangte in eine geräumige, buchtige, von derbem, schwartigem Gewebe eingekleideten Höhle, hauptsächlich nach rechts-oben-aussen, so dass der Abscess im rechten Leberlappen entwickelt zu sein scheint. Heilung. In diesem Falle entwickelte sich in ganz characteristischer Weise der Abscess im Anschluss an einen wenige Monate vorher überstandenen Anfall von eitriger Perityphlitis. Der Anfall als solcher war nach einer durch eine intercurrirende rechtsseitige Pleuritis verzögerten Behandlungsdauer von 3 Monaten ausgeheilt. 3 Monate später trat der Abscess im Leberlappen auf.

Es mögen noch 2 weitere Beobachtungen die verschiedene Art der an die acute Appendicitis sich anschliessenden Pyaemie illustriren.

Schleicher, Wilhelm, 30 Jahre alt. Aufgenommen am 27. October, gestorben am 14. November 1903. — Anamnese: Früher stets

gesund, vor 4 Wochen mit Schüttelfrösten plötzlich erkrankt. Die Schüttelfröste wiederholten sich bisher täglich, Erbrechen trat hinzu. Von Anfang an hatte Patient Leibschmerzen mässigen Grades und hauptsächlich auf die linke Bauchseite localisirt. — Befund: Mittelgrosser, schlecht genährter Mann, verfallener Gesichtsausdruck, Haut blass, leicht icterisch. Zunge trocken. Foetor ex ore. Brustorgane ohne Befund. Bauchdecken stark gespannt, kein auffälliger Meteorismus. Leberdämpfung etwas nach unten über den Rippenbogen reichend. Palpation des Leberrandes nicht empfindlich. Milz deutlich vergrössert. In der Appendixgegend keinerlei Druckschmerzen. Urin enthält etwas Albumen. Der Leib ist überall tympanitisch, nirgends besonders empfindlich. — Verlauf: Im weiteren Verlaufe tritt eine deutliche Dämpfung in der unteren Hälfte des Unter-

Fig. 24.[1])

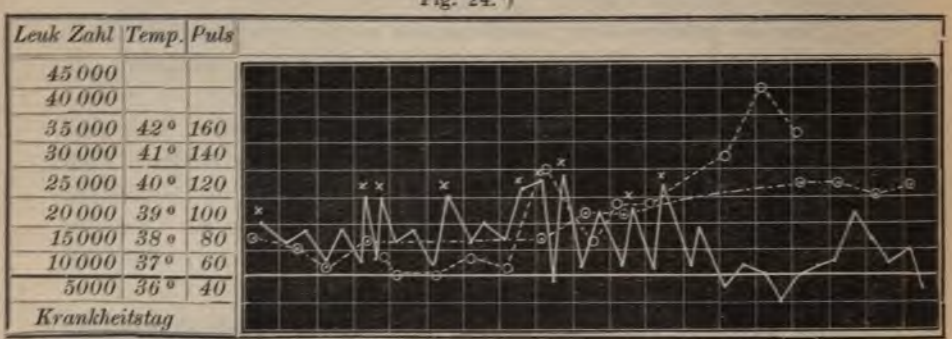

leibs auf, die von links nach rechts herüberreicht. Die Dämpfung ist nicht verschieblich. Patient hat nahezu täglich einen oder mehrere Schüttelfröste. Die Temperatur hat deutlich remittirenden pyämischen Typus. Der Puls schwankt zwischen 80 und 100. Die Leukocytose bleibt zwischen 10 und 20 000. Gegen das Ende wird Patient stark benommen, der Leib wird immer aufgetriebener, die Leberdämpfung ist deutlich nach unten zu vergrössert. Athembeschwerden treten auf. Rechts ist eine Dämpfung bis zur Mitte der Scapula. Entleerung von 1000 cbcm trüben serösen Exsudats ohne Flocken. Unter zunehmender Kachexie Exitus. — Sectionsbefund: In der rechten Pleurahöhle noch eine geringe Menge serösen Exsudats. Das Netz stark geschwollen und eitrig infiltrirt. Die Mesenterialdrüsen zum grössten Theil vereitert. Der untere Theil des Ileum ist schwarzblau verfärbt, die Schleimhaut stark cyanotisch, enthält einige necrotische Stellen. Die Venen des Netzes enthalten, soweit sie zum Ernährungsgebiet dieses Darmtheils gehören, eitrigen Inhalt. Die Vena portarum ist von ihrem Ursprung bis zum Eintritt in die Leber mit dickem Eiter angefüllt. Beim Durchschneiden der Leber entleert sich aus allen Venen dicker Eiter, ausserdem noch etwa 8 haselnussgrosse

[1]) Anm.: — Temp., - - - Puls, -.-.- Leuk.

Abscesse. Der Wurmfortsatz enthält Reste einer alten Appendicitis und eine vernarbte Perforation.

Pyophlebitis, pyaemische Abscesse in Leber, Hirn, Lunge. Tod:

Walk, Gottfried, 40 Jahre alt. Operirt am 20. November 1902, gestorben am 2. Januar 1903. — Patient, der bereits 3 Mal Attacken von Appendicitis durchgemacht hatte, erkrankte unter schweren Symptomen und deutlicher Resistenz. Man begnügte sich bei der Operation, den grossen Abscess zu eröffnen. Zu den Symptomen von Entzündungsheerden in Lunge, Leber, die allmählich auftraten, zeigten sich plötzlich unter Anstieg der Temperatur und Eintreten von Benommenheit clonische Krämpfe beginnend beiderseits im Facialisgebiet und auf die Extremitäten übergehend. Die Anfälle nahmen an Häufigkeit zu. Exitus. — Section: Multiple Abscesse in Gehirn, Nieren, Lungen, Leber.

f) Subphrenische Abscesse.

Wir haben uns schon in dem pathologisch-anatomischen Theil (S. 72) über die anatomischen Verhältnisse der subphrenischen Abscesse an der Hand unserer eigenen Beobachtungen ausgesprochen, insbesondere über die Lage des Appendix und der mit demselben in Verbindung stehenden Abscesse. Hier wollen wir uns mit den Symptomen dieser subphrenischen Abscesse beschäftigen.[1]) Ein acutes Einsetzen der Symptome hat sich bei den von mir beobachteten Fällen nicht gezeigt. Die Kranken waren im Anfange wegen einer perforativen Form der Appenciditis operirt worden, sie fühlten sich nach der Operation in der Regel besser, doch dauerte diese Besserung nicht lange an. Nur in einem Falle waren eigentlich die Symptome schon gleich mit der Appenciditis, wenn auch nicht ganz deutlich, vorhanden.

Es verflossen bis zum Auftreten charakteristischer Symptome 8 bis 30 Tage nach der Operation der acuten Appendicitis. Auffallend latent war der Verlauf in einem Falle. Zwar hatte der Patient auch nach der völligen Ausheilung seiner Appendicitis und des rechtsseitigen Pleuraempyems noch Schmerzen in der rechten Brustseite, aber erst nach einem halben Jahre zeigten sich die Symptome eines subphrenischen Abscesses. Während dieses halben Jahres hatte sich Patient, abgesehen von Schmerzen in der rechten Brustseite, die nicht erklärt werden konnten, ganz wohl gefühlt und konnte selbst stärkere körperliche Anstrengungen (Jagd) gut vertragen.

Im Verlaufe der Perityphlitis kommen auch ohne Operation selbstverständlich gleichfalls subphrenische Abscesse zur Beobachtung. Ein österreichischer Officier hatte alle Symptome eines subphrenischen Abscesses. Die Ursache war dunkel, angeblich nie Anzeichen einer Appen-

1) Vgl. Weber, Zur Casuistik der subphrenischen Abscesse nach Appendicitis. Deutsche Zeitschrift für Chirurgie. Bd. 54. S. 423. Bd. 60, S. 127. Es sind seit dem nur noch zwei neue Fälle hinzuzukommen.

dicitis. Dennoch stellte ich die Diagnose auf App. larvata Operation des subphrenischen Abscesses, von dem nur noch an Ort und Stelle Reste vorgefunden wurden. Während der Reconvalescenz trat ein acuter Anfall von Appendicitis auf. Nunmehr wurde nach Ablauf des Anfalles die Appendectomie gemacht. Völlige Heilung.

Die abendlichen Steigerungen der Temperatur, der remittirende Charakter des Fiebers, nachdem die Operation des ursprünglichen Herdes zuerst vorübergehenden Rückgang der Temperatur bis zur Norm gebracht hatte, weisen zuerst auf das Vorhandensein eines noch in der Tiefe sitzenden Abscesses in unseren Fällen hin. Die subjectiven Beschwerden waren Anfangs gering. Die Patienten klagten über Schmerzen in der rechten Brustseite und im rechten Hypochondrium. Die von Sachs[1]) als chaakteristisch bezeichneten, nach dem rechten Schulterblatt ausstrahlenden, Schmerzen waren nur in einem Falle vorhanden. Singultus haben wir nicht beobachtet, dagegen öfters hartnäckiges Erbrechen.

In einem Falle, bei dem sich der Abscess extraperitoneal entwickelte zeigte ein collaterales Oedem in der Lumbalgegend, das sich in enormer Ausdehnung, und zwar vom unteren Schulterblattwinkel bis fast zur Crista ossis ilei rechts erstreckte, einen in der Tiefe verlaufenden entzündlichen Process an, analog dem Oedem, wie es sich über Phlegmonen bildet. Dieses Oedem, wenn vorhanden, hat eine wichtige diagnostische Bedeutung. Auffallend war in diesem Falle auch die ausserordentlich starke sulzige Durchtränkung des präperitonealen Gewebes, die sich bei der Freilegung des appendicitischen Abscesses zeigte. Sie wies damals schon auf eine extraperitoneale Lage desselben hin.

Von grossem Werthe für die Diagnose ist selbstverständlich die Aspiration von Eiter durch Probepunction, zumal die Percussion vollständig im Stich lassen kann, und auch das Herabdrängen der Leber in Folge von Eiteransammlungen zwischen Leber und Kuppe in vielen Fällen nicht feststellbar ist, da unmittelbar an der Leberdämpfung die perityphlitische Dämpfung beginnt. Besonders dann ist die Punction wichtig, wenn Eiter erst in beträchtlicher Tiefe vorhanden ist. So z. B. war in dem oben erwähnten Falle mit starkem Oedem die Dämpfung rechts hinten bis zum unteren Scapulawinkel fortgeschritten, sie hatte tympanitischen Beiklang, und die Zeichen eines gashaltigen Abscesses waren vorhanden. Trotzdem ergab die Probepunction erst im elften Intercostalraume Eiter. Die so hoch hinaufreichende Dämpfung war ebenfalls mit bedingt durch das erwähnte collaterale Oedem. Auskultatorisch war über dieser Parthie nur leicht abgeschwächtes Athmen, keine pleuritischen Reibegeräusche zu hören. Sehr wichtig ist die Untersuchung der Leukocyten in diesen Fällen. Ihr

1) Langenbeck's Archiv. Bd. 50, Heft 1.

Ansteigen ist manchmal das erste Symptom einer beginnenden Eiteransammlung unter dem Zwerchfell.

Hinsichtlich der Differentialdiagnose zwischen einfachem subphrenischem Abscess und Empyem der Brusthöhle sei hier noch auf das Fehlen anderweitiger Entzündungserscheinungen der Pleura im Anfangsstadium hingewiesen. Bei sehr ausgedehnten Eiteransammlungen kann man beim Umbetten und Umlegen des Kranken unter Umständen ein eigenthümlich plätscherndes Geräusch wahrnehmen. Das gilt natürlich nur von Fällen wo die Eiteransammlungen sehr gross sind.

Ich führe einige Beispiele von subphrenischen Abscessen an.

K. E., 53 Jahre alt, operirt am 12. October 1897. Oeffnung einer grossen Abscesshöhle, die bis unter die Leber reicht. In derselben befand sich der gangränöse Wurmfortsatz. Nach vorübergehender Besserung trat wieder stärkerer Meteorismus und hartnäckiges Erbrechen auf, die aber nicht von Dauer waren. Patient klagte über Schmerzen in der Brust rechts, doch trat sehr bald eine Dämpfung auf und abgeschwächtes Athmen. Die Dämpfung reichte bis zum Scapularwinkel. Probepunktion negativ. Plötzlich trat nach einigen Tagen Nachts starke Athemnoth auf, Cyanose, starker Kollaps. Der Patient ging unter grosser Unruhe zu Grunde. Bei der Section zeigte sich eine geringe, in der Umgebung des alten Abscesses ausgebreitete Peritonitis. Zwischen Leber und vorderer Thoraxwand waren starke Verwachsungen. Beim Versuch, dieselben zu lösen, gelangt man in einen mit grünlichgelbem Eiter und Fibrin gefüllten Abscess. Zwerchfell darüber thalergross perforirt. Der rechte Leberlappen ist an der Abscessstelle stark abgeplattet, die Oberfläche daselbst mit dicken Fibrinmassen bedeckt. Die rechte Pleurahöhle ist gefüllt mit trüber flockiger Flüssigkeit. Auf der Pleura visceralis und parietalis Fibrinschwarten. Rechte Lunge besonders im hinteren Abschnitt bedeckt mit ziemlich dicken Fibrinmassen. Mittellappen weich, vollständig atelectatisch, Oberlappen splenisirt.

B., Eugen, 17 Jahre alt, operirt am 5. Krankheitstage am 18. Juni 1896.

Grosser Abscess am Leberrande, enthaltend den zum Theil gangränösen Wurmfortsatz. Im Verlauf trat rechts hinten Dämpfung auf (seröses Exsudat). Unter dem rechten Rippenbogen deutliche Vorwölbung. Schmerzhaft rundlich, über mannsfaustgross. Leberdämpfung dadurch erheblich vergrössert, jedoch ist der scharfe Rand der Leber nicht zu fühlen. Operation, Incision entsprechend der Vorwölbung. Ein grosser, einen halben Liter übelriechenden Eiters enthaltender Abscess wird eröffnet, dessen Inhalt sich unter grossem Druck entleert. Der Boden des Abscesses wird von der Leber gebildet. Nach hinten reicht die Leber bis in die hintere Axillarlinie. Tamponade. Nach einigen Tagen Gegenöffnung in der vorderen Axillarlinie zwischen der 8. und 9. Rippe. Heilung.

Bley, Max, 12 Jahre alt. Erkrankt am 1. August, aufgenommen am 8. August, operirt am 9. August, gestorben am 11. August 1903.

Anamnese: Am 1. August begann er über Schmerzen im Leibe zu klagen, in der Nacht zum 2. August zweimaliges Erbrechen. Seit dem 5. August haben die Schmerzen erheblich zugenommen.

Befund: Sehr magerer und blasser Knabe. Temperatur 37,9, Puls 112, Leukocyten 28000. Leib nicht aufgetrieben, eindrückbar, auf Druck rechts Flankenschmerzen. Ueber dem rechten Poupart'schen Bande eine ziemlich grosse Resistenz mit Dämpfung. Die Dämpfung geht nach hinten den Rücken hinauf in die Höhe bis zum Scapularwinkel. Ueber der ganzen rechten Lunge hinten völlig abgeschwächtes Athmen. Kein Athemgeräusch.

Operation: am 9. August. Zunächst rechtsseitiger Flankenschnitt. Eröffnung eines grossen Abscesses an der Umschlagsstelle des Peritoneums. Die Abscesshöhle ist gut abgekapselt, geht nach unten ins kleine Becken. Der Wurmfortsatz liegt in der Wand mässig verwachsen, wird resecirt und übernäht. Wurmfortsatz 5 cm lang, in der Mitte perforirt. 2. Resection der rechten 9. Rippe, Eröffnung der Pleura. Im Pleuraraum dicker Eiter. Man gelangt mit der Kornzange retroperitoneal bis in die erste Flankenwunde. Nach oben hin geht die Eiterung bis zur 5. Rippe. Resection der 5. Rippe und Durchziehen eines Drains von oben nach unten. 2 Tage später durch zunehmende Allgemeininfection Exitus.

Section verweigert.

g) Magenblutungen.

Sehr wichtig sind die (durch die Sepsis bedingten), im Verlaufe einer acuten Appendicitis auftretenden Magenblutungen (Hämatemesis). Einen höchst charakteristischen Fall erlebte ich vor einigen Jahren. Ein bekannter französischer Schauspieler erkrankte in einem Berliner Hotel unter Fieber und heftigen Schmerzen im Leib, die als solche vorläufig von dem hinzugerufenen Arzte behandelt wurden und durch Narcotica sich zu bessern schienen. Plötzlich trat eine abundante Magenblutung auf. Die hinzugezogenen Aerzte fassten dieselbe als Blutung aus einem Magengeschwür auf und brachten den stark fiebernden Patienten in meine Klinik. Der Patient machte einen schwer septischen Eindruck, die Anzeichen einer fortschreitenden Peritonitis waren ohne Weiteres zu erkennen. Bei dem Zustande des Kranken war von einem operativen Eingriff nichts mehr zu erwarten. Die Section ergab eine septische Peritonitis in Folge Durchbruchs eines perityphlitischen Abscesses. Der Magen war vollständig gesund. Die Magenblutung war nur ein Symptom der allgemeinen Sepsis und Toxinämie gewesen.

h) Spontaner Durchbruch des Eiters durch die Haut oder in den Darm.

Im Verlauf der acuten Appendicitis kann es auch zur Fistelbildung in der Ileocöcalgegend kommen, wenn nämlich das eitrige Exsudat, die

Fascien und Muskeln allmählich durchbrechend, sich auch den Weg durch die Haut bahnt. Wir unterscheiden da eitrige und Kothfisteln. Erstere können spontan ausheilen, letztere selten. Mit Durchbruch des Absesses pflegen die Erscheinungen schnell nachzulassen, in ähnlicher Weise, wie dieselben auch bei Durchbruch des Eiters in den Darm verschwinden können.

Der Durchbruch des Eiters in den Darm findet offenbar viel häufiger statt, als gewöhnlich angenommen wird, und ein schneller Temperaturabfall bei einem eitrigen Exsudat wird oft seinen Grund darin haben. Kleine Eitermengen sind schwer im Stuhl nachzuweisen, so dass auch hier kein Anhaltspunkt dafür vorliegt. Aber die klinische Erfahrung hat es beinahe zur Gewissheit gemacht, dass auch Durchbrüche kleiner Eitermengen in den Darm durchaus nichts Seltenes sind.

Dass der Eiter auch nicht gerade in der Ileocöcalgegend, sondern an anderen Stellen, je nach der Lage des Abscesses und des Wurmfortsatzes, durch die Haut durchbrechen kann, ist ohne Weiteres ersichtlich. Nähert sich das eitrige Exsudat den Bauchdecken, so geht dem Durchbruch meistens eine phlegmonöse Entzündung, manchmal sehr ausgedehnter Art, voraus. Auch Gasphlegmonen werden beobachtet. Das eigenthümliche Knistern, das durch Ansammlung von Gas in den Geweben bedingt wird, macht sich auch bei tiefliegenden Phlegmonen dem Gefühl wahrnehmbar. Ich habe oft Gelegenheit gehabt, den Sitz tiefliegender Abscesse bei vorsichtiger Abtastung der Bauchdecken durch das Gasknistern zu erkennen.

i) Durchbruch des Eiters in die Harnblase.

Sehr wesentlich sind auch die Complicationen des acuten Anfalles mit Blasenerkrankungen. So gut wie der Eiter sich einen Weg in den Darm bahnen kann, so kommt es auch vor, dass derselbe in die Harnblase durchbricht. Es giebt da zwei Möglichkeiten. Entweder entleert sich der Abscess vollständig in die Blase — der seltenere Fall —, oder der Abscess perforirt in die Blase; dann verschliesst sich beim Nachlass der Spannung des Eiters die Oeffnung wieder, um wieder aufzubrechen, wenn wieder grössere Eitermengen in der Abscesshöhle vorhanden sind. Es kann auch vorkommen, dass der Abscess nicht in die Blase durchbricht, sondern auch noch einen weiteren Durchbruch in eine Darmschlinge macht. Jedenfalls sind derartige Durchbrüche in die Blase, wenn sie nicht spontan heilen, eine recht schwierig zu beseitigende Complication. Einen ungemein wichtigen derartigen Fall habe ich vor Jahren beobachtet.

Herr H., 28 Jahre alt, operirt October 1898, bekam im Verlauf eines dritten Recidivs einer acuten Appendicitis einen Durchbruch des Abscesses in die Blase mit Entleerung einer grossen Menge Eiters per urethram. Zunächst stellte sich, trotzdem lange Zeit Eiter entleert wurde, keine hochgradige Cystitis ein; dieselbe blieb vielmehr bei ruhiger Bettlage und Regelung der Diät in mässigen Grenzen, nur störte das Auftreten von Luft beim Uriniren und ein manchmal sich einstellender sehr übler Geruch des Urins. Operation ca. 4 Wochen nach dem Durchbruch. Entfernung des Appendix aus bis zur Blase reichenden Schwarten. Abscess in den Schwarten resp. in der Umgegend der Blase nicht mehr vorhanden. Nachdem die Operationswunden geheilt waren, blieb aber die Cystitis mit Remissionen bestehen. Merkwürdiger Weise waren in dem Urin neben Eiterzellen noch lange Zeit Pflanzenzellen in ziemlich unverändertem Zustande nachzuweisen, sodass man sich der Vorstellung nicht entziehen konte, dass noch eine Communication mit einer höheren Darmschlinge bestehen musste, die, wenn auch nicht direct mit der Blase, so doch vielleicht mit einer anderen alten Abscesshöhle in Verbindung stand. Nachdem nach 2 bis 3 Monaten eine Besserung der Cystitis nicht erreicht war, entschloss ich mich, noch einmal die Blase frei zu legen und die Fistel aufzusuchen, deren Sitz wir einigermassen sicher in dem unteren Abschnitt der Blase cystoscopisch erkannt hatten. Bei der Laparotomie zeigte sich die Oeffnung in der Blase so ungünstig unterhalb der Symphyse gelegen und daselbst mit Dünndarmschlingen verwachsen, dass von einer radicalen Freilegung und Zunähen der Oeffnung wegen unüberwindlicher Schwierigkeiten Abstand genommen werden musste. Ich entschloss mich daher, eine Communication der erwähnten verwachsenen Dünndarmschlinge mit der darüberliegenden Ileumschlinge mittelst Murphyknopfes zu machen, um so die Verödung der mit der Blase communicirenden Darmschlinge anzubahnen. Einige Zeit nach der Operation schien noch kein Erfolg vorhanden zu sein, wohl desshalb, weil der Knopf sehr lange in loco blieb. Als derselbe aber endlich seine Stelle verlassen hatte und entleert wurde, trat in der That eine völlige Heilung ein, die Cystitis verschwand, und der Patient ist jetzt seit vier Jahren als definitiv geheilt anzusehen.

In einem anderen Falle entstand eine Blasenfistel in Folge Druckusur der Blase durch einen abgekapselten Abscess und heilte spontan.

Die Schwangerschaft, complicirt mit acuter Appendicitis, ist eine schwere Complication. Trotzdem man annehmen muss, dass der allmählich sich vergrössernde Uterus bei Kranken mit verwachsenem Appendix nothwendiger Weise Zerrungen an diesem Gebilde verursachen muss und eine acute Appendicitis während der Schwangerschaft durchaus nicht selten gerade durch diese ausgelöst werden muss, so sind mir doch im Ganzen nur wenige derartige Fälle zur Behandlung gekommen. In einigen Beobachtungen war der Anfall an und für sich nicht derart, dass ein operativer Eingriff gleich angezeigt war. Er ging wieder zurück, und nach Ablauf der Schwangerschaft ist der kranke Wurmfortsatz entfernt

worden. Wenn ein acuter Anfall bei vorhandener Schwangerschaft auftritt, so wird es natürlich für den weiteren Verlauf von grosser Wichtigkeit sein, in welchem Monat der Schwangerschaft das geschieht. Je früher, um so besser für die Operation, je später, um so gefährlicher; nicht nur gefährlich deswegen, weil wegen des entwickelten Uterus der Zugang zum perityphlitischen Herde schwieriger ist, sondern auch, weil durch den operativen Eingriff meist die Schwangerschaft unterbrochen wird.

Symptome der chronischen Appendicitis.

Unzweifelhaft vollziehen sich hochgradige Veränderungen des Wurmfortsatzes so allmählich, dass die Krankheit ganz latent bleibt und erst in einem sehr späten Stadium durch einen stürmischen charakteristischen Anfall sich klinisch offenbart. Es ist daher unsere Pflicht, auf Symptome einer vielleicht schon bestehenden chronischen Appendicitis genauer als bisher zu achten. Wie wir schon erwähnten, müssen unbestimmte Symptome von Magen- und Darmreizungen beim Fehlen einer nachweisbaren Erkrankung des Magens, des Darms, der Leber den Verdacht erwecken, dass diese Schmerzen und Beschwerden reflectorisch vom Blinddarm ausgehen. Dass auch ein grosser Theil nervöser Erkrankungen als erstes Symptom einer schleichenden Entzündung des Wurmfortsatzes in der That angesehen werden müssen, darüber haben wir uns ja schon Seite 100 ff. ausgesprochen. Wiederholen sich Magen- oder Darmstörungen häufig, so muss genau daraufhin examinirt werden, ob nicht diese scheinbar geringfügigen Störungen mit einem Entzündungsherd in der Ileocöcalgegend in irgend einem Zusammenhang stehen.

Zur Illustration seien folgende Fälle erwähnt.

Appendicitis larvata.

Knabe G., 11 Jahre alt, operirt am 16. Februar 1902.

Seit Frühjahr 1901 bestanden Schmerzen im Leibe, ganz unabhängig von der Mahlzeit. Die Schmerzen waren kolikartig und verbreiteten sich über den ganzen Leib. Der Hausarzt verordnete eine Karlsbader Kur, die nur vorübergehend Erfolg hatte. Da in der Gegend des Nabels die Hauptschmerzen angegeben wurden, so vermuthete der Arzt Verwachsungen in dieser Gegend und mit dem Magen. Ein anderer College stellte die Diagnose auf Dünndarmgeschwür. Der Knabe litt ausserdem an chronischer Obstipation. Hinzugezogen, stellte ich die Diagnose auf eine Appendicitis chronica adhaesiva mit Umschnürung des Darmes. Druckempfindlichkeit in der Ileocöcalgegend bestand nicht, dagegen Aufblähung verschiedener hier gelegener Schlingen, in denen offenbar Gas und Contenta des Darms

zurückgehalten wurden. Bei der Operation wurde ein 14 cm langer, das Cöcum umschnürender, nach dem Nabel reichender Wurmfortsatz gefunden und entfernt. Dauernde Heilung.

Frau B., 45 Jahre alt. Operirt am 7. October 1897. — Anamnese: Seit 2 Jahren leidet Patientin an chronischen Verdauungsbeschwerden, welche lange Zeit hindurch als hysterisch aufgefasst wurden. Während dieser Zeit verlor Patientin die Hälfte ihres Körpergewichts und magerte sehr ab. Bisweilen trat während der Erkrankung Fieber, bisweilen auch Erbrechen auf, bisweilen stellten sich unbestimmte Schmerzen mehr in der rechten Seite ein. — Befund vor der Operation: Aeusserst abgemagerte Frau mit sehr schlaffen, welken Bauchdecken. Der Verdacht auf Magenerkrankung besteht schon seit längerer Zeit. In der Narkose glaubt man auch eine kleine circumscripte Resistenz am Magen zu fühlen, die als Tumor imponirt, lediglich aber nur eine Gefässerweiterung ist. In der Ileocöcalgegend auch in der Narkose kaum etwas Krankhaftes (Verwachsungen?) nachweisbar. — Operation: Flankenschnitt. Hier zeigen sich sofort Verwachsungen, die zu förmlichen Taschen geführt haben. Der Wurmfortsatz findet sich, von der medialen Wand ausgehend, und in der Mitte etwas geknickt, nach oben geschlagen. Auch zwischen ihm und dem Coecum finden sich flächenhafte Verwachsungen. Ganz besonders fällt ein bandartiger Streifen, welcher vom Coecum nach dem Processus vermiformis an der dem Mesenteriolum entgegengesetzten Seite vorüber zieht, auf. Der abgetragene Wurmfortsatz ist 5 cm lang und hat im Anfangstheil normale Schleimhaut. Dann wird die Schleimhaut gewulstet und verdickt, und in diesem peripheren Theile befinden sich zwei längliche Kothsteine. Dabei flüssiger, übelriechender Inhalt. Die Patientin ist dauernd beschwerdefrei geblieben.

Frau F., aus Schweden, operirt am 15. Juni 1894. — Anamnese: Schon im Jahre 1892 kam die betreffende Dame in Stockholm in ärztliche Behandlung, um von einer präsumirten Perityphlitis hergestellt zu werden. Der Arzt konnte damals keine Spur einer Perityphlitis mehr entdecken: aber nachdem sie längere Zeit in Behandlung war, traten etwa zwei Monate später plötzlich Nachts wieder Schmerzen auf, verbunden mit Diarrhoe und Erbrechen. Es wurde damals, da auch die Leber anscheinend geschwollen war, die Diagnose auf Leberkrankheit gestellt. Die Beschwerden schwanden sehr bald. Aber auch im nächsten Winter stellten sich keine so bestimmten Symptome ein, die auf eine vorhandene Perityphlitis gedeutet hätten. Auch später in Nizza glaubte man keinen Grund zur Annahme einer Perityphlitis zu haben. Patientin hatte aber fortwährend Beschwerden in der rechten Ileocöcalgegend nach der Leber hin, die schliesslich als hysterisch bezeichnet und mit Morphium und Chloral bekämpft wurden. Sie erholte sich nicht, und als ich Gelegenheit hatte, mit Herrn Geheimrath Ewald, an den die Patientin zunächst gewiesen war, diese zu untersuchen, fand ich bei ihr eine undeutliche Resistenz in der Ileocöcalgegend, die aber beim Aufblähen des Darms deutlicher wurde und, nach Gestalt und Lage zu urtheilen, als ein verdickter Appendix angesehen werden musste. — Operation: Man fand nach Freilegung des Bauchfells einen länglichen Strang.

Auf den Strang wurde das Bauchfell eingeschnitten. Er zeigte sich als der ungemein verdickte, steife, nicht perforirte Wurmfortsatz. Trotzdem er frei beweglich war, zeigte sich hier die Peritonealhöhle durch zahlreiche Adhäsionen vollständig geschlossen. Mit Ausnahme des Coecum und dem Ansatz des Appendix kam überhaupt Darm nicht zum Vorschein. Im Wurmfortsatz selber, der ungemein verdickte Musculatur, Mucosa und Schleimhaut sowie einen trüben, blutig-eitrigen Inhalt zeigte, fanden sich zwei seichte Geschwüre, kein Kothstein vor. Die Patientin heilte vollständig aus und befindet sich nach der Operation in ihrer Heimath im besten Wohlsein, frei von allen Beschwerden, laut Bericht vom Januar 1895. Dauernd gesund (1903).

Die Druckempfindlichkeit in der Ileocoecalgegend bleibt stets ein werthvolles Symptom für die Diagnose im freien Intervall. Wird eine Druckempfindlichkeit constatirt, dann erinnert sich der Patient meist, dass er oft an dieser Stelle auch spontane Schmerzen empfunden hat. — Da, wo bereits mehrere Anfälle vorangegangen sind, ist auch die Erkennung der chronischen Appendicitis nicht schwierig, ob dabei nun noch chronische Beschwerden bestehen oder nicht. Man wird aber nur selten in der Lage sein, aus dem Mangel oder dem Bestehen derartiger Beschwerden oder aus der Häufigkeit und dem Charakter der vorangegangenen Anfälle einen Rückschluss auf die pathologischen Veränderungen des Appendix und seiner Umgebung zu machen. Trotz Fehlen aller localen Symptome können hochgradige Veränderungen des Wurmfortsatzes vorhanden sein und umgekehrt kann grosse Empfindlichkeit der Ileocoecalgegend constatirt werden und bei der Operation werden nur geringfügige Veränderungen vorgefunden. Seltener findet man in der Ileocoecalgegend grössere, manchmal ganz bewegliche Tumoren. — Man kann übrigens etwa vorhandene Verwachsungen in der Ileocoecalgegend durch sorgfältige Palpation und gleichzeitiges Reiben der Bauchdecken feststellen. Die betreffenden Darmabschnitte sind dabei weniger verschieblich wie auf der anderen Seite, auch hört man beim Streichen der Bauchdecken viel Darmgeräusche. Bei der Operation selber deuten sehr feste Verwachsungen auf vorangegangene Perforation. Auch ist dieselbe manchmal durch eine Narbe zu constatiren. In anderen Fällen ist keine Narbe nachzuweisen, trotzdem in der Nähe des Appendix der ausgetretene Kothstein noch vorgefunden wird.

Huth, Gustav, Hausdiener; 28 Jahre alt. Operirt am vierten Krankheitstage des dritten Anfalles. — Anamnese: Erster Anfall vor fünf Jahren. Am 14. April 1895, nachdem Patient in der Zwischenzeit ganz beschwerdefrei gewesen, der zweite Anfall. Sodann dritter Anfall mit Schmerzen von weitaus geringerer Stärke als die beiden ersteren. — Befund und Symptome vor der Operation: Leib etwas aufgetrieben; im rechten Hypogastrium eine handtellergrosse, ziemlich druckempfindliche Stelle. Unmittelbar neben dem Beckenrand freie Zone; die Bauchdecken lassen

sich dort ziemlich tief eindrücken. Ueber dem druckempfindlichen Bezirk leichte, aber deutliche Dämpfung. 29. November. Temperatur 37,4°. — Operation am 30. November 1896. Nach Spaltung des Peritoneums starker Netzvorfall. Viele flächenhafte Adhäsionen im Gebiet des Ileum und Colon ascendens. Wurmfortsatz wird erst nach sehr langem Suchen und nach Auslösung und Eventration des Coecum entdeckt; hierbei wird ein in der Bauchhöhle liegender erbsengrosser Kothstein aufgefunden. Wurmfortsatz, in massenhaften Verwachsungen liegend, wird dann ausgelöst, abgebunden, am Coecum abgetragen; er ging ziemlich weit hinten vom Coecum ab und verlief beinahe quer nach hinten in der Richtung auf das Rectum. Tamponade. Das $4^1/_2$ cm lange Präparat zeigte keine nachweisbare Perforation; Muscularis und Mucosa stark verdickt. Deutliche Narben nicht vorhanden. — Verlauf glatt.

In einem Falle, bei dem zu gleicher Zeit ein Durchbruch des Eiters in die Blase stattgefunden hatte, fanden wir in einer Schwiele des verwachsenen Netzes sogar ein Knochenstückchen, das offenbar aus dem perforirten Appendix stammte.

Bei einer Anzahl von Fällen chronischer Appendicitis wurden noch entzündliche Producte oder Eiterreste vorgefunden. Daneben zeigte sich oft der Appendix fast völlig obliterirt, in Verwachsungen liegend.

M., Hermann, 27 Jahre alt, operirt am 23. August 1899, nach dem zweiten Anfall. — Anamnese: Erster Anfall December 1898. Frost und Hitze, Erbrechen, Schmerzen im Leib vom Nabel abwärts. 3 Wochen krank. Seitdem chronische Beschwerden. Am 25. Juni 1899 zweiter Anfall ähnlich dem ersten sogar Schüttelfröste. Dauer sechs Wochen. 14 Tage später Operation: Wurmfortsatz hufeisenförmig gekrümmt, in seiner ganzen Ausdehnung mit Coecum verwachsen. Neben und in der Wand des Wurmfortsatzes eingedickte Eiterreste. Der Wurmfortsatz selber etwa 6 cm lang. Sein Lumen ist in ganzer Ausdehnung vollkommen obliterirt.

M., Wilhelm, 23 Jahre alt, operirt am 12. August 1899 im freien Intervall nach dem dritten Anfall. — Anamnese: Vor 3 Jahren erster Anfall, hohes Fieber, Schüttelfrost, Erbrechen, heftige Schmerzen rechts, Urinbeschwerden. 14 Tage bettlägerig, 6 Wochen arbeitsunfähig. November 1899 zweiter Anfall. Dieselben stürmischen Erscheinungen, aber ohne Erbrechen. Drei Monate lang bettlägerig. Anfang März 1899 dritter Anfall, nicht ganz so heftig wie die früheren. Bei der Aufnahme in der Fossa iliaca circumscripte Resistenz. — Operation: Viel Verwachsungen, Coecum fixirt durch den lateral ins Becken hinabziehenden regenwurmartigen Wurmfortsatz. Nahe der Spitze Knickung. Wurmfortsatz 7 cm lang, zeigt nur am coecalen Ende ein Lumen, sonst ist er vollkommen obliterirt. Neben der Basis des Wurmfortsatzes alter Granulationsherd.

Fritzsche, Otto, 37 Jahre alt. Operirt am 14. October 1898 nach dem zweiten Anfall. Befund vor der Operation ergiebt einen fingerdicken Strang an der Darmbeinschaufel, nicht schmerzhaft. Nach Eröffnung des Peritoneums liegt Netz vor, welches unterbunden und entfernt wird. In der Tiefe liegt das Coecum und lateral von ihm ein

aus entzündetem Netz bestehender Klumpen. Beim Eingehen auf denselben entleert sich aus seinem Innern Eiter. Der Netzklumpen wird dicht am Coecum abgetragen. Uebernähen des Coecums. Das Präparat zeigt den Netzklumpen im Centrum mit einem Abscess ausgefüllt. Neben dem Abscess und mit dem Netzklumpen innig verwachsen liegt der Wurmfortsatz, dessen eine Wand perforirt ist, so dass seine Schleimhaut entzündet und mit Eiter bedeckt in den Abscess hineinragt. Glatte Heilung.

Herr Geheimrath Sch., 45 Jahre alt. Operirt am 16. December nach zwei Anfällen. Erster Anfall vor 20 Jahren. Zweiter Anfall Frühjahr 1898 (mit Perforation), seitdem dauernd Beschwerden. In der Ileo-

Fig. 25 (siehe Seite 166).

cöcalgegend dicht am Darmbein fühlt man eine hühnereigrosse, ziemlich derbe, rundliche Resistenz von nicht scharfer Begrenzung. Operation: Eröffnung des Peritoneums. Vorliegt Coecum verwachsen. Median Resistenz, sie besteht aus Schwarten, entstanden durch Verklebungen von Därmen und Netz, in der Mitte alte mit schwammigen Granulationen erfüllte Abscesshöhle, die bis zum Peritoneum reicht. Nach vieler Mühe gelingt es, aus der Wandung den Processus vermiformis zu entwickeln. Das Präparat ist 7 cm lang, zeigt nur wenig veränderte Schleimhaut. Alte Narbe in der Mitte. Heilung.

Herr H. aus Russland, 33 Jahre alt, operirt am 22. Februar 1901

im freien Intervall. Hier waren zahlreiche Anfälle, zum Theil schwerer Natur, vorausgegangen. Bei der Untersuchung fühlte man Verwachsungen

Fig. 26 (siehe Seite 167).

in der Ileocöcalgegend. Das Coecum zeigte sich mit dem Ileum verwachsen, und zwar so, dass ein Stück des Ileum mit der Coecalwand dick beim Abgange des Appendix durch zahlreiche Adhäsionen verwachsen war. Der Appendix war sehr lang. Durch besagte Verwachsungen hatte

das Ileum eine ganz eigenthümliche Gestalt bekommen, wie aus der beiliegenden Figur (Fig. 25) ersichtlich ist.

Knabe Pollack, 11 Jahre alt, operirt am 2. Mai 1901 nach mehreren Anfällen und chronischen Beschwerden. — Anamnese: Befund und Symptome: Graciler Knabe. Leib weich. Enorme Schmerzhaftigkeit in der Ileocöcalgegend. Daselbst deutliche, über daumendicke, ausserordentlich empfindliche Resistenz zu fühlen. Dämpfung nicht nachweisbar. — Operation am 2. Mai 1901. Typischer Schnitt. Eröffnung des Peritoneums an der Umschlagsfalte. Vor liegt Netz, und von diesem verdeckt das Coecum. Vom Coecum abwärts erstreckt sich ein fast doppeltdaumendicker, 8—10 cm langer, prall elastischer Tumor, welcher mit grösster Mühe, ohne zum Platzen zu kommen, herausluxirt wird (Wurmfortsatz). Amputation. Das Empyem zeigte centralwärts fast vollständige Stenose (siehe Fig. 26).

Findet man bei der Operation nur noch Reste eines Wurmfortsatzes, so kann man sicher sein, dass hier eine Appendicitis gangraenosa vorgelegen hat.

Herr W., 20 Jahre alt, operirt am 31. October 1898, nach dem fünften Anfall. Aeusserst kräftiger junger Mann, dauernd Schmerzen in der Ileocöcalgegend. Objectiver Befund zur Zeit sehr gering. Bei der Operation ist nur ein kurzer peripherer und centraler Rest des Wurmfortsatzes zu finden. Zwischen beiden befindet sich eine Narbenmasse, die direkt mit dem Rest des Wurmfortsatzes in Zusammenhang steht. Hier ist der Wurmfortsatz zu Grunde gegangen. Völlige Heilung.

Holland Richard, 21 Jahre alt, operirt am 25. Januar 1899 im freien Intervall nach dem dritten Anfall. Der Wurmfortsatz ist auch hier fest vollkommen zu Grunde gegangen, und als Residuum ist nur noch zwischen einem kurzen peripheren und centralen Stücke ein dünnnarbiger Strang übrig geblieben.

Es gehören hierher, wie gesagt, noch diejenigen Fälle, in denen vom Wurmfortsatz bei der Operation überhaupt nichts mehr vorgefunden wurde, was wir etliche Male erlebten.

Kosakowski, Otto, 21 Jahre alt, operirt am 18. Februar 1898; zwei Querfinger breite Resistenz, die aber schmerzhaft war. An der Beckenschaufel Peritoneum schwartig, sulzig durchtränkt. Es wird auf die Resistenz eingegangen. Vorliegt das Coecum. In der Nähe der Vulvula Bauhini die Coecalwand infiltrirt. Hierbei wird eine lateral vom Cöcum gelegene, mit schwammigen Granulationen erfüllte walnussgrosse Höhle eröffnet, aus welcher wenig kothig richender Eiter herausfliesst. Beim Freilegen dieser Höhle reisst die Coecalwand bei der Morschheit dieses Gewebes in einem fünfmarkstückgrossen Bezirk ein. Das Loch wird durch eine doppelte Reihe von Catgutnähten geschlossen. Der Processus vermiformis ist nicht vorhanden. Die Nähte halten. Heilung. Im Eiter mikroskopisch und culturell Bacterium coli und Streptococcen.

Höchst merkwürdig und interessant sind diejenigen Fälle, in denen der Wurmfortsatz vollständig abgetrennt vom Coecum frei mit-

sammt seinem Mesenteriolum gut ernährt neben dem Coecum in der Bauchhöhle vorgefunden wird.

Fräulein B. aus Samara, Russland, operirt Anfang Juni 1902. Die Patientin war schon dreimal operirt worden, einmal wegen Abscess, zweimal wegen Fistelbildung. Der acute Anfall war vor zwei Jahren erfolgt. Die Heilung der Fistel war bisher vergeblich versucht. Nach kurzem Verschluss brach sie immer wieder auf. Wir vermutheten als Ursache der Fistel den noch vorhandenen Wurmfortsatz. Bei der Operation findet sich, durch zahlreiche Verlötungen verwachsen, der Appendix mit dem peripheren Ende der Narbe adhärent, sein Secret dorthin entleerend.

Fig. 27.

Der centrale Theil des Appendix war vollständig vom Coecum abgeschnürt und bis auf die Fistel vernarbt, so dass der noch von einem breiten Mesenteriolum gut ernährte Appendix für sich als isolirtes Darmstück in der Bauchhöhle weiter lebte und durch die Fistel seinen Inhalt von Zeit zu Zeit ergoss. Im Appendix fand sich noch ein Kothstein. Der Appendix wurde nach Unterbindung des breiten Mesenteriolums entfernt, die Narbe excidirt. Vollständige Heilung (siehe Fig. 27).

Fräulein L. N., 14 Jahre alt, hatte drei Anfälle gehabt, jeder intensiver. Druckempfindliche Resistenz in der Ileocöcalgegend, operirt im freien Intervall, 22. October 1902. Der ungemein verdickte Wurmfortsatz lag zurückgeschlagen an der Hinterfläche des Coecums, mit Netz bedeckt. Dabei zeigte sich das centrale Ende ganz dünn, aber noch nicht völlig obliterirt. Es erinnerte dieser Fall an den eben erwähnten. Hier war die Loslösung noch nicht vollständig erfolgt.

Nicht unerwähnt wollen wir lassen, dass die Pausen zwischen den einzelnen Fällen ungemein wechselnd sind. Es giebt Patienten, die alle Wochen kleinere und grössere Anfälle durchmachen. Häufiger sind Pausen von mehreren Monaten bis einige Jahre. Es sind mir eine ganze Reihe von Fällen zur Beobachtung gekommen, von denen 5, 8, 10 selbst 20 Jahre zwischen den einzelnen Anfällen lagen. An einem Tage sah ich zwei ältere Patienten, von denen der eine vor zehn, der andere vor elf Jahren einen schweren Anfall überstanden hatten. Beide hatten, als ich sie sah, bereits fortschreitende Peritonitis und waren nicht mehr zu retten. Angeblich sollten beide in der langen Pause nie Beschwerden in der Blinddarmgegend gespürt haben. Nach einer derartig langen Pause braucht aber der dann auftretende acute Anfall durchaus nicht immer ein schwerer zu sein.

Differentialdiagnose.

Es ist von grosser Wichtigkeit, die Differentialdiagnose von einer Reihe von Erkrankungen, welche mehr oder weniger Aehnlichkeit mit der Appendicitis haben, ausführlich zu besprechen. Bekannt ist das Wort Trousseaus, dass die Hälfte aller Gastralgien im Dickdarm ihren Sitz hat. Daher empfiehlt es sich, in allen Fällen, wo Erkrankungen des Dickdarms vorzuliegen scheinen, die Ileocöcalgegend einer genauen Untersuchung zu unterwerfen.

Entzündungen und Erkrankungen der Gallenblase, der Leber, der Nieren, ja unter Umständen selbst Erkrankungen des Pancreas, vor allem aber Tumorenu nd Entzündungen, welche von den Adnexorganen bei Frauen ausgehen, können durch eine Reihe ähnlicher Symptome zur Annahme einer chronischen Appendicitis Veranlassung geben.

In einer grossen Anzahl von Fällen ist wohl darauf zu achten, dass das perityphlitische Exsudat meist unverschieblich ist. Die Beweglichkeit eines fraglichen Tumors in der Ileocöcalgegend spricht gegen Exsudat, nicht gegen entzündliche Verwachsungen von Darmtheilen. Die Carcinome in der Ileocöcalgegend können sich vollständig wie alte, von dicken Schwarten umgebene Abscesse in der Umgebung des Appendix anfühlen. In solchen Fällen ist manchmal Lufteinblasen in den Darm, wenn ausführbar, zur Stellung der Diagnose von Nutzen, da alle an dem Darm befindlichen Exsudate sich dadurch leichter differenciren lassen, die Neubildung aber unverändert durch Lufteinblasen bleibt.

Die Tuberkulose der Ileocöcalgegend vermag in Folge der durch die tuberkulöse Infiltration bedingten Resistenz ähnliche Verhältnisse wie ein perityphlitischer Herd vorzutäuschen; aber die bedeutende Ausdehnung

der Resistenz bei Tuberkulose pflegt gar nicht im Verhältniss zu den klinischen Symptomen zu stehen, so dass schon aus der Grösse derselben der Verdacht auf Tuberkulose gerechtfertigt erscheint.

Für die Coecaltumoren lassen sich folgende gemeinschaftliche Punkte feststellen im Gegensatz zu den perityphlitischen Exsudaten.

1. Der Tumor liegt in der weitaus grössten Zahl der Fälle in der Ileocöcalgegend und kann unter Umständen sogar gesehen werden.
2. Der Tumor ist meist hart und höckerig, mehr oder weniger beweglich, bei weichen Bauchdecken ist derselbe umgreifbar.
3. Der Tumor bewegt sich beim Athmen nicht.
4. Beim directen Percutiren des Tumors hört man keinen leeren, sondern einen gedämpften tympanitischen Schall, ein Zeichen, dass dieser Tumor dem Darm angehört.
5. Häufig zeigen die Tumoren auf Druck fühl- und hörbare Geräusche.
6. Die Coecaltumoren zeigen, wie alle Darmtumoren, einen Gestalts- und Grössenwechsel, bedingt durch Föcalstauung und Gasansammlung oberhalb derselben und in denselben.

Carcinoma coeci für altes perityphlitisches Exudat gehalten.

Herr Kripke, 65 Jahre alt, aufgenommen am 24. September, operirt am 27. September, geheilt entlassen am 25. October 1902.

Anamnese: Vor 40 Jahren starke Schmerzen rechts im Unterleib. Dauer 14 Tage. Vor 36 Jahren ein gleicher Anfall von achttägiger Dauer. Die jetzige Erkrankung begann im Frühjahr dieses Jahres mit erschwertem Stuhlgang und Leibschmerzen. Anfang August traten Schmerzen in der Ileocöcalgegend auf, besonders bei Bewegungen. Stuhlgang nur durch künstliche Mittel. Patient hat in der letzten Zeit abgenommen. — Befund: Kräftiger Mann. Ueber den Lungen etwas Rasselgeräusche. Herztöne rein, Puls gleichmässig. Der Leib etwas vorgewölbt, rechts unten, von der Leber deutlich abgrenzbar, fühlt man einen deutlich abgegrenzten, faustgrossen, derben Tumor, der gedämpften Schall aufweist und auf Druck sehr empfindlich ist. Die Haut darüber ist frei verschieblich. Bei Anspannung des Muskels verschwindet der Tumor. Temperatur 38,0°, Leukocyten 12000. — Operation: 27. September 1904. Typischer Flankenschnitt. Die tieferen Schichten der Muskulatur sind schwartig und lassen sich sehr schwer durchschneiden. Nach Eröffnung des schwartig verdickten Peritoneums liegt ein Schwartentumor vor, der eingeschnitten wird. Man gelangt nun in eine gänseeigrosse Granulationshöhle, die allseitig durch derbe Schwarten abgeschlossen ist. Es entleert sich grünlich gelber, nicht stinkender Eiter, etwa 2—3 Esslöffel. Tamponade. — Verlauf: 25. October. Wunde völlig geschlossen, doch besteht der Tumor beinahe in derselben Ausdehnung wie vor der Operation. Stuhlverhältnisse normal. Beschwerdefrei. Nach vier Monaten Tumor stark gewachsen. Nach einem Jahr Exitus. — Adenocarcinoma coeci.

Die umgekehrte Beobachtung, in der ein Schwartentumor für ein Carcinom anfänglich gehalten werden musste, lasse ich hier folgen.

Heinrich, Carl, 57 Jahre alt, aufgenommen am 26. April, operirt am 29. April, geheilt entlassen am 16. Juni 1904.

Anamnese: 14 Tage vor Ostern mässige Bauchschmerzen. Geschwulst in der rechten Bauchseite bemerkbar. Angeblich schon vorher ein Appendicitisanfall.

Status: Abgemagerter, blasser Mann. Abdomen weich. In der Ileocöcalgegend apfelgrosser Tumor, gut verschieblich, darunter Dämpfung, etwas schmerzhaft. Temperatur normal.

Operation: Flankenschnitt. Muskulatur infiltrirt. Peritoneum mit dem Tumor verwachsen. Eröffnung des Peritoneums. Ein apfelgrosser Tumor, dem perietalen Blatt des Peritoneums anliegend, liegt vor. Zwischen Coecum und Ileum kommt man in eine Abscesshöhle, aus der sich zwei Esslöffel dicken Eiters entleerten. Der Tumor, aus schwartigen Massen bestehend, wird zum Theil abgeschnitten, wobei das Coecum an einer pfennigstückgrossen Stelle eröffnet wird. Dabei zeigt sich das Lumen des Wurmfortsatzes. Verschluss der Oeffnung im Coecum. Vernähung des Bettes und Stumpfes des Wurmfortsatzes. Wurmfortsatz 6 cm lang, völlig in den dicken schwartigen Tumor eingebettet. Zwei Perforationen. Schleimiger Inhalt. Glatter Verlauf.

Für Tuberkulose und gegen Carcinom sprechen die Jugend des Patienten, die lange Dauer von Krankheitssymptomen, welche durch den chronischen Verlauf der Tuberkulose und die allmähliche Entstehung der Stenose bedingt sind, die Magerkeit und Blässe, endlich die eigentlich schmerzhaften Erscheinungen (schmerzhafte Koliken). Letztere sind bedingt und erklärt durch die relativ grosse Länge und Enge der Strictur, durch die Hypertrophie des oberhalb der tuberkulösen Strictur gelegenen Darmstückes und durch das schlaffe Darmrohr, physikalische Vorbedingungen, welche bei der carcinomatösen Strictur fehlen.

Bei anderweitigen Tumoren der Ileocöcalgegend kann das Aufblähen des Darms durch Luft die Diagnose erleichtern, wie folgender, von mir beobachtete eigenthümliche Fall zeigt.

Patientin X., 45 Jahre alt, erkrankte im September 1895 plötzlich unter heftigen Leibschmerzen, die aber nach einigen Tagen verschwanden. Dabei soll der Leib aufgetrieben gewesen sein. Im Januar 1896 traten diese Schmerzen abermals auf und hielten 6 Tage an. Sie localisirten sich unter Fieberbewegungen frühzeitig in der rechten Seite; ein Arzt wurde aber auch dieses Mal noch nicht zugezogen. Im Juli 1896 trat ein neuer derartiger Anfall auf. Der Arzt stellte die Diagnose auf Blinddarmentzündung. Nach etwa 4 Wochen konnte Patientin wieder aufstehen; es blieb eine harte, walnussgrosse Geschwulst in der Ileocöcalgegend fühlbar. In der Zwischenzeit aber war Patientin gesund und ohne Beschwerden. Ende Juli 1896 und wiederum nach 14 Tagen trat ein vierter Anfall, diesmal mit Erbrechen und heftigen Schmerzen auf. Das Fieber war dabei aber nicht hoch. Bei der Untersuchung wurde eine deutliche

Resistenz, die als eine Neubildung imponirte, von über Faustgrösse in der Ileocöcalgegend, an der Darmbeinschaufel anliegend, constatirt. Interne Untersuchung ergiebt, dass sie mit den Genitalien nicht in Zusammenhang steht. Hektisches Fieber trat ein, völlige Appetitlosigkeit, starke Abmagerung. Jetzt schwankte die Diagnose zwischen einem alten perityphlitischen Abscess oder Darmcarcinom. Die Punktion, die behufs Vornahme einer Operation von Seiten der Aerzte gemacht wurde, fiel negativ aus, und es wurde von einer Operation damals Abstand genommen. Ich sah dann die Patientin Ende September in ihrer Heimath, constatirte einen sich vorwölbenden Tumor in der rechten Ileocöcalgegend und konnte durch Lufteinblasen constatiren, dass das Colon ascendens resp. das Coecum nach innen vom Tumor sich deutlich markirte. Auch ich neigte der Ansicht zu, dass es sich um einen alten, von mächtigen Schwarten umgebenen Abscess handeln müsste, der, vom Appendix ausgegangen, seit langer Zeit bestand, und schlug trotz des elenden Zustandes der Patientin einen operativen Eingriff vor. Die Patientin entschloss sich zu demselben, nachdem noch ein heftiger Anfall, der wiederum ganz ähnlich den früheren perityphlitischen Anfällen verlief, Ende September aufgetreten war, zur Operation und reiste zur Vornahme derselben nach Berlin. Bei der am 12. October 1897 vorgenommenen Operation zeigte sich ein in mächtige Schwarten eingebettetes Fibromyom, welches von Eiter umgeben, gewissermassen in Auswanderung begriffen war. Dasselbe liess sich mit Zurücklassung einiger derber Schwarten aus der Nähe des Coecum ablösen, doch war in keiner Weise festzustellen, von welchen Theilen es ausgegangen war. Die Appendix wurde nicht gesehen. Völlige Heilung. Völliges Wohlbefinden 1901.

Bei der langwierigen Heilung zeigte sich auch nirgends nach Abstossung der Schwarten ein Darmtheil, der als Ausgangspunkt der Geschwulst hätte angesehen werden können. Bei der eigenthümlichen Lage des Tumors, bei dem fehlenden Zusammenhang mit einem grösseren Darmabschnitt resp. mit dem Mesocolon konnte man daran denken, dass dieser Tumor vom hypertrophischen Appendix ausgegangen sei, zumal die Patientin charakteristische Anfälle von Peritiphlitis, die auf eine chronische Entzündung des Appendix hinwiesen, im Laufe der letzten Jahre gehabt hatte.

Doch sind derartige, zumal so grosse Tumoren des Appendix nie beobachtet worden. Carcinome und Sarkome, noch häufiger Mischgeschwülste des Appendix kommen vor, aber nur als kleinere Geschwülste. Ich muss noch bemerken, dass es uns nicht gelang, irgend eine Höhle in dem grossen Fibromyom oder einen Gang resp. den Rest des Ganges zu entdecken, der als Theil des einstigen Wurmfortsatzes hätte angesehen werden können. Vielleicht hat es sich hier um ein Myom des Uterus gehandelt, das durch dissecirende Eiterung losgelöst und in der Auswanderung begriffen war. Doch wäre es kaum zu erklären, warum es oben hinausgewollt hätte. Sonst ist die Erfahrung schon eine alte, dass

die Myome öfters verkalken und dann durch dissecirende Eiterung ausgestossen werden. Früher hat man bekanntlich von „Steinen" der Bauchhöhle gesprochen. Doch ist nie beobachtet, dass verkalkte Uterusmyome auch ins Peritoneum gelangen. Virchow führt die freien Tumoren der Bauchhöhle auf feste, lipomatös, cystös und anders entartete Appendices epiploicae zurück, aber das ist in unserem Falle nicht anzunehmen. Ebensowenig ist das Mesocolon als Ursprungsstätte der Geschwulst wahrscheinlich.

Als grosse Seltenheit mag hier noch erwähnt werden, dass Dermoidcysten in der Ileocöcalgegend vorkommen und einen perityphlitischen Tumor vortäuschen können. Noch merkwürdiger ist folgende Beobachtung von uns, wo ein Mesenterialtumor eine Appendicitis vortäuscht.

Romanus Ritter, 6 Jahre alt, aufgenommen am 11. Juni 1904.

Anamnese: Vor 14 Tagen erhielt der Junge einen Stoss vor den Leib, der jedoch weitere Folgen nicht hatte. Gestern Mittag klagte er nun plötzlich über heftige Leibschmerzen, die sich erst in der Nacht auf die rechte Ileocoecalgegend hinzogen, gleichzeitig mehrmaliges Erbrechen; die Schmerzen r. u. und heftiger Durchfall. Wird unter der Diagnose Appendicitis zur Operation ins Krankenhaus geschickt. — Status: Kräftiger Junge, kein schwerkranker Eindruck. Temperatur 40 Grad, Puls 120, Leukocyten 30000. Leib aufgetrieben, überall empfindlich, r. u. ein etwa taubeneigrosser, beweglicher, der Beckenschaufel nicht anliegender Tumor, der hochgradig empfindlich ist, so dass dieser Befund erst in Narkose erhoben werden kann. In der Annahme einer akuten schweren Appendicitis sofortige Operation.

Operation 11. Juni 1904, Abends 10 Uhr, nach 26 Stunden. Flankenschnitt. Nach Eröffnung des Peritoneums quillt seröse Flüssigkeit hervor. Coecum liegt vor, injiziert und geröthet. Der Wurmfortsatz völlig normal, dagegen im Mesenteriolum ein Tumor von etwa Taubeneigrösse dicht am Uebergang vom Ileum zum Coecum gelegen, war dem Platzen nahe, die Wand verdünnt, blaurot. Nach Incision derselben entleert sich etwa ein Theelöffel käsig-eitrige Masse. (Tuberkulöser Abszess.) Die Höhle ist ausgekleidet mit Granulationsgeweben, das sorgfältig ausgekratzt wird. Dann wird die Höhle sorgfältig in zwei Schichten mit Catgutnähten verschlossen, im übrigen die Bauchhöhle vollkommen schichtweise zugenäht.

Verlauf: In den ersten 3 Tagen Fieber. Die Gegend der Wunde stark druckempfindlich. Sonstiges Befinden gut. 18. 6. Nach Entfernung der Nähte quillt unter der Fascie und unter der Haut eine Menge dicken Eiters hervor. Der Stichkanal der Fasciennaht ist erweitert, im übrigen jedoch hält die Fascie. 25. Juni 1904. Wunde granuliert gut. Diarrhoe hat völlig aufgehört. Allgemeinbefinden gut. 11. Juli 1904. Geheilt entlassen. Die Wunde völlig geheilt. Keine Beschwerden mehr.

In Hinsicht auf Tumoren der Ileocöcalgegend, die eine chronische Appendicitis und Exsudat eventuell vortäuschen können, ist auch die

Wanderniere zu erwähnen. Die Niere kann in der That manchmal in der Ileocöcalgegend zu fühlen sein. Wenn periodische Hydronephrose in einer derartigen Wanderniere auftritt, so kann die plötzliche Vergrösserung des Tumors, verbunden mit den Schmerzen im Abdomen, den Ueblichkeiten, manchmal selbst Fieber, eine Appendicitis vortäuschen. Immerhin wird die Beweglichkeit des Tumors, dann die zusammen mit der Verkleinerung des Tumors entstehende gesteigerte Urinabsonderung auf die richtige Diagnose führen. Ich habe Fälle gesehen, wo die in der Ileocoecalgegend liegende rechte Niere einen appendicitischen Abscess vortäuschte. Die genauere Untersuchung aber schützt hier vor einem unnöthigen Eingriff. Man fühlte nämlich deutlich die Lücke in der Lumbalgegend, und bei genauer Untersuchung konnte man auch aus der Form des Tumors ein altes perityphlitisches Exsudat ausschliessen.

Wichtig und interessant ist die Differentialdiagnose zwischen acuter Appendicitis und Ureteritis, letztere am häufigsten bedingt durch Konkremente, welche aus der Niere nach der Blase zu wandern. Wenn die rechte Niere Sitz von Kristallen und Konkrementen ist und dieselben unter Umständen aus dem Ureter nach der Blase zu sich entleeren, so entstehen heftige, entweder kolikartige Schmerzen, oder andauernde dumpfe Schmerzen, wie von dem Gefühl des Wundseins in der ganzen Seite verursacht. Da durch die Reizung der Steinchen, welche den Ureter passiren, dieser selbst in einen Entzündungszustand geräth und durch seine Nachbarschaft zum Peritoneum auch dieses in Mitleidenschaft zieht, so entstehen bei der Ureteritis häufig Erscheinungen seitens des Peritoneums, die sich vorwiegend in starker Darmlähmung kundthun. Die Spannung, die der Meteorismus verursacht, erhöht auch die Beschwerden der Patienten, und wenn zufällig in der Mitte des Ureters oder weiter nach der Blase zu die Konkremente noch eine Zeit lang stecken bleiben und hier lokale Schmerzen verursachen, so ist das Bild dem einer akuten Appendicitis in der That täuschend ähnlich. Es treten nämlich auch bei der Ureteritis Ueblichkeiten auf, wenn es auch zum Erbrechen nur verhältnissmässig selten kommt. Der Nachweis von Kristallen im Urin erfolgt meist nicht unmittelbar bei dem Anfalle, so dass dieses Symptom für die Differentialdiagnose im Anfange nicht immer Verwerthung finden kann. Dagegen spricht bei einem derartigen Anfall gegen Appendicitis und für eine Affektion der Niere oder des Ureters die normale Temperatur, welche die Regel zu sein pflegt und der verhältnissmässig sehr ruhige, ja oft verlangsamte Puls. Eine Morphiumdosis, der Schmerzen halber gegeben, erleichtert die Diagnose, indem bei der dann eher möglichen Palpation die Ileocöcalgegend frei gefunden wird. Am zweiten oder dritten Tage ist eine Verwechselung mit acuter Appendicitis so gut wie ausge-

schlossen, weil dann auch schon die Anzeichen der die Nierenkolik bedingenden Konkremente im Urin sich zeigen.

Dass auch Invaginationen des Darms Perityphlitis vortäuschen können, ist bekannt, wenn auch der Tenesmus, sowie das Erscheinen blutigen Schleims im Stuhl die Differentialdiagnose erleichtern dürften.

Als Beispiel führe ich folgende eigene Beobachtung an:[1])

Heinrich K. 5 Jahre alt, aufgenommen am 25. Juli 1897, gestorben am selben Tage.

Anamnese: Nach Angabe der Eltern hat der Knabe vor einem Jahr einen Anfall von heftigen Schmerzen im rechten Unterbauch gehabt, mit Erbrechen und Durchfall. Ob Fieber dabei vorhanden gewesen, ist nicht festzustellen. Nach 8 Stunden sei Besserung eingetreten. Am 26. Juni 1897 erkrankte er ganz plötzlich mit heftigen, stechenden Schmerzen in der rechten Unterbauchgegend. Nach einer Gabe von Ricinus trat Durchfall ein. Der Stuhl soll dunkel, fast schwarz ausgesehen haben. Der Durchfall hörte am 24. Juli auf. Seitdem ist kein Stuhlgang mehr dagewesen. Das Erbrechen, das nicht kothig gerochen haben soll, hielt bis heute an. Der Puls wurde immer schlechter. Patient kollabirte. Er wurde unter der Diagnose Bauchfellentzündung nach Blinddarmentzündung ins Krankenhaus gebracht.

Status: Wohlgenährter Knabe. Gesichtsausdruck matt, ängstlich. Pupillen weit. Foetor ex ore. Zur Zeit kein Erbrechen. Zunge belegt, mässig feucht. Temperatur 39.5°. Puls kaum fühlbar, von nicht zu zählender Frequenz. Patient ausserordentlich unruhig. Leib flach, nicht sehr schmerzhaft, nur in der Ileocoecalgegend empfindlich. Dort ist eine fast mannsfaustgrosse, rundliche, dem Darmbein dicht anliegende Resistenz von derber Beschaffenheit zu fühlen. Ueber ihr besteht Dämpfung. Urinbeschwerden sollen nicht gewesen sein. Nach diesem Befunde lautete die Wahrscheinlichkeitsdiagnose: Appendicitis perforativa mit allgemeiner septischer Peritonitis. Exitus nach 3 Stunden. Sectionsprotocoll (Prof. Langerhans): Magen etwas aufgebläht, enthält dünnflüssige Massen. Coecum und Colon ascendens aufgetrieben, bläulich durchscheinend, Oberfläche glatt, feucht glänzend. Unterer Theil des Ileum etwa ½ m lang. Oberhalb der Valvula Bauhini cyanotisch, stark unregelmässig gewulstet (s. Fig. 28). Der unterste Theil verschwindet ungefähr 6 cm unterhalb der Valvula Bauhini mit dem Mesenterium im ersten Abschnitt des Colon. Innerhalb der Invagination ist das Ileum dunkelroth, fleckig hämorrhagisch. Im Colon ascendens hämorrhagische Massen, in mehreren Windungen liegend, von ungefähr 2 Fingerdicke. Diese Masse hat ungefähr eine Länge von 35 cm. Im ganzen Dickdarm abwärts hämorrhagische Massen (Fig. 28 S. 176).

Hier waren wir nur in der Lage gewesen, eine Peritonitis zu diagnosticiren, und nahmen, da uns die anamnetischen Hinweise auf die dunkle Färbung des Stuhles bei der Aufnahme fehlten und uns erst

1) Vgl. Mühsam, Beiträge zur Differentialdiagnose der Appendicitis. Berlin. klin. Wochenschr. 1899. Nr. 31.

nachträglich gegeben wurden. eine Blinddarmentzündung an. Auf diese deuteten die Schmerzen, die Resistenz und die Dämpfung in der Ileocoecalgegend hin.

Auch Einklemmungen von Darmabschnitten in Bauchfelltaschen, welche in der Ileocoecalgegend normal vorkommen oder in

Fig. 28.[1])

Oben rechts Ileum, oben Mitte Radix, oben links Colon ascendens. — Rechts seitlich der Wurmfortsatz, links neben ihm das Convolut der invaginirten Darmpartie. — Das Coecum und angrenzende Colon ascendens sind aufgeschnitten, bis auf die schmale über das Darmconvolut ziehende Stelle am oberen Abschnitt der Invagination.

Folge der zahlreichen hier vorhandenen entzündlichen Prozesse allmählich entstanden sind, können im Anfange eine Appendicitis vermuthen lassen, doch dürfte auch hier der Verlauf in den nächsten Tagen die Diagnose sichern. Besonders wenn die Einklemmung keine ganz vollständige war, kann die Diagnose Schwierigkeiten machen. Ist vollständiger Darmverschluss

1) Das betreffende Cliché wurde mir bereitwilligst von weil. Prof. Langerhans überlassen.

vorhanden, so spricht das anhaltende Erbrechen ohne Abgang von Koth oder Winden gegen eine Appendicitis; denn es pflegen, wenn Ileuserscheinungen im Laufe der Appendicitis auftreten, dieselben nicht gleich zu Anfang, sondern erst mit der Bildung eines grösseren Exsudats, welches auf die Darmtheile drückt, aufzutreten. Das Erbrechen oder Kothbrechen zu Beginn bei Appendicitis ist auf peritonitische Reizung und Darmlähmung zurückzuführen.

Dass eine Appendicitis sogar mit Beschwerden von Seiten einer Hernie oder mit einer incarcerirten Hernie verwechselt werden kann, zeigen einige in der Literatur niedergelegte Beobachtungen. Ebenda finden sich auch Beobachtungen über Verwechslungen mit Entzündungen eines zurückgehaltenen Hodens.

Wir geben zu, dass, wenn auch im Allgemeinen die Differentialdiagnose zwischen Hernie und Appendicitis in Hinsicht auf die Symptome leicht sein muss, unter Umständen Schwierigkeiten entstehen können besonders wenn die Hernie in Folge von Entzündung leicht schmerzhaft ist.

Wie ich schon oben erwähnte, haben viele Fälle das Gemeinsame, dass sie zunächst unter dem Bilde der Peritonitis, deren Ausgangspunkt die rechte Seite des Leibes ist, auftreten. So wurde ein Patient ins Krankenhaus eingeliefert unter den Erscheinungen einer schweren Peritonitis. Der Leib war im Ganzen aufgetrieben und sowohl spontan wie bei Berührung sehr empfindlich. Die grösste Schmerzhaftigkeit wurde in der rechten Unterbauch- und Magengegend angegeben. Keine ausgesprochene Dämpfung, dagegen rechts vom Nabel heller tympanitischer Schall. Vom Rectum aus war nichts zu fühlen. Urin konnte nicht spontan gelassen werden. Für die Annahme einer perforirenden Appendicitis sprach die Angabe des Kranken, dass er vor 11 Jahren einen Anfall von Blinddarmentzündung gehabt hätte. Es konnte keine bestimmte Diagnose gestellt werden. Die Section ergab Perforation eines Duodenalgeschwürs dicht am Pylorus.

Bei einem 23jährigen Mädchen zeigten sich seit 8 Tagen Durchfälle und in den letzten drei Tagen Erbrechen. Patientin kam mit schwerem Collaps in's Krankenhaus. Hier wurde eine Peritonitis diagnosticirt, als deren Ausgangspunkt, da die Hauptschmerzen in der rechten Unterbauchgegend angegeben wurden und hier eine leichte Dämpfung und Resistenz vorhanden war, eine Appendicitis anzunehmen war. Diese Diagnose wurde jedoch wegen der Art der beobachteten Durchfälle aufgegeben, und es wurde nach dem Gesammteindruck der Kranken die Wahrscheinlichkeitsdiagnose eines Typhusgeschwüres gestellt. Die Obduction der drei Tage nach ihrer Einlieferung verstorbenen Patientin bestätigte diese Annahme (siehe auch weiter unten).

Während in diesen Fällen wegen des Zustandes der Patienten an irgend eine Operation nicht mehr gedacht werden konnte, erwähne ich hier einige Fälle, bei denen eine Operation gemacht wurde. In zwei Fällen handelte es sich um Peritonitis nach Perforation eines Magengeschwürs, welche zu einer Abscessbildung in der Ileocoecalgegend geführt hatte und die Diagnose Appendicitis vor der Operation veranlasste.

Einen eigenartigen Fall will ich noch erwähnen, dessen Anamnese durchaus auf recidivirende Appendicitis schliessen liess und bei dem der objective Befund vor der Operation eine Appendicitis mit Adnexerkrankung diagnosticiren liess. Eine 37jährige Frau hatte im letzten halben Jahre schon zwei als Blinddarmentzündung gedeutete Anfälle durchgemacht und kam etwa in der dritten Woche des dritten Anfalles ins Krankenhaus. Sie hatte remittirendes Fieber, eine faustgrosse, stark medianwärts gelegene, bis an den Uterus heranreichende schmerzhafte Resistenz im rechten Unterbauch, darüber Dämpfung. Unter obiger Diagnose wurde in Beckenhochlagerung die mediane Laparotomie ausgeführt und ein grosser mit kothigem Eiter gefüllter Abscess entleert. In diesem wnrde eine Stecknadel gefunden, welche bei ihrer Wanderung durch den Darm offenbar zu mehrfachen örtlichen Peritonitiden Anlass gegeben hatte. Der Wundverlauf war in diesem Fall unter Jodoformgazetamponade ein glatter.

Sehr schwierig, wenn nicht unmöglich, ist manchmal die Differentialdiagnose zwischen einer vom Wurmfortsatz ausgehenden allgemeinen fortschreitenden Peritonitis und einer akuten tubereulösen Peritonitis. Hier kann die richtige Diagnose erst bei einer Operation oder bei der Autopsie gemacht werden. Folgende Beobachtung diene zur Erläuterung dieser Verhältnisse.

R. Rudolf, 23 alt.

Anamnese: Vor 1 1/2 Wochen bekam R. plötzlich heftige Leibschmerzen ohne Erbrechen, Fieber und Schüttelfrost. Dieselben waren am nächsten Tage rechts am heftigsten, zogen sich an den folgenden Tagen nach der Mitte zu und gingen dann besonders nach links. Stuhlgang immer spontan.

Status: Magerer junger Mann. Abdomen: aufgetrieben und gespannt. In der Ileocoecalgegend grosse Dämpfung, die sich bis weit über die Mittellinie erstreckt. Nach oben von der gedämpften Zone tympanitischer Schall. In der linken Fossa ili aca ebenfalls leichte Dämpfung. Schmerzen beim Palpiren rechts besonders stark. Temperatur 38,1°, Puls 85, Leukocyten 25000. 2. Juni. Leib noch ebenso aufgetrieben, Dämpfung dieselbe. Schmerzen bedeutend abgenommen. Temperatur 37,2°, Puls 80, Leukocyten 30000.

Operation 2. Juni. Nach Eröffnung des Peritoneums an der Umschlagsfalte entleeren sich cr. 1 1/2 bis 2 Liter klarer hellgelber Flüssigkeit unter hohem Druck. Nach breiter Eröffnung liegt ein Netzzipfel vor, der in Knollen verwandelt ist. Dieselben sind schwarzblau, völlig

hart und mit kleineren Knötchen besetzt. Das Netz sieht wie gefranst aus. Das Coecum ist am Parietalperitoneum stark cohaerent und stark injicirt und verdickt. Der W. F. dicht mit dem Coecum verwachsen. Geknickt. Resection und Uebernähung. Mit dem Finger fühlt man das ganze Netz stark knollig verändert an der vorderen Bauchwand fixirt. Naht der Bauchdecken.

Exitus am nächsten Tage.

Section: Allgemeine Tuberculose des Peritoneums.

Die Differentialdiagnose einer freien Peritonitis und eines mechanischen Ileus kann zu den schwierigsten Aufgaben gehören, die an unsere diagnostische Kunst gestellt werden. Ich will dabei bemerken, dass der incomplicirte Darmverschluss, wie ich schon einmal erwähnte, als rein mechanischer Vorgang keinen erkennbaren Einfluss auf die Leukocyten vermehrung ausübt. Demnach ist er im ersten Beginn beinahe stets mit Sicherheit von einer beginnenden Peritonitis, die ja rasch zur Leukocytose führt, zu unterscheiden. Es kommen allerdings Fälle vor, bei denen schon nach 24 Stunden eine lokale Peritonitis vorhanden ist, besonders bei akuter Stranggangrän. Wir beobachteten dasselbe bei der Einklemmung eines Diverticulum Meckelii auf der rechten Seite, das eine Appendicitis vortäuschte. In solchen Fällen reagirt der Organismus mit einer heftigen Leukocytose, die jedoch bei rasch eintretender Allgemeinvergiftung bald wieder absinkt. Der folgende Fall von Strangulationsileus einer Dünndarmschlinge illustrirt deutlich diesen rapiden Anstieg.

F., Elsbeth, 8 Jahre alt, aufgenommen 19. November 1902.

Die Patientin war plötzlich mit heftigen Schmerzen in der rechten Seite und Erbrechen erkrankt. 20 Stunden nach Beginn der Erkrankung kommt sie in das Krankenhaus. Blasses Mädchen mit apathischem Gesichtsausdruck. Athmung frequent, Temperatur 38,8 Puls 140, sehr klein, Leukocyten 38000. Unterleib stark aufgetrieben, bretthart gespannt, besonders rechts unten. Hier handtellergrosse Dämpfung, sonst überall Tympanie. Starke Druckempfindlichkeit rechts. Resistenz nicht deutlich zu fühlen. Bei der Operation fühlt man in der Narkose nach Erschlaffung der Bauchdecken einen Tumor rechts unten, nach der Mittellinie zu fühlbar. Es wird an eine Invagination des Darmes gedacht. Nach Eröffnung des Peritoneums quellen dunkelschwarzrothe flüssige Blutmassen hervor. Dahinter liegt, schwarzblau verfärbt, der Dünndarm, auf diesem der stark injicirte, bleistiftdicke, zeigefingerlange Wurmfortsatz. Nach Vorwälzen der Darmschlingen zeigt sich, dass ein ca. 20 cm langer Dünndarm vom Cöcalansatz nach proximal zu vollkommen gangränös geworden war. An den beiden Enden der Schlinge deutliche Schnürfurchen. Das Coecum mit granulationsähnlichen Auflagerungen bedeckt. Das zu der Schlinge gehörige Mesenteriolum zeigt sich narbig zusammengezogen, die ganze Schlinge ausserdem etwas torquirt. Die Narben im Mesenterium sind offenbar alter Natur. Wegen des collaps-

artigen Zustandes der kleinen Patientin wird eine Enteroanastomose zwischen Colon und der zuführenden Schlinge gemacht, der ganze gangränöse Darm vorgelagert und umstopft. Aus der Bauchhöhle fliessen noch reichliche braunrothe Exsudatmassen. Exitus bald nach der Operation.

Der Fall ist insofern interessant, als wir auf Grund einer bereits nach 20 Stunden vorhandenen Leukocytose von 38000 eine Peritonitis annehmen mussten, die ja auch in der That bestanden hat. Dafür aber, dass als Ausgangspunkt eine Strangulationsgangrän vorhanden war, bot die Leukocytenuntersuchung keinen Anhaltspunkt.

Die intramusculären oder Bauchdeckenabscesse unterscheiden sich von den circumscripten Peritonitiden meist durch Fehlen der Verstopfung, des Erbrechens und des Meteorismus, ausserdem auch durch ihre Lage. Ich kann eine derartige interessante Beobachtung hier kurz mittheilen.

Patient W., 17 Jahre, wurde am 9. October im Krankenhause Moabit aufgenommen, entlassen am 29. November 1895.

Anamnese: Patient bekam, nachdem er sich schon Tags zuvor nicht ganz wohl gefühlt, am 30. September Schmerzen im rechten Unterbauch. Patient ging an den folgenden Tagen noch seinem Berufe nach. Sein Arzt verordnete eine Einreibung. Am 8. October, nachdem noch Stuhl erfolgt war, wurde er wegen starker Schmerzen bettlägerig und wurde mit der Diagnose „Peritphylitis“ ins Krankenhaus geschickt. Patient, der bis 38,9° gefiebert hatte, war bei der Untersuchung am 11. October fieberfrei, der Puls gut gespannt. Abdomen leicht aufgetrieben, lässt sich überall etwas eindrücken, bis auf eine grosse, direct unter dem Rippenbogen und oberhalb der Spinallinie belegene harte Resistenz von ziemlicher Druckempfindlichkeit. Dieselbe reicht nach innen bis zum Rectusrand. Ueber ihre absolute Dämpfung, welche in der vorderen Axillarlinie unmittelbar in die Leberdämpfung übergeht. In der Mamillarlinie freie Zone zwischen Leberdämpfung und Resistenz. Leberdämpfung nicht verbreitert. Urin frei von abnormen Beimengungen. Bei der Operatiion wird eine zwischen Musc. obliquus externus und transversus gelegene, wohl hühnereigrosse Abscesshöhle voll weissgelben, geruchlosen, bakteriologisch sterilen Eiters eröffnet. Derselbe ist mit Gewebsfetzen vermischt, die umgebende Muskulatur bretthart. Freilegung des Peritoneums. Dasselbe war zart, nirgends eine Resistenz fühlbar. Mikroskopishe Untersuchung des exstirpirten Muskelstücks ergab eine Myositis interstitialis chronica. Zwischen den Primitivbündeln hier und da zellige Wucherung. Glatte Ausheilung.

Abscesse, die vom Psoas ausgehen, und Senkungsabscesse von der Wirbelsäule her liegen unter der Fascia iliaca und breiten sich daher als nicht stark prominente Resistenzen, sondern mehr als flache auf der Darmbeinschaufel zum Annulus cruralis verlaufende Erhebungen aus, gehen meist auch durch den Annulus hindurch nach abwärts. Diese

Abscesse sind ausserdem in der Regel schmerzlos und entwickeln sich sehr langsam. Bei der acuten Psoitis bestehen zwar auch heftige Schmerzen, die aber mehr in die rechte Extremität und in die Genitalien ausstrahlen. Der rechte Oberschenkel ist flectirt und nach innen rotirt. Dann fehlen der Psoitis die peritonitischen Symptome. Ausserdem fehlen allen diesen Affectionen die stürmischen Initialsymptome. Manchmal treten zur Appendicitis die Symptome der Psoitis, indem der Wurmfortsatz mit dem Abscess direct auf dem Muskel liegt. Dass übrigens auch hier manchmal erst die Operation über die Art der Erkrankung Aufschluss giebt, lehrt folgender Fall: Eine 19jährige seit 2 Wochen kranke, fast taube Patientin zeigte ausgedehnte Resistenz rechts, bis zur Spina ilei und sich tief in den Douglas senkend, den Uterus mässig elevirend und anteponirend. Linke Adnexe normal, rechte nicht durchtastbar. Keine Gonorrhoe oder Uteruskatarrh. Wahrscheinlichkeitsdiagnose. Appendicitis. Operation ergab tuberculösen Senkungsabscess.

Tumoren des Psoas und des Iliacus internus dürften kaum zu Verwechslungen mit Appendicitis Anlass geben. Von Seiten der Appendicitis könnten nur die Formen chronischer Blinddarmentzündung in Frage kommen, bei denen es sich um ausgedehnte Schwartenbildung handelt Von ihnen unterscheiden sich die Psoastumoren und Geschwülste des M iliacus internus durch ihren retroperitonealen Sitz, welches beim Aufblasen des Darms erkannt wird. Die Symptome dieser Tumoren sind nur selten Druckgefühl im Leibe, meist verursachen diese Geschwülste ausstrahlende Schmerzen ins Bein oder in die Hüfte.

Schwierig bleibt oft die Differentialdiagnose von Erkrankungen der Gallenblase und der Leber, besonders wenn ein perityphlitisches Exsudat sehr hoch sitzt, oberhalb der Darmbeinschaufel oder in der Nähe des Nabels. Hier können oft Schüttelfröste, Fieber, Schmerzhaftigkeit, Resistenz wie bei der Cholecystites vorhanden sein. Eine genaue Anamnese vermag zwar auch hier manchmal die Diagnose zu stützen, aber trotzdem bleiben noch genug Schwierigkeiten im einzelnen Falle übrig. Bei Gallensteinen und Leberkolik ist die Ausstrahlung des Schmerzes nach dem Schulterwinkel charakteristisch, während bei der Appendicitis der Schmerz mehr um den Nabel nach abwärts strahlt, der Schmerz auch bei dieser meist direkt in der Ileocoecalgegend sich befindet. Dort ist auch die grösste Empfindlichkeit, während bei Gallensteinen die Empfindlichkeit unter dem Rippenbogen, entsprechend der Gallenblase, charakteristisch ist. Bei der Appendicitis ist ferner das Erbrechen nicht so anhaltend wie bei Lebererkrankungen. Für Gallenblasenentzündung und Steine spricht der hohe Sitz des Exsudats eher, zweitens die verhältnissmässig geringen Störungen des Allgemeinbefindens dabei, drittens die

Ausbreitung der Dämpfung, besonders deren Uebergang in die Leberdämpfung, während bei ähnlich gelegenen perityphlitischen Abscessen eine tympanitische Zone (zwischen Abscess und Leber) sich befindet. Beiden Fällen gemeinsam kann der Icterus sein, functioneller Icterus häufiger wohl durch Toxine bedingter Icterus. Die lange Dauer des Fiebers spricht in zweifelhaften Fällen mehr für ein perityphlitisches Exsudat. Auch sind die Fröste bei allen Gallenblasensteinen nicht ausgesprochene Schüttelfröste, sondern oft sich wiederholendes Frösteln. Freilich können Empyeme der Gallenblase klinisch recht schwere Störungen machen. Liegt der Wurmfortsatz mit seiner Kuppe nach oben am Leberrand, so ist in solchen Fällen eine bestimmte Diagnose nicht zu stellen. Hydrops der Gallenblase bei gleichzeitigem Verschluss des Ductus cysticus durch einen Gallenstein kann eine chronische Form der Appendicitis vortäuschen.

Die Perforation der Gallenblase pflegt meist von weniger stürmischen Erscheinungen begleitet zu sein wie die des Wurmfortsatzes. Die grössere Virulenz der im Wurmfortsatz und Darm enthaltenen Keime bewirkt meist eine stärkere und ausgedehntere Beteiligung des Peritoneums, während bei Gallenblasenperforation seltener von vornherein grosse Abscesse entstehen. Sehr schwierig kann unter Umständen die Differentialdiagnose zwischen einer vom Wurmfortsatz oder von der Gallenblase ausgegangenen allgemeinen Peritonitis sein. Wesentlich kann sie im Sinne einer primären Gallenblasenerkrankung durch Feststellung von in die Schulter ausstrahlenden Schmerzen gefördert werden, während Schmerzen in der Ileocoecalgegend oder um den Nabel für Wurmfortsatzperitonitis sprechen

Dass unter Umständen eine Differentialdiagnose zwischen Gallenblasenleiden und Wurmfortsatzerkrankungen kaum möglich sein dürfte, wird in den Fällen zngegeben werden müssen, in denen die Gallenblase sehr weit ausgedehnt nach abwärts reicht und bis in die Ileocoecalgegend sich erstreckt (Vgl. Fall S. 186). Vor kurzem hatte ich Gelegenheit, eine derartige Beobachtung zu machen.

Am 9. October 1899 operirte ich eine Patientin, die zum ersten Male erkrankt war, unter Schmerzen in der Ileocoecalgegend, Erbrechen und mässigem Fieber. Die Untersuchuug der etwas fettleibigen Patientin ergab eine abtastbare, besonders nach oben zu sich erstreckende, aber nicht deutlich nach der Leber zu abgrenzbare Dämpfung mit starker Schmerzhaftigkeit bei der Bestastung, so dass ein vom Appendix ausgegangenes Exsudat von ziemlicher Ausdehnung nach den klinischen Symptomen angenommen werden konnte. Bei der Operation zeigte sich nun, dass der grösste Theil dieser vorher palpirten Resistenz der Gallenblasse angehörte, welche ungemein ausgedehnt, bis an das Coecum heranreichte. Die Punction derselben ergab einen ganz hellen schleimigen Inhalt. Der Appendix selber war geröthet, geschwollen, etwa 12 cm lang

und von Fingerdicke, in seiner Mitte geknickt, umschnürte er zwei Drittel des Coecums, welchem er fest adhärirte. Peripher von der Knickungsstelle fühlte man deutlich mehrere Kothsteine in demselben. Er wurde vollständig abgelöst und abgetragen, der Strumpf in das Coecum eingebettet. Dann wurde die Gallenblase vorgezogen und durch Tamponade fixirt, um später eröffnet zu werden. Heilung.

Hier hatte also die Gallenblase ein vom Appendix ausgegangenes Exsudat vorgetäuscht. Eine Appendicitis bestand zwar, aber in der Umgebung war nur ein ganz geringfügiges seröses Exsudat, das sich der Palpation, wenn es allein vorhanden gewesen wäre, entzogen hätte. Ganz besondere Schwierigkeiten kann die Diagnose chronischer Fälle bereiten. Ich habe mehrere an chronischer Appendicitis leidende Kranke beobachtet, bei denen neben geringen circumscripten Schmerzen etwas oberhalb der Ileocoecalgegend ein leichter Icterus zeitweilig auftrat und die Leber- und Gallenblasengegend ebenfalls empfindlich war.

So hatte ein 45jähriger, sehr fettleibiger Herr im Laufe von 4 Monaten zwei Exacerbationen seiner chronischen Beschwerden in der Blinddarmgegend. Leichter Icterus, Schmerzen unter dem Rippenbogen, geringe, wegen der Fettleibigkeit schwer nachweisbare Leberschwellung war vorhanden, mässiges Fieber bestand während der ersten Tage dieser Attaken, bei welchen die Zählung des Leukocyten eine mässige, einer nicht perforierenden Blinddarmentzündung entsprechende Vermehrung derselben ergab. Der rasche, fast kritische Rückgang der acuten Entzündungserscheinung und das Zurückbleiben einer geringen Druckempfindlichkeit in der Ileocoecalgegend führte zu der Diagnose, dass in einem mit einer leichten Stenose versehenen Wurmfortsatz zeitweise der Inhalt sich staue und zu einem Empyem sich wandele, welches sich in den Darm entleerte. Die Veränderungen im Gallensystem wurden als secundäre, durch Verwachsungen bedingte angesehen. Diese Anschauung wurde durch die Operation bestätigt, die Kuppe des Wurmfortsatzes war nach oben geschlagen, hier verwachsen und hatte offenbar durch diese Verwachsungen zu den mehr oben lokalisirten Schmerzen geführt.

Aehnlich war die Anamnese bei einem 25jährigen Herrn, welcher jahrelang an Anfällen von Magenkrämpfen litt. Diese gingen mit Fieber bis 39,5, Erbrechen und Icterus einher und hatten die früheren Untersucher zu der Annahme, dass es sich um Gallensteine handele, veranlasst. Die genaue Beobachtung ergab hier, dass die Gallenblase bei dem mageren Patienten nicht vergrössert war und dass die Schmerzen in der Gallenblasengegend durch Druck auf die Ileocoecalgegend ausgelöst werden konnten, ein Symptom, welches in differentialdiagnostischer Hinsicht grosse Bedeutung beansprucht. Hierauf wurde die Diagnose auf chronische,

recidivirende Appendicitis gestellt, die Operation ausgeführt und der nach oben umgeschlagene, im Anfangstheil geknickte, auf dem Psoas verwachsene Wurmfortsatz resecirt. Die Gallenblase erwies sich bei der Betastung frei von Verwachsungen und Steinen. War hier die Gallenblase frei, so fanden wir sie in einem anderen Falle geschrumpft und von pericholecystitischen Verwachsungen rings umgeben. Die Patientin war ebenfalls lange als gallensteinkrank betrachtet worden, ihre Untersuchung ergab aber einen walzenförmigen nach unten ziehenden Strang auf der Darmbeinschaufel, welcher ausgesprochen druckempfindlich war. Mit Rücksicht auf die Anamnese, welche eine gleichzeitige Gallenblasenerkrankung vermuthen liess, wurde in diesem Falle der Schnitt am äusseren Rectusrand gemacht. Von ihm aus konnte die geschrumpfte Gallenblase abgetastet und aus ihren Verwachsungen gelöst und der auf der Darmbeinschaufel fixirte Wurmfortsatz resecirt werden. Da sich weder in der Gallenblase noch in den Gallengängen Steine nachweisen liessen, so muss man annehmen, dass der Process an der Gallenblase abgelaufen war und dass hier das Zusammentreffen der Gallenblasenerkrankung mit der Appendicitis ein rein zufälliges gewesen ist. Dass mit der Entfernung des Wurmfortsatzes die Beschwerden aufhörten, beweist, dass der Wurmfortsatz der eigentliche Ruhestörer war und dass die Gallenblase bei den Schmerzanfällen, wenn überhaupt, so doch nur secundär beteiligt war.

Übrigens haben sich die Beobachtungen über gleichzeitige Erkrankung der Gallenblase und des Wurmfortsatzes in den letzten Jahren sehr gehäuft, so dass ich oft beide Organe entfernen musste.

Kehr[1]) sagt: Mit Appendicitis kann die Colecystitis acuta leicht verwechselt werden, besonders dann, wenn der Wurmfortsatz nach oben umgeschlagen ist. In Wirklichkeit besteht zwischen den anatomisch-pathologischen Processen, die sich bei der acuten Cholecystitis und der acuten Appendicitis abspielen, kein grosser Unterschied. Hier wie dort haben wir ein mit Schleimhaut ausgekleidetes Hohlorgan, dessen Inhalt inficirt wird und dessen Ausführungsgänge sich verschliessen. Die Patienten erbrechen, sie klagen über heftige Schmerzen, die ungefähr in derselben Gegend sich localisiren. Wenn nun beide Erkrankungen den Menschen befallen, so liegt es auf der Hand, dass nur dasjenige Leiden diagnosticirt wird, das die prägnantesten Erscheinungen macht, und das ist die Appendicitis.

Einige Anhaltspunkte für die hauptsächlich in Betracht kommenden Fälle möge die folgende Zusammenstellung geben.

---

1) Anleitung zur Erlernung der Gallensteinkrankheit. Berlin 1899. S. 53.

Appendicitis	Leberkolik	Nierenkolik
Schmerz um den Nabel und Epigastrium; nicht über diese Punkte ausstrahlend. Fester Schmerzpunkt in der rechten Fossa iliaca.	Schmerz im Epigastrium, strahlt aus nach Schulter u. Schulterblattwinkel hin. Ausgang von der Gallenblase als festen Punkt.	Schmerz strahlt nach Leiste und Hoden hin, manchmal zum Rectum mit Stuhldrang und Tenesmus
Empfindlichkeit am grössten in der rechten Fossa iliaca Besonders empfindlich ist McBurney's Punkt.	Sehr starke Empfindlichkeit unter dem Rippenbogen gegenüber der Gallenblase.	Empfindlichkeit am grössten hinten über dem Nierenbecken; vorn ist der Maximalpunkt etwaiger Empfindlichkeit über Ligamentum Poupartii.
Erbrechen tritt ein, ist aber gewöhnlich nicht anhaltend.	Erbrechen häufig und nicht zu unterdrücken.	Erbrechen kein häufiges oder hervorstechendes Symptom.
Blase und Hoden sind höchst selten symptomatisch empfindlich resp. schmerzhaft.	Blase und Hoden ohne Symptome.	Blase reizbar; Dysurie und Tenesmus der Blase; gelegentlich Haematurie; Hoden nach oben zurückgezogen.

Der hier erwähnte Mc Burney'sche Punkt wird wie folgt bestimmt: Eine Linie vom Nabel nach der Spina anterior superior ossis ilei der rechten Seite schneidet eine zweite senkrechte Linie, die dem äusseren Rande des Rectus abdominis entspricht. Am Schnittpunkte dieser Linie liegt gewöhnlich das Maximum der Empfindlichkeit. Hält es schwer, den äusseren rechten Rand genau zu bestimmen, so kann man die Daumenspitze auf den Darmbeinstachel setzen und die Spitze des Mittelfingers auf den Nabel. Nun wird der Zeigefinger in rechtwinkliger Eichtung ausgestreckt und berührt den Bauch am Mc Burney's Punkt. Entspricht auch die Basis des Appendix nicht immer genau diesem Punkte, so ist doch das Symptom der so localisirten engbegrenzten Empfindlichkeit in Verbindung mit anderen Merkmalen von diagnostischem Werth.

Einen eigenthümlichen Fall von Gallensteinileus, der eine Appendicitis vortäuschte, muss ich hier noch erwähnen.

Es handelte sich um eine mit starkem Panniculus versehene, etwa 50jährige Patientin, die früher nachweislich mehrere perityphlitische Anfälle durchgemacht hatte. Auch jetzt war unter plötzlichen stürmischen Erscheinungen eine deutliche Resistenz in der Ileocoecalgegend entstanden, und schon in den nächsten Tagen war Ileus eingetreten. Fieber fehlte vollständig, und auch die Beschaffenheit des Pulses war nicht merklich alterirt. Man glaubte es mit einem alten Exsudat, welches durch einen Nachschub vergrössert, auf die Darmschlingen drückte, zu thun zu haben und durch die Entleerung des Exsudats auch die Ileuserscheinungen heben zu können. Es schien die Operation in diesem Falle um so gebotener, als Patientin durch das heftige Erbrechen stark kothig riechender Massen ungemein geschwächt und die Widerstandskräfte derselben in Abnahme begriffen waren. Nach Eröffnung des Bauchfells zeigte sich ein chronisch

entzündeter, aber keine Spuren einer neuen Entzündung zeigender, mässig verwachsener Wurmfortsatz, der offenbar die früheren Anfälle verursacht haben mochte, aber kaum als eine genügende Ursache für die jetzige Erkrankung angesehen werden konnte. Die durch die Bauchdecken fühlbare Resistenz war nicht mehr und besonders auch nicht in der Umgebung des Wurmfortsatzes zu fühlen. Bei Versuch, dieselbe aufzufinden, gelang es plötzlich, einen harten, in einer Darmschlinge liegenden Körper durchzufühlen und hervorzuziehen. Er wurde sofort als ein mächtiger Gallenstein, der sich in eine Dünndarmschlinge eingeklemmt hatte erkannt und herausgeschnitten. Die Schleimhaut in der Umgebung des eingekeilten Steins zeigte sich bereits gangränös und fetzig. Der Darm wurde darauf vernäht, die Wunde geschlossen und die Operation beendet. Trotzdem keine Erscheinungen von Peritonitis auftraten, ging die Patientin in den nächsten Tagen bei zunehmendem Collaps und Wiederauftreten des Ileus zu Grunde. Bei der Section fand man einen zweiten Stein von beinahe derselben Grösse weiter oben im Duodenum festgekeilt, einen Stein in einer Communication zwischen Gallenblase und Duodenum, die infolge der Verschwärung eingetreten war, endlich einen dritten Stein in der Gallenblase selber. Dort, wo der Stein aus dem Darm herausgeschnitten war, war Gangrän der Schlinge auf eine weite Strecke entstanden und hatte den Tod verursacht.

Köllicker (Centralblatt für Chirurgie 1897 Nr. 42) machte eine ähnliche Beobachtung. Die grössere Verschieblichkeit des vermeintlichen perityphlitischen Exsudats und das acute Einsetzen des Ileus ohne Fieber können manchmal auf die richtige Diagnose führen.

Heute wird man auch zur Unterscheidung zwischen Gallensteinileus und Appendicitis die Leukocytenuntersuchung heranzuziehen haben. Niedrige Leukocytenzahlen sprechen für einen mechanischen Verschluss, einen wahren Ileus, Vermehrung der weissen Blutkörperchen deutet auf entzündliche, peritonitische Processe hin.

Eigenthümlich ist die folgende Beobachtung, wo ein kindskopfgrosses Empyem der Gallenblase für einen appendicitischen Abscess gehalten wurde (Vgl. Fall auf S. 182).

Sch. Marie, 38 Jahre alt, operirt 3. April 1904.

Patientin hat seit mehreren Jahren Magenkrämpfe. Störungen von Seiten der Unterleibsorgane liegen sonst nicht vor. Die jetzige Erkrankung begann vor 5 Monaten. Schmerzen im Rücken und in der rechten Seite. Patientin hatte das Gefühl einer Geschwulst in der rechten Bauchseite. Am 26. März unter Erbrechen und heftigen Schmerzen in der rechten Unterbauchgegend erkrankte Patientin. Seit mehreren Tagen Schüttelfröste. Patientin macht schwerkranken Eindruck. Temperatur 40, Puls 108, Leukocytose 26 000. Leib hochgradig aufgetrieben und überall empfindlich. In der Ileocöcalgegend Resistenz, die von der Leber nach abwärts bis zum Poupartschen Bande reicht und die Mittellinie sogar überschreitet. Welchem Organ diese Geschwulst angehört, ist mit Sicherheit ohne Narkose nicht zu unterscheiden. In der Annahme, dass es sich

um eine lockere abgekapselte Eiterung im Unterleib handelt, die mit Wahrscheinlichkeit entweder von der Gallenblase oder vom Wurmfortsatz ausgeht, wird sofort operirt. In Narkose bei erschlafften Rauchdecken fühlt man kugeligen, mannskopfgrossen, länglichen Tumor, der sich nicht von der Leber abgrenzen lässt. Es wird nun allerdings ein Empyem der Gallenblase mit Wahrscheinlichkeit angenommen. Nach Eröffnung des nicht verwachsenen Peritoneums quillt trüb seröse Flüssigkeit und freie Darmschlingen aus der Bauchhöhle. Der prall gefüllte Tumor stellt sich ein, der nach oben und nach den Seiten mit dem Netz und dem Peritoneum verklebt ist. Der Sack wird incidirt und unter ausserordentlichem Druck entleert sich im Strahl 1 Liter dicken, trüben Eiters und damit zugleich ein wallnussgrosser kantiger Gallenstein. Die Grenzen der Höhle sind nicht anzutasten. Eine 20 cm lange Kornzange reicht gleichfalls nicht bis ans Ende. Einführen eines Drains und circuläre Annäherung der Gallenblasenwand an das Peritoneum. Verlauf glatt. Nach zwei Monaten ist die Wunde vollkommen ohne Fistel geheilt.

Zu den Krankheiten, welche eine Appendicitis vortäuschten, ist auch der Typhus gekommen. Rendu, Maurange, Mühsam, Mea u. A. haben über Fälle berichtet, welche zu Irrthümern Anlass gaben. Ein Theil der Fälle sind unter falscher Diagnose als Appendicitis operirt worden, ein Fall von Maurange und der von Mühsam wurden geheilt. Anlass zu Irrthümern geben meist die von Curschmann als Appendicitis typhosa bezeichneten Fälle, bei denen die Typhusgeschwüre hauptsächlich am Coecum oder in dessen nächster Nähe sitzen.

Die Schwierigkeiten liegen darin, dass auch beim Typhus gelegentlich excessive Schmerzen in der Ileocoecalgegend vorkommen können, welche offenbar der Perforation eines Typhusgeschwürs vorangehen. Wenigstens zeigte sich in Mühsams Fall an der schmerzhaften Stelle ein vor der Perforation stehendes typhöses Geschwür des Coecums. Fehlen nun die gewöhnlichen diagnostischen Merkmale für Typhus, wie Roseolen, Diazoreaction, ist die Widal'sche Probe negativ und der Nachweis von Typhusbacillen nicht zu erbringen, so sind auch in Zukunft derartige Irrtümer nicht ausgeschlossen, zumal wenn auch die Anamnese keine typische ist. Die von Reude beim Typhus beobachtete geringere Bauchdeckenspannung ist nicht in allen Fällen vorhanden, und häufig ist auch kein auffallendes Missverhältnis zwischen der Schwere des Gesamtkrankheitsbildes und den örtlichen Symptomen (geringe Schmerzhaftigkeit) zu constatieren. Eine entscheidende Bedeutung kommt der für Typhus charakteristischen niedrigen Leukocytenzahl zu. Jedenfalls muss man in zweifelhaften Fällen auf alle diese Punkte achten.

Sehr wichtig sind die Beziehungen der Appendicitis zu den weiblichen Genitalerkrankungen. Eine wichtige Frage bei dem Zusammenhang zwischen Appendicitis und Adnexerkrankungen ist

die, ob die Appendicitis bei Frauen so häufig vorkommt wie bei Männern. Unter 1600 eigenen Beobachtungen betrafen 1000 Fälle Männer, 600 Frauen. Auch bei anderen Zusammenstellungen überwiegen die Männer über die Frauen, und ebenso finden wir auch bei unserem eigenen Material häufiger Knaben als Mädchen befallen. Diese Ungleichheit in dem Befallenwerden der beiden Geschlechter ist schwer zu erklären. Es ist weder anatomisch noch klinisch ersichtlich, warum bei Frauen die Appendicitis weniger häufig vorkommen sollte als bei Männern. Treub [1]) hat versucht, den Unterschied dadurch zu erklären, dass die Wand des weiblichen Processus vermiformis widerstandsfähiger als beim Manne sei insofern krankhafte entzündliche Prozesse beim Weibe durch die ungleich zahlreicheren und stärkeren Lymphgefässapparate gleichsam an unschädlichere Stellen abgelenkt werden. Die Basis des Mesenteriolum des Appendix sei derartig nahe an den oberen Teil des Ligamentum latum herangerückt, dass man von einem direkten Uebergang dieser beiden peritonealen Blätter sprechen kann. (Das ist aber nichts anderes als das von Clado unter dem Namen Ligamentum appendiculo- ovaricum beschriebene Peritonealfältchen.) Für die Ableitung der entzündlichen Prozesse am Appendix steht also beim Weibe auch das mächtig ausgebreitete Lymphgefässnetz der breiten Mutterbänder zur Verfügung, sodass die gefährlichen Stoffe aufgesaugt und für den Appendix selbst unschädlich gemacht werden können, mithin eine Parametritis eher als eine Appendicitis entstehen kann. Diese Theorie von Treub steht wohl insofern auf schwachen Füssen, als diese Verbindung mit den Adnexorganen in der Weise, wie Treub es annimmt, selten vorhanden ist. Clado selber konnte nur zweimal eine deutliche Communication der Lymphgefässe des breiten Bandes mit dem Appendix nachweisen. Andere Forscher haben gezeigt, dass die Lymphbahnen der Adnexorgane zum Appendix gar keine Beziehungen haben. Ist das Ligamentum appendiculo-ovarium vorhanden, so ist es nur ein Teilstück des Ligamentum suspensorium ovarii das sich in den Mesosalpinx verliert. Wenn also ein anatomisches Verhalten nicht gerade für die grössere Seltenheit der Erkrankungen an Appendicitis beim weiblichen Geschlecht verwertet werden kann, so können wir uns doch nicht der Thatsache verschliessen, dass nach Hermes [2]) — und wir kommen auf diesen Punkt noch einmal zurück — in gynäkologischen Fällen in über 50 Prozent Veränderungen auch am Wurmfortsatz nachgewiesen werden können. Ich glaube, der Grund für die Ungleichheit im Befallensein der Geschlechter liegt in

1) Revue de Gynakologie, 1897, S. 263.
2) Deutsche Zeitschrift für Chirurgie, 68. Band.

dem Umstande, dass Frauen mit chronischer Appendicitiserkrankung doch noch ungemein häufig als adnexkrank auf andere Abtheilungen gelegt werden; denn wir haben selber den Eindruck, dass in den letzten Jahren ein stärkerer Ausgleich als bisher zwischen den Geschlechtern stattgefunden hat. Der Beweis dafür kann aber erst durch grosse Zahlen erbracht werden.

Es gibt eine Reihe von Erkrankungen, bei denen primär gynäkologische Leiden den Wurmfortsatz secundär ergreifen, und ebenso sicher gibt es umgekehrt Erkrankungen des Appendix, die secundär zu Erkrankungen der weiblichen Genitalien führen; endlich gibt es krankhafte Processe, wo zugleich der Blinddarm und die Adnexorgane erkranken. Hier handelt es sich meist um specifische Erkrankungen (Tuberculose, Aktinomycose).

Von den Genitalerkrankungen, die zu Verwechselungen mit Appendicitis Veranlassung geben, kommen hier hauptsächlich die Pelveoperitonitis mit ihren Theilerscheinungen, der acuten Perimetritis, Perisalpingitis und Peroophoritis in Betracht.

In der Aetiologie der Parametritis spielt die Entzündung des Wurmfortsatzes entschieden eine Rolle. Die typische in Resolution übergehende Form der Parametritis kann sich häufig infolge von Appendicitis entwickeln. Unzweifelhaft kommt nach unseren eigenen Erfahrungen gerade bei Frauen die Lage des Appendix im kleinen Becken in der Nähe des Uterus häufig vor, und so mag durch die Lage des Wurmfortsatzes der eben erwähnte Zusammenhang leichter sich erklären lassen. Bei einer Patientin, die eine undeutliche empfindliche Resistenz in der Ileocoecalgegend hatte, vor allem aber eine breite Infiltration des rechten Parametriums, ergab sich bei der Operation durch die Anwesenheit eines Kothsteins, dass diese Parametritis unzweifelhaft vom Wurmfortsatz hervorgerufen war. Die secundäre Parametritis ging anstandslos zurück, ohne dass sich Eiterung entwickelte. Diese Erfahrung haben wir seitdem öfters gemacht. Es ist daher nöthig, dass jede Patientin mit Erscheinungen einer Perityphlitis auch einer sorgfältigen gynäkologischen Untersuchung unterworfen wird. Besagte Parametritiden sind meistens ödematöse Schwellungen des Beckenbindegewebes, die einer spontanen Resorption fähig sind.

Zu einer serösen Durchtränkung des Peritoneums kommt es dagegen sehr selten. In einer Reihe von mehreren hundert operierten Fällen von Perityphlitis ist dieses Vorkommniss nach Untersuchungen des Oberarztes meiner Abtheilung Herrn Dr. Hermes (Deutsche Zeitschrift für Chirurgie, Bd. 59, S. 449) nur einige wenige Male beobachtet worden, im Gegensatz zu der recht häufigen Durchtränkung des properitonealen Gewebes.

Kommt es bei der Perityphlitis dagegen zu einem serösen resp. eitrigen Exsudat, so giebt es zwei Wege, auf denen die Eiterung sich weiter verbreiten kann, erstens die Abscesse, die sich in der Nachbarschaft und im Zusammenhang mit dem ursprünglichen Herd, und zweitens die welche sich in der Entfernung ohne directen Zusammenhang entwickeln. Die letzteren spielen für die Localisation im Becken eine untergeordnete Rolle, wenn wir auch derartige Fälle beobachtet haben. Diejenigen Abscesse, die sich in das kleine Becken und dann in den Douglas'schen Raum senken, sind durch Percussion und besonders durch die bimanuelle Untersuchung zu erkennen. Man findet dabei, dass der schon äusserlich palpable Tumor sich tief in das kleine Becken hinabgesenkt hat, und zwar dergestalt, dass er entweder breit von der Beckenwandung ausgeht, an die Seitenwand des Uterus heranreicht, diesen etwas an die Seite verdrängt, oder dass er den Douglas'schen Raum ausfüllt, meist prall hervorwölbt und den Uterus in die Höhe und nach vorn drängt. Die breit am Becken ausgehende Resistenz entspricht der intraperitonealen Entzündung, der Infiltration des Beckenbindegewebes; die hinter dem Uterus sitzende Vorwölbung lässt einen intraperitonealen Beckenabscess vermuthen.

Die sogenannte klassische Parametritis kann naturgemäss denselben Befund darbieten wie die durch eine Appendicitis hervorgerufene. Bekommt man dieselbe in ihrem ersten Anfangsstadium zur Untersuchung, so wird bei der vom Appendix hervorgerufenen Parametritis die Hauptinfiltration auf der Beckenschaufel, bei der vom Uterus ausgehenden diese neben dem Uterus sitzen. In späteren Stadien, wenn ein ausgedehntes Exsudat vorhanden ist, ist die Unterscheidung über den Ursprung desselben durch die Palpation allein nicht möglich. Hier muss die Anamnese die Diagnose ermöglichen.

Die intraperitonealen Beckenabscesse, die vom Wurmfortsatze herrühren, können für die Differentialdiagnose grosse Schwierigkeiten bieten; denn der perimetritische Abscess, die Tubengravidität, einhergehend mit retrouteriner Hämatocele, der Pyosalpinx und Ovarialcysten können genau dasselbe Bild ergeben wie eine Appendicitis mit grossem Abscess im kleinen Becken, nur muss man immer berücksichtigen, dass alle diese von den Genitalorganen ausgehenden Erkrankungen in ihrer Hauptausdehnung mehr in der Tiefe des kleinen Beckens localisirt sind und erst bei bedeutender Ausdehnung in das grosse Becken emporsteigen; umgekehrt begeben sich die vom Appendix ausgehenden Eiterungen vom grossen Becken in das kleine. Demnach wird der hohe Sitz des Exsudats nach der Spina ossis ilei immer für eine Appendicitis sprechen. Beim Pyosalpinx von nicht allzu grosser Ausdehnung wird es möglich sein,

den Abgang der dort normalen oder nur wenig verdickten Tube von der Uteruskante und den allmählichen Uebergang derselben in den Eitersack nachzuweisen, ein Zeichen für die Genese der Eiterung. Die von den Erkrankungen des Uterus und seiner Anhänge ausgehenden Eiterungen haben ihre bestimmte und charakteristische Vorgeschichte: ascendirende Gonorrhoe. Wichtig ist dabei zu betonen, dass Doppelseitigkeit der Affectionen stets für uterinen Ursprung der Eiterungen zu verwerthen ist. Im Allgemeinen dürften bei Entzündungen des Wurmfortsatzes die Initialsymptome viel stürmischer, die Erscheinungen der peritonitischen Reizung viel ausgesprochener und umfangreicher als bei den periuterinen Erkrankungen sein.

Wenn auch die chronisch verlaufende Appendicitis ein scharfes und leicht diagnosticirbares Krankheitsbild meist darbietet, ebenso wie die chronische Salpingitis, so wird doch die Differentialdiagnose unter Umständen Schwierigkeiten machen müssen. Es giebt manche Poysalpinxkranke, die beständig einen Schmerz in der Fossa iliaca dextra fühlen und die ganz ähnliche Beschwerden haben wie die an chronischer Appendicitis erkrankten Patientinnen. Es ist auch klar, dass die Erscheinungen der Folgezustände der entzündlichen Processe in den Genitalien, welche die Organe selbst nicht mehr allein betreffen, sondern sich intraperitoneal als Schwarten oder Abscesse oder extraperitoneal abspielen, genau in denselben klinischen Formen darthun wie die Processe bei der Appendicitis. Auch hier kann nur eine ganz genaue Anamnese Sicherheit geben. Verwächst im Laufe der Entzündungen der Appendix mit den Adnexorganen, so treten oft nach den Anfällen von Perityphlitis unregelmässige Blutungen auf, oder auch Schmerzen, die in der Tiefe des kleinen Beckens localisirt werden. Die Menstruation selber wird schmerzhafter und reichlicher. Die gynäkologische Untersuchung ergiebt objectiv keine Veränderung der Genitalorgane, nur bei Druck eine stärkere Empfindlichkeit in der Gegend der rechten Adnexe. Entfernt man in solchen Fällen den Appendix, so schwinden die Menstruationsstörungen. Es ist erklärlich, dass zur Zeit der Menstruation das an und für sich empfindlichere und geschwollenere Ovarium durch derartige Adhäsionen naturgemäss in einen Zustand stärkerer Reizung versetzt werden und Beschwerden machen muss.

Wenn Duehrssen[1]) angiebt, dass der Gynäkologe bei seinen Eröffnungen der Bauchhöhle etwa in 3 Procent der Fälle darauf gefasst sein muss, den Wurmfortsatz erkrankt zu finden und ihn exstirpiren zu müssen, so haben die Erfahrungen, die Hermes[2]) kürzlich veröffentlicht

1) Chirurgenkongress 1899. 2) Deutsche Zeitschrift für Chirurgie, Bd. 68.

hat, doch ein wesentlich anderes Resultat ergeben. Er hat bei seiner aus verschiedensten Indicationen ausgeführten gynäkolog. Laparotomien, bei denen jedesmal das Verhalten des Wurmfortsatzes besonders festgestellt wurde, gefunden, dass in ca. 50 Procent der Fälle Veränderungen des Wurmfortsatzes vorhanden sind.

Diese Veränderungen können im Wesentlichen in 2 Gruppen eingetheilt werden; in der ersten handelt es sich um eine Erkrankung der Schleimhaut mit abnormen Inhalt ohne erhebliche Verwachsungen; sie umfast ca. 14 Procent der gesammten Fälle, hier besteht eine Coexistenz zweier von einander unabhängiger Erkrankungen, übrigens ein neuer Beweis dafür, wie eminent schleichend und symptomlos die chronische Appendicitis verlaufen kann.

Bei der zweiten Gruppe ist es hauptsächlich die Adhäsionsbildung die in den Vordergrund tritt, sie ist die bei Weitem häufigere und bei ihr ist auch unzweifelhaft eine directe Beziehung, Fortschreiten von einem Organ auf das andere anzuhmen.

Naturgemäss liegen im Wesentlichen 2 Möglichkeiten vor:

1. das Primäre ist die Erkrankung der Genitalorgane; die wiederholt auftretenden perimetritischen Entzündungen führen zu ausgedehnten Verwachsungen in deren Umgebung die auch den Wurmfortsatz in Mitleidenschaft führen können; es wird dies abhängig sein von der Lage des Wurmfortsatzes, besonders wenn er in das kleine Becken hineinragt und von der Intensität und Infektiosität der perimetritischen Attacken.

2. das Primäre kann die Erkrankung des Wurmfortsatzes sein und die Entzündung von ihm fortgeleitet auf die Genitalorgane übergegriffen haben.

Im allgemeinen können wir daran festhalten, soweit sich diese schwierige Frage mit einiger Sicherheit entscheiden lässt, dass in der Regel die erstere Art der Verbreitung die weitaus häufigste ist.

Eines besonders charakteristischen Falles, in dem aber umgekehrt die Fortleitung vom Wurmfortsatz auf die Adnexorgane sich mit Sicherheit verfolgen liess, sei hier Erwähnung gethan. Es handelte sich um eine 21jährige Patientin mit linksseitigem Hydrosalpinx und rechtsseitigem Ovarialabscess; der Wurmfortsatz war mit letzterem verwachsen und zwar so, dass die Spitze, die eine feine Perforationsöffnung noch deutlich erkennen liess, eben in diesen hineinragte.

Jedenfalls haben uns diese Beobachtungen veranlasst, bei jeder gynäkologischen Laparotomie den Wurmfortsatz regelmässig auf seine Veränderungen hin zu untersuchen und in geeigneten Fällen zu entfernen; sie haben fernerhin dazu beigetragen, bei der Wahl des Operationsweges dem abdominalen vor dem vaginalen den Vorzug zu geben.

In Hinsicht auf die Tumoren der Adnexorgane werden manchmal irrtümlicherweise Ovarialcysten für Appendicitisexsudate gehalten. Zwei mal sind uns in das Krankenhaus derartige Fälle mit irrthümlicher Diagnose geschickt worden. Es handelte sich in derartigen Fällen um Ovarialcysten, die infolge von Stieldrehung oder aus sonstigen Ursachen Zeichen einer lebhaften peritonitischen Reizung darboten.

Dahin gehört auch folgende Beobachtung [1]):

4. Junge Dame von 19 Jahren hatte bereits 2 Anfälle von Appendicitis durchgemacht, als sie von neuem unter heftigen Erscheinungen erkrankte. Bei der Aufnahme in das Sanatorium Temperatur 38.8°, Puls 112. Häufiger Singultus, Leib aufgetrieben. Es bestand abwärts von der Nabelhorizontalen bis zur Symphyse eine ungemeine Druckempfindlichkeit, besonders auch links. Dagegen bestand rechts eine deutliche freie, 2 Querfinger breite Zone, welche absolut unempfindlich war. Innerhalb dieses ganzen Bezirks vollständige Dämpfung, überall leerer Schall. Berührung dort sehr empfindlich. In der Narkose konnte man erst feststellen dass das linke Hypogastrium im Vergleich zum rechten sichtlich stärker vorgewölbt war; während man rechts eine etwas härtere Resistenz fühlte, fühlte man nach links hin einen gewaltigen, deutlich fluctuirenden Tumor.

Operation: Beim Schnitt zunächst von der rechten Seite aus zeigte sich Musculatur und properitoneales Gewebe ausserordentlich stark oedematös durchtränkt. Das Peritoneum war zart, darunter lag überall weicher Darm, nirgends eine Resistenz zu fühlen. Darnach beschloss ich erst links auf den fluctuirenden Tumor einzugehen. Ich machte also auch links den Flankenschnitt, hier war aber keine oedematöse Durchtränkung der Gewebe vorhanden. Auch das Peritoneum normal. Nach Spaltung des Bauchfells entleerten sich höchstens 150 ccm einer geruchlosen, wasserhellen, serösen Flüssigkeit. Wir fanden nun einen bläulich schimmernden, prall gespannten Tumor, welcher sich bequem in die Bauchwunde hineindrücken, hingegen nicht eventriren liess. Die Punction wies nach, dass der Inhalt desselben eine wasserklare Flüssigkeit war, ebenfalls ganz geruchlos. Es wurde deshalb der Tumor durch den Troikar unter stetigem Anziehen zum grössten Theil entleert und auf diese Weise allmählich vor die Bauchwunde entwickelt. Der Stiel desselben erwies sich als peitschenartig gedreht; nach Zurückdrehung desselben (2 1/2 mal um seine Achse) stellte sich heraus, dass er, nunmehr drei Querfinger breit, an die Hinterfläche des rechten Ligamentum latum, etwa fingerbreit unterhalb der rechten Tube ging; der Stiel war weder morsch, noch verfärbt, noch sonst irgendwie entzündlich verändert. Die Abbindung des also rechtsseitigen Parovarialtumors erfolgte von dem linksseitigen Flankenschnitt aus mit einiger Schwierigkeit. Nach Abtragung des wohl mannskopfgrossen Tumors und nach Versenkung des Stumpfes zeigte sich dann,

---

1) Vergl. Verhandlungen der freien Vereinigung der Chirurgen Berlins 1897, Seite 61. Schrader, Appendicitis combiniert mit Torsion einer Parovialcyste derselbe Seite.

dass die Darmschlingen, welche im Bereiche der Ileocoecalgegend gelegen waren, im vollsten Gegensatz zu allen anderen zu Gesicht kommenden Darmschlingen leicht injicirt waren; es war eine deutliche, hellrothe Injection der Serosa, und der dort befindliche Rand des Netzes war verdickt und nach oben aufgerollt. Ich ging nunmehr von dem rechtsseitigen Flankenschnitt aus weiter vor, eröffnete auch dort das Peritoneum und fand alsbald hinter dem Coecum gelegen den Appendix, welcher auffällig lang (im ganzen 12—13 cm) nach unten in das kleine Becken hinabreichte und dorthauptsächlich in seiner peripheren Hälfte durch breite Adhäsionen mit dem Peritoneum parietale und besonders mit einem harten Körper, den wir damals für das Corpus uteri zu halten geneigt waren, der aber wohl wahrscheinlicher das rechte zurückgebliebene Ovarium gewesen ist, zusammenhing. Es gehörte einige Anstrengung dazu, denselben zu lösen und nach aussen zu luxiren; dann wurde in der gewöhnlichen Weise vernäht. Tamponade. Glatte Heilung. Patientin seit April 1898 verheirathet. Bestes Befinden 1900.

An der exstirpirten Cyste konnte ein Ovarium nicht mehr nachgewiesen werden. Die Cyste selber war einkammerig, die Tube, welche ja oberhalb des Stiels verlief, also nicht mit abgebunden war, fehlte an dem Präparate. Der Appendix zeigte in seinem centralen Theile eine fast normale Schleimhaut. Das periphere Ende zeigte eine hochgradige Entzündung, die Schleimhaut hatte eine deutliche quere Wulstung, war sammetartig und wies eine im allgemeinen scharlachrothe Färbung, stellenweise eine tiefblaue, fleckige Injection auf.

Auch bei Myomen können gelegentlich differentialdiagnostische Schwierigkeiten entstehen, wenn peritonitische Erscheinungen auftreten und es zweifelhaft ist, ob dieselben durch eine Appendicitis oder durch eine die Myome so oft begleitende Entzündung bedingt sind. Appendicitis bei Schwangerschaft haben wir einige Male zur Beobachtung bekommen. Einmal handelte es sich um eine Gravidität im vierten Monat (Dr. Hermes). Wegen chronisch-recidivirender Appendicitis wurde die Appendektomie ausgeführt, ohne dass Unterbrechung der Schwangerschaft eintrat, und Heilung von allen Beschwerden erzielt. In einem anderen von mir beobachteten Falle schlug ich die Operation vor, die aber verweigert wurde. Einmal habe ich eine acute Appendicitis gangraenosa be einer Schwangeren operirt. Der Verlauf war im Anfang glatt, führte aber zu schweren Complicationen, Thrombosen und schliesslich Abort; die Patientin wurde aber doch endlich geheilt.

Kürzlich musste Hermes bei einer Schwangeren im fünften Monat gleichfalls wegen acuter perforativer Peritonitis mit sehr schweren Erscheinungen operativ vorgehen. Auch diese Patientin abortirte und ging dann unter den Erscheinungen der fortschreitenden Peritonitis zu Grunde.

Besondere Schwierigkeit bietet auch die Diagnose der acuten, mit Ex. sudat einhergehenden Appendicitis im Wochenbett, weil gerade hier die

Verwechselung mit Parametritis so ausserordentlich nahe liegt. In einem Falle gelang es, die sichere Diagnose vorher zu stellen und durch Spaltung des Abscesses und Resection des durch Kothstein perforirten Wurmfortsatzes völlige Heilung zu erzielen. Der Abscess reichte bis an die Kante des noch stark vergrösserten puerperalen Uterus (9. Tag des Wochenbettes). Von Wichtigkeit für die Diagnose war der acut stürmische Beginn bei vollkommen normalem Wundverlauf — Patientin war überhaupt nicht innerlich untersucht worden —, ferner der verhältnissmässig hohe Sitz des Exsudats, sowie der Nachweis, dass die Basis der Parametrien vollkommen frei war.

Im Anschluss will ich noch einen eigentümlichen Fall anführen, bei dem eine auffallend hohe Leukocytose sich zeigte. Ob wir in dieser ausserordentlichen Reaktion ein Unterscheidungsmittel der bösartigen freien Wurmfortsatzperitonitis gegenüber der gutartigen gynäkologischen besitzen mag ich nicht entscheiden. Es müssen natürlich noch weitere Beobachtungen in dieser Hinsicht abgewartet werden.

F. Bertha, 30 Jahre alt, aufgenommen am 20. April 1903, operirt am gleichen Tage, geheilt entlassen, 16. Mai 1903.

Anamnese: Patientin war bisher gesund, nie unterleibskrank, hat regelmässig menstruirt. In der Nacht von gestern auf heute ist sie plötzlich mit Erbrechen und heftigen Schmerzen im ganzen Leibe erkrankt. Stuhlgang war durchfallartig. Am Abend vorher hatte sie auf ärztliche Anordnung Opiumtropfen genommen. Nach dem Durchfall liessen die Schmerzen im ganzen Leibe nach, sind aber auf der rechten Unterbauchseite an einer kleinen Stelle, die sehr empfindlich ist, geblieben.

Status: Leidlich gut genährt, ziemlich kräftig gebaut, macht den Eindruck schwerer Erkrankung. Conjunctiven des Auges ikterisch verfärbt. Puls 100, Temperatur 37,7 °, Leukocyten 45 000. Leib stark aufgetrieben, ist eindrückbar, überall heller Schall. Der ganze Leib höchst empfindlich, besonders in der Iloecoecalgegend. Da das Bestehen freier Peritonitis anzunehmen ist, wird sofortige

Operation vorgenommen. Typischer Flankenschnitt. Coecum mit Appendixansatz leicht zu finden. Am Appendix, der geschrumpft und nur 2 cm lang erscheint, kein Zeichen einer frischen Entzündung zu finden. Der Appendix wird resecirt. Beim Aufwärtsschieben des Dickdarms dringt aus der Tiefe des kleinen Beckens reichlich dünnflüssiger gelber Eiter hervor. Nirgends Verklebungen. Da die Ursprungsstelle des Eiters nicht zu finden ist, wird in der Mittellinie vom Nabel bis zur Symphyse die Bauchhöhle nochmals eröffnet. Die Därme werden aus der Bauchhöhle unter fortwährender Spülung mit Kochsalzlösung herausgenommen, die wahrscheinliche Ursprungsstelle der Eiterung in der linken Tube gefunden, die entzündet und perforirt war. Die Perforationsstelle wird vernäht. Nach gründlicher Durchspülung der Bauchhöhle und Reposition der Därme werden die beiden Bauchwunden durch Etagenknopfnähte geschlossen. Nach der Operation Kochsalzinfusion 900 g. Glatter Verlauf.

Dass selbstverständlich gleichzeitige Erkrankungen des Appendix und der Adnexorgane vorkommen können, haben wir schon betont. Hier noch die Abbildung eines derartigen Befundes (Fig. 29).

Ganz besondere Schwierigkeiten macht manchmal die Differentialdiagnose zwischen geplatzter Tubengravidität und acuter Appendicitis. Dass in der That manchmal Verwechslungen zwischen Extrauterinschwangerschaft und Appendicitis vorkommen, weiss ich aus

Fig. 29.

Gleichzeitige Erkrankung des Appendix und der Adnexe. Letzte umgreifen den verdickten Appendix in seiner ganzen Länge.

einer mir von betheiligter Seite gemachten Mittheilung. Trotz der sorgfältigsten gynäkologischen Untersuchung wurde wegen der Höhe des Exsudats eine Appendicitis angenommen, obgleich Fieber fehlte. Bei der Operation fand sich zwar ein katarrhalisch veränderter Appendix vor, im Wesentlichen aber ergab sich die Berstung einer Tubenschwangerschaft mit hochsitzendem Hämatom. Deswegen sofortige Laparotomie in der Mittellinie nach erfolgter Appendektomie vom Seitenschnitt aus. Wenn auch durch das charakteristische Krankheitsbild bei Tubenruptur, das hauptsächlich auch durch die Anämie mit bedingt ist, ein diagnostischer Zweifel kaum möglich ist, so ist die Beurtheilung viel schwieriger, wenn die Ruptur chronisch oder in Schüben erfolgt, zumal sich dabei meistens Fieber einstellt. Hier ist die peritoneale Reizung eine so

erhebliche, dass die Palpation die grössten Schwierigkeiten hat und bei der Weichheit der vorhandenen Haematocele auch meist negativ ausfällt. Für Tubengravidität spricht oft der sehr schnelle Puls, der in keinem Verhältniss zur Temperatur steht.

Um die Schwierigkeiten zu bestätigen führe ich noch folgenden Fall an.

Frau B. 33 Jahr, operirt 13. September 1904.

Anamnese: Bisher stets gesund, acht mal geboren. Menses stets regelmässig, acht Tage dauernd, nicht schmerzhaft; letzte Menses waren vollkommen zur richtigen Zeit vor ca. 14 Tagen eingetreten, hatten aber bis vor wenigen Tagen nicht stark angehalten, heute Nacht wurde es der Patientin schlecht, es traten Schmerzen in der rechten Seite auf, heute Morgen leichte Ohnmacht und Frost. Die Schmerzen rechts unten nahmen am Tage erheblich an Heftigkeit zu, sodass der Arzt die Patientin in der Annahme einer schweren Appendicitis zur sofortigen Operation ins Krankenhaus schickte.

Befund: Bei der Aufnahme machte die Patientin einen schwerkranken Eindruck, Temperatur 38,6, Puls 120, Leukocyten 26 000. Der Leib ziemlich stark meteoristisch aufgetrieben, nirgends eine deutliche Resistenz. Rechts unten eine leichte Schallabschwächung. Die Blinddarmgegend ist exquisit druckempfindlich, die linke Bauchseite in erheblich geringerem Grade. Gynäkologisch zeigt sich der Uterus anteflectirt, nicht vergrössert, keine Vorwölbung des hinteren Scheidengewölbes, keine Resistenz in den Adnexgegenden. Die Palpation ist sehr empfindlich. Die Patientin sieht keineswegs anämisch aus.

Wenn auch das Vorhandensein einer Tubargravität wohl erwogen wurde, so lag doch die Annahme einer schweren akuten Appendicitis bei dem ganzen Krankheitsbild näher. Die noch am selben Abend ausgeführte Operation ergab eine geplatzte Tubargravidität im zweiten Monat. Rechtsseitiger Flankenschnitt. Nach Eröffnung der Bauchhöhle stürzen in reichlicher Menge Blutgerinnsel und flüssiges Blut hervor. Die rechte Tube wird vorgezogen. In dem zu zwei Fingerdicke erweiterten Abdominalende befindet sich die über wallnussgrosse Blutmole. Die Rupturstelle befindet sich 3 cm vom Fimbrien entfernt. Die Tube wird exstirpirt, die Blutmassen nach Möglichkeit entfernt, die Wunde in Etagen geschlossen. Der Wurmfortsatz völlig intakt. —

Verlauf völlig glatt. Geheilt entlassen.

Die Prognose.

Die Prognose der Appendicitis ist sowohl während des acuten Anfalls als auch während des freien Intervalls eine unsichere und hängt natürlich im Wesentlichen von der eingeleiteten Behandlung ab. Die Prognose im Anfalle richtet sich danach, ob die Entzündung auf den Wurmfortsatz beschränkt bleibt oder auf das Peritoneum übergreift.

Ferner hängt die Prognose hier von der Intensität der Infection und von der Widerstandskraft des Patienten wesentlich ab. Es ist kaum möglich, durch statistische Angaben die Prognose der nicht operierten Fälle irgendwie zu beleuchten. Die Anfälle sind zu verschiedenartig, und die Zahlen verhältnissmässig zu klein, um einen Rückschluss auf die Sterblichkeit im Anfalle zu machen. Ich verweise in der Beziehung auf die Seite 15 aus dem Armeesanitätsbericht gegebenen Zahlen. Bei schweren Attacken wird selbstverständlich die Prognose bei exspectativer Behandlung um so ungünstiger sein müssen und ebenso auch bei chirurgischer Behandlung um so ungünstiger, je später diese einsetzt. Solange wir nicht über grosse Zahlen verfügen, und zwar über eine grosse Anzahl nicht operirter und operirter Fälle und diese beiden miteinander vergleichen können, wird es schwer halten, über die Prognose der acuten Appendicitis im Allgemeinen sich zu äussern. Wir müssen die Fälle in Hinsicht auf die Mortalität genau differenzieren, was für Anfälle vorliegen und wie deren Ausgang bei exspectativer oder chirurgischer Behandlung ist; wir müssen die Sterblichkeit bei chirurgischer und bei exspectativer Behandlung z. B. auch bei denjenigen Fällen geben, die mit fortschreitender Peritonitis verbunden sind, und ferner bei denen, wo es sich um localisirte Abscesse handelt, ferner genaue Angaben darüber auch machen, wann operirt wurde, an welchem Krankheitstage die Operation vor sich ging. Das sind aber vor der Hand Forderungen, die zu erfüllen beinahe unmöglich ist. Ich kann mit Sahli nur übereinstimmen, wenn er sagt, dass besondere Spitalstatistiken auch nicht von fern ein richtiges Bild weder von der Häufigkeit der in Frage kommenden Erkrankung, noch von dem Grade ihrer Gefährlichkeit geben können, da die meisten und namentlich so gut wie alle leichteren Fälle von den Privatärzten behandelt werden. Dieser Umstand war für Sahli die Veranlassung, an die Aerzte in der Schweiz einen Fragebogen zu verschicken, vermittelst dessen er einige der wichtigsten, die Perityphlitis betreffenden Fragen zu entscheiden suchte. Sahli erhielt im Ganzen von 466 Aerzten Antwort. Das darin enthaltene Material bezog sich auf 7213 Fälle von Perityphlitis. Davon wurden operirt 473, nicht operirt 6740. Von den Operirten starben 101 = 21 Proc., während heilten 372 = 78,7 Proc. Von den nicht Operirten starben 561 = 8,8 Proc., während heilten 6149 = 91,2 Proc. In 9593 Fällen finden sich Angaben, ob die Spontanheilung mit oder ohne Recidiv vor sich ging. Von diesen Fällen heilten ohne Recidiv 79 Proc., mit Recidiven 21 Proc. der Gesammtzahl (d. h. der 4593 Fälle). Die hohe Letalität der operirten Fälle ist, wie Sahli richtig hervorhebt, wesentlich darauf zurückzuführen, dass es sich bei den operirten um die schwersten

Fälle handelte und dass wohl häufig zu spät operirt wurde. Die hohe Letalität fällt also hier theilweise der exspectativen Therapie zur Last. Auch aus dieser Statistik kann man trotz der imponirenden Zahlen nur ersehen, dass im Verlauf der Erkrankung des Wurmfortsatzes eine grosse Anzahl leichterer Anfälle vorkommen, die zunächst ohne weitere Folgen wieder ausklingen. Wieviel wirkliche Spontanheilungen dabei sind, lässt sich nicht im geringsten ersehen. — Durch die heutzutage häufig ausgeführten Operationen in den ersten 24 oder 48 Stunden ist die Prognose der operirten Fälle und zwar der schweren Fälle, eine sehr viel bessere geworden.

Die Frage, ob nach einem acut abgelaufenem Anfall, ohne dass ein operativer Eingriff gemacht wurde, eine völlige Spontanheilung eingetreten ist, ist, wie wir schon andeuteten, schwer zu entscheiden. Es gibt unzweifelhaft Patienten, bei denen ein einziger acuter Anfall stattfindet und die nie wieder im Leben Beschwerden von Seiten des Blinddarms haben. Das sind Erkrankungen, bei denen während des Anfalls der Wurmfortsatz necrotisch zu Grunde geht, und zwar in seiner ganzen Ausdehnung, der Eiter dann resorbirt wird oder in den Darm durchbricht, ferner eine günstige Vernarbung am Coecum eintritt. Die Natur macht hier dasselbe wie der Chirurg: eine vollständige Appendectomie. Ob ausser diesen Fällen häufig Spontanheilungen durch vollständige Verödung des Wurmfortsatzes vorkommen, diese Frage ist schwer zu beantworten, da wir wissen, dass ungemein lange Pausen zwischen den Anfällen vorkommen können — bis zu 20 Jahren und darüber — und dass die Patienten in der anfallsfreien Zeit während dieser langen Pause ganz beschwerdefrei bleiben können, mithin die noch vorhandene Erkrankung durchaus nicht Symptome zu machen braucht. Es ist daher die Entscheidung der Frage, ob nach dem Anfall eine dauernde Heilung eingetreten ist oder nicht, gerade wegen dieser langen Pausen schwierig zu treffen. Im Allgemeinen wissen wir von der chronischen Entzündung des Wurmfortsatzes, dass sie nur sehr selten spontan ausheilt und zwar in Folge rein mechanischer Hindernisse.

Die anatomischen Vorgänge, die die Spontanheilung einleiten, charakterisiren sich in der Hauptsache als eine narbige Schrumpfung der entzündlichen Neubildung, an der auch der Wurmfortsatz betheiligt ist. Die Serosa des Coecum findet man meistens narbig verdickt, das Coecum mit der Beckenwand verwachsen; der Wurmfortsatz, in festes Bindegewebe eingebettet, liegt der Blinddarmwandung an. Die Heilung ist aber nur dann eine vollständige, wenn das Lumen des Appendix dabei völlig verödet, seine Bedeutung als Darmanhang somit aufgehoben und nur ein derber functionsloser Strang übrig geblieben ist.

An dieser narbigen Schrumpfung nehmen auch Abscesse Theil. Eiterungen mögen sich einen Weg in die benachbarten Darmschlingen bahnen oder in andere Organe. Je kleiner ein derartiger Abscess ist, um so vollständiger wird wohl die Entleerung in den Darm statt finden können. Wenn ein derartiger Ausgang aber nicht stattfindet, so ist es unzweifelhaft, dass trotzdem die Resorption des Eiters vollständig erfolgen kann, wenn sie auch als eine grosse Seltenheit gilt. Auch die Bakterien gehen in den abgekapselten Eiterherden langsam zu Grunde, die Eitermassen dicken sich ein, verfetten und werden auf solche Weise resorbiert. Ob aber dabei der Wurmfortsatz zu gleicher Zeit ausheilt, ist eine ganz andere Frage, die meistens negiert werden muss. Sahli legt einen grossen Werth auf die Selbstdrainirung des Abscesses. Er macht darauf aufmerksam, dass der perforirte Wurmfortsatz in der Abscesshöhle geradezu als natürliches Drain wirken kann. Die Bahnen, auf denen die Infection eingedrungen ist, sind oft die präformirten Bahnen, auf denen der gebildete Eiter sich später entleert.

Die Prognose der chronischen Appendicitis bleibt immerhin eine weifelhafte.

FÜNFTER THEIL.

DIE THERAPIE DER APPENDICITIS.

Die Therapie der Appendicitis.

Die Wichtigkeit und Berechtigung chirurgischer Eingriffe bei der Appendicitis dürfte ausser allem Zweifel sein. Die Erörterung der letzten Jahre beschäftigten sich im Wesentlichen mit der Abgrenzung des chirurgischen Einschreitens, besonders bei acuter Entzündung. Die inneren Collegen haben zugegeben, dass Operationen häufiger als früher vorgenommen werden müssten, und haben erkannt, dass mit Zunahme der chirurgischen Eingriffe der Procentsatz der Heilungen grösser geworden ist als früher. Die chirurgische Behandlung ist daher schon lange nicht mehr als eine Nothoperation anzusehen, sondern die Indicationen zum Operiren sind viel zahlreicher und ganz andere geworden.

Für die Therapie ist der wichtigste Satz der, dass der erste acute Anfall sich nicht mit dem Beginn der Krankheit deckt, sondern nur eine Etappe der Erkrankung oder das Aufflackern eines bereits bestehenden chronischen Processes bedeutet. Die Art der Anfälle, die Dignität derselben ist je nach den bereits bestehenden pathologischen Veränderungen und nach der Art der Infection eine sehr verschiedene, und es muss unsere Aufgabe sein, aus den klinischen Symptomen uns ein Bild der Art der Entzündung zu construiren, um danach früh oder später eingreifen zu können.

Die Therapie wird sich scheiden müssen in eine Therapie der Anfälle und eine Therapie der Krankheit. Die Krankheit wird erst definitiv gehoben durch die Entfernung des Wurmfortsatzes, entweder während des acuten Anfalles, oder im freien Intervall.

Die Operation im acuten Anfall.

a) Die Frühoperation in den ersten 48 Stunden.

Die Operation in den ersten 48 Stunden des acuten Anfalles ist eine Errungenschaft der letzten Jahre. Wie ich schon in der Einleitung erwähnte, hat sich das Material im Laufe der Jahre verändert. Der Chirurg hat jetzt öfter als früher Gelegenheit, derartige Erkrankungen sofort

nach Beginn des Anfalles zu sehen, während er früher erst zugezogen wurde, wenn ein deutlicher Abscess nachweisbar war oder eine allgemeine Peritonitis das Leben des Patienten bedrohte.

Immerhin ist noch keine definitive Einigung über diese eigentliche Frühoperation erzielt worden. Auch ich erkenne die Frühoperation nicht bedingungslos für alle Fälle als nöthig an. Solange unter den Chirurgen über die Frühoperation noch Meinungsverschiedenheiten bestehen, kann man auch noch keine Verständigung gerade in dieser Frage zwischen Internen und Chirurgen erwarten. Dieulafoy, der Interne, verlangt bedingungslos die sofortige Operation jeden Falles, und zwar mit den Worten: „Attendre pour opérer que l'appendicite se refroidit, c'est exposer le malade à la mort.“ Mein sehr verehrter Freund Roux, der bekannte Chirurg in Lausanne, ist der Meinung, man müsste den letzten Anfall gehörig auslaufen lassen, man müsste die Energie haben, die Operation zu verweigern, bis man nichts Krankes mehr fühlen kann.

In den letzten drei Jahren wurden im Krankenhause Moabit und in meiner Privatpraxis über 50 Fälle in den ersten 48 Stunden der Erkrankung operirt.

Innerhalb des ersten Krankheitstages operirte Fälle.

No. d. Falles	Name	Temp.	Puls	Leukocytenzahl	Operationsbefund	Complicationen	Ausgang
1	Zander	38,6	88	—	Kein Exsudat. W. F. catarrhal. entzündet		geh.
2	Lutomsky	37,6	68	19000	Empyem d. W. F. mit beginnender Gangr. d. Schleimhaut. Etwas serös Exsud.		„
3	Stiegler	39,0	120	19000	3 Essl. freies trüb-eitrig Exsudat. Gangr Empyem d. W. F.		„
4	Diekhoff	37,0	100	12000	3 Essl. trüb-eitrig. freies Exsudat. W. F. total gangr.	Sec. Dougl. Abscess	„
5	Steinke	39,0	140	20000	Trüb-seröse freie Flüssigkeit, grangränöses Empyem		„
6	Müller	38,8	92	24000	Etwas trüb-eitrig. Exsudat. W. F. gangr.		„
7	Tietze	38,9	120	20000	1/4 Liter dünnflüssiges trüb-eitrig. Exsud. Darmschlingen mit Fibrin belegt. Nirgends Verklebung. W. F. gangr.	Secundär. Dougl. Abscess	„
8	Krebs	38,2	132	30000	Kein Exsudat. W. F. total gangränös, empyematös		„
9	Brewke	37,6	88	20000	Etwas seröses Exsudat. W. F. vollkommen gangränös, empyematös.		„
10	Geppert	38,0	108	28000	2 Essl. trüb-eitrig. Flüssigkeit, halb frei, wenige zarte Verklebungen. W. F. gangränös		„
11	Kühnert	38,1	124	28000	2 Theelöffel stinkend. Eiter, reichl. freie trübe Flüssigk. W. F. gangr. u. perf.		„
12	Salomon	39,4	112	15000	2 Esslöffel freien Eiters. W. F. gangr. u. perforirt	Gravid. 6 Mon. Fortschr. Perit.	gest.

No. d. Falles	Name	Temp.	Puls	Leukocytenzahl	Operationsbefund	Complicationen	Ausgang
13	Isecke	37,8	110	30000	Wenig trüb seröses freies Exsudat. W. F. völlig gangränös	Fortschr. Peritonit.	gest.
14	Werner	38,5	116	—	Freie allgemeine eitrige Peritonitis. W. F. gangränös	Fortschr. Peritonit.	„
					Am zweiten Krankheitstage operirte Fälle.		
15	Fränzel	38,5	124	22000	2 Essl. dünnflüssig-stink. Eiter. Jauchig. Eiter im kleinen Becken, keine Verklebung, gangr. Empyem		geh.
16	Lehmann	38,3	112	28000	2 Essl. Eiter, trübes Exsudat. W. F. total gangränös	Gr. Dougl. Abscess	„
17	Anklam	38,1	128	20000	Reichlich freies trüb-eitriges Exsud. W. F. gangränös		„
18	Uhse	37,3	84	32000	2 Essl. Eiter, reichlich trübe Flüssigkeit, W. F. perforirt		„
19	Franz	38,0	120	20000	W. F. perfor. u. gangr. 3 Essl. übelriech. Eiter		„
20	Chemnitz	36,6	92	20000	Trübes Exsudat. W. F. in toto gangr.		„
21	Neumeister	38,0	120	20000	W. F. perforirt u. gangr. Reichl. Eiter, locker begrenzt		„
22	Murzin	38,6	120	28000	1 Theel. serös-eitr. Flüssigk. Darmschl. leicht verklebt. W. F. perforirt		„
23	Bailleu	39,4	120	24000	Locker begrenzter Abscess. W. F. gangr.		„
24	Arlt	38,7	120	28000	Reichlich trüb-eitr. u. rein eitrig. freies Exsudat. W. F. gangr. u. perforirt	sec. Dougl. Abscess	„
25	Tracel	37,5	120	24000	1 Theel. jauchiger Eiter um den W. F. W. F. perforirt		„
26	Blewe	38,8	120	28000	Reichl. trüb-eitr. freies Exsudat. W. F. gangr. Empyem.	sec. D.-Ab. u. Ven-Thr.	„
27	Anders	36,9	45	36000	Freies kothig-eitr. Exsudat. Grosse Perf. um den W. F.		„
28	Bastanier	38,2	100	30000	Freies jauch.-eitr. Exsud. W. F. gangr. u. perforirt	sec D.-Ab. Adhäs-Ileus.	„
29	Bodzielny	37,9	120	23000	Freies eitr. Exsud., 2 Essl. W. F. perfor	sec. D.-Ab.	„
30	Bock	38,8	120	24000	Reichl. trübes Exsudat ohne Verklebg. W. F. perforirt		„
31	Würfel	38,2	100	12000	2 Esslöffel freies eitriges Exsudat. W. F. perforirt	sec. D.-Ab.	„
32	Pelikan	39,2	120	16000	W. F. perfor. Reichl freier Eiter.		„
33	Kiessler	39,0	108	19000	3 Essl. jauchig eitr. Exsud. W. F. gangr. und perforirt		„
34	Fengler	37,6	88	19000	1 Essl. trüb-eitr. Exsud. Zarte Verklebg. W. F. total gangränös		„
35	Steinfett	39,2	120	17000	Reichl. freier Eiter. W. F. gangr. u. perf.		„
36	Schmidt	39,0	120	19000	Diffuse eitrige Peritonitis. W. F. gangr.		„
37	Bothmann	37,1	92	15000	Trüb seröses Exsud. W. F. catarrhalisch erkrankt		„
38	Kaltenthaler	37,1	88	13000	App. entzündet. Etwas serös. Exsud		„
39	Schw. Clara	39,0	108	—	App. entzündet. Empyem d. W. F. Etwas seröses Exsudat		„
40	Forstreuther	38,8	108	13000	App. entzündet. Etwas seröses Exs.		„
41	Laudahn	38,6	120	17000	W. F. stark entzündet. Trüb serö-es Exsu.		„
42	Schulze	39,6	120	9000	Allgemeine freie eitr. Peritonitis. W. F. gangränös und perfor.		„

No. d. Falles	Name	Temp.	Puls	Leukocytenzahl	Operationsbefund	Complicationen	Ausgang
43	Lange	38,3	120	12000	Allgemeine freie eitr. Peritonitis. W. F. gangr. und perfor.		gest.
44	Bergemann	40,2	120	10000	Reichl. freies eitr. Exsudat. W. F. total gangränös		,,
45	Gösch	38,0	115	10000	2 Essl. stink. freier Eiter. W. F. total gangränös		,,
46	Jacobsen	37,6	112	40000	Diffuse eitr. Peritonitis. W. F. gangr.		,,
47	Enkel	39,9	140	—	Allgemeine eitr. Peritonitis. W. F. gangr.		,,

Dazu kommen noch 2 Fälle, die ich auswärts operirte und die geheilt wurden.

Wie aus der Tabelle ersichtlich ist, handelt es sich bei diesen Frühoperationen bis auf wenige Fälle ausschliesslich um schwere pathologische Veränderungen des Appendix und seiner Umgebung, um Fälle, bei denen das Peritoneum in grösserer Ausdehnung an der Entzündung Theil nahm und meist den Charakter der fortschreitenden Entzündung zeigte. Wenn wir berücksichtigen, dass in besagten drei Jahren allein auf unserer chirurgischen Abtheilung im Ganzen 160 Patienten aufgenommen wurden, deren Erkrankung nicht älter war als 48 Stunden, und dass wir von diesen 50 operirten in den ersten 24—48 Stunden, mit 8 Todesfällen, 70 im weiteren Verlauf des acuten Anfalls operirten mit 6 Todesfällen und 42 expectativ behandelten, von denen keiner gestorben ist, so wird man wohl zugeben müssen, dass die Indicationen zur Frühoperation von uns verhältnissmässig richtig gestellt worden sind. Wir haben vorwiegend Fälle, bei denen wir acute Gangrän oder Perforation mit fortschreitender Peritonitis diagnosticirten, zum sofortigen operativen Einschreiten als mit Recht geeignet gehalten haben. Es ergiebt sich daraus, dass es in der That doch möglich ist, bestimmte Diagnosen auch in den ersten 24—48 Stunden zu stellen, und dass die Symptome dieser Fälle insgesammt so characteristisch waren, dass wir aus ihnen einen Rückschluss auf den Zustand des Wurmfortsatzes und des Peritoneums machen konnten. Von den 70 im späteren Verlauf des acuten Anfalls operirten Fällen sind 6 gestorben, 2 an Embolien, 4 an einer nicht zum Stillstand kommenden fortschreitenden eitrigen Peritonitis. Die Frage, ob diese 4 — und nur um diese könnte es sich handeln — durch die Operation in den ersten 48 Stunden eine bessere Prognose gegeben hätten, lässt sich weder bejahen noch verneinen. Jedenfalls waren die klinischen Symptome bei diesen 4 nicht so alarmirend, dass ein sofortiger Eingriff nach unseren Erfahrungen bei ihnen nothwendig erschien. Wir können daher wohl sagen, dass bei diesen 70 Patienten die abwartende Therapie am Platze war. Wenn wir die 160 Fälle, die im ersten Radium eingeliefert wurden, sofort alle operirt hätten, so hätten wir gewiss auch hiervon eine ganze Reihe durchgebracht.

Ob aber das Endresultat ein wesentlich anderes als bei dem von uns eingeschlagenen Verfahren gewesen, lässt sich bei so kleinen Zahlen natürlich nicht entscheiden.

Der Umstand, dass wir bei den 50 in den ersten Tagen operirten Patienten 8 Todesfälle hatten, ist ein Beweis dafür, dass es immer Anfälle geben wird, welche durch eine hochgradige Infectiosität sich als prognostisch absolut schlecht erweisen werden, bei denen die Patienten mit oder ohne Operation durch die Toxinwirkung zu Grunde gehen. Diese Todesfälle werden in den Tabellen der Frühoperation stets figuriren müssen; es wird uns nie gelingen, alle Fälle durch sofortige Operation, mag sie noch so früh ausgeführt sein, zu retten. Es kommt hierbei auch noch die Gefahr der Narcose und die Dauer der Operation als solcher in Betracht. Es darf nicht Unmögliches von der Frühoperation verlangt werden.

Das, was wir durch die Frühoperation erreichen wollen, ist, dass wir mit Hilfe derselben die Mortalität auch der gleich unter schweren Symptomen auftretenden Anfälle auf ein gewisses Minimum reduciren. Wir wollen die Prognose der fortschreitenden Peritonitis bessern, und das erreichen wir unzweifelhaft durch die Operation in den ersten 24 oder 48 Stunden. Aber wir wollen nicht kritiklos jedem im Anfall befindlichen Kranken den Leib aufschneiden und den Processus vermiformis entfernen. Die leichten Anfälle klingen in wenigen Tagen aus, und so ungefährlich ist die Laparotomie als solche nicht anzusehen, dass sie auch in diesen gutartig verlaufenden Anfällen den Vorzug vor der expectativen Therapie verdient.

Eine andere Frage ist die, ob wir, vorausgesetzt, dass der Eingriff im Anfall stets eine günstige Prognose giebt, durch die Frühoperation in Hinsicht auf die schnellere Ausheilung des Kranken günstigere Verhältnisse schaffen als bei der expectativen Therapie. Wenn wir nochmals auf die immerhin noch kleinen Zahlen der Frühoperationen, über die wir verfügen, zurückkommen, so können wir wohl sagen, dass in den 70 im späteren Verlauf der Perityphlitis vorgenommenen Operationen die Patienten vielleicht ein längeres Krankenlager durchmachen mussten wegen der nothwendigen Nachbehandlungen, auch der Gefahr der Bauchbrüche eher ausgesetzt waren, als in Fällen, wo man sofort die Bauchhöhle wieder schliessen kann, und endlich, dass bei vielen von denselben noch Nachoperationen erforderlich wurden, besonders in den Fällen, wo wegen der Grösse der Abscesse der Wurmfortsatz nicht gleich mit entfernt werden konnte. Freilich verläuft auch nicht jede Frühoperation immer glatt. Bei den 42 leichten Fällen, welche anstandslos bei der expectativen Therapie ausheilten, dürfte wohl durch eine sofortige Laparotomie ein Vortheil erreicht nicht worden sein.

Wenn auch zugegeben werden muss, dass eine Verkürzung des Krankenlagers und eine schnellere Ausheilung der Patienten durch die Frühoperation erreicht werden kann, so sind doch vorläufig für uns diese Momente nicht so schwerwiegend, dass sie uns veranlassen sollten à tout prix in jedem Anfall sofort die Appendectomie vorzunehmen. Wir stellen doch uusere Indicationen nach dem Krankheitsbilde, welches vorliegt, und glauben damit auf dem richtigen Wege zu sein, wenigstens — und das wiederhole ich — haben wir bis jetzt noch in keinem einzigen Falle uns Vorwürfe machen müssen, eine Frühoperation unterlassen zu haben, wenn auch der Verlauf nachher nicht doch sich so einfach gestaltete, wie man es bei Beginn der Erkrankung erhoffen durfte.

Die Symptome derjenigen schweren Fälle, die uns zu sofortiger Operation Veranlassung gaben, waren stets characterisirt durch die schweren allgemeinen Störungen, durch die Verhältnisse der Temperatur des Pulses, der Leukocytose und besonders auch der localen Symptome. Keines dieser Symptome, die wir im vierten Abschnitt ausführlich besprochen haben, genügte an und für sich, um die Indication zur Frühoperation zu stellen. Nur eine Vergleichung und Berücksichtigung aller allgemeinen und localen Symptome ergab für uns die Nothwendigkeit eines Eingriffes oder nicht.

Als Beispiel führe ich noch folgenden Fall an. Ein junges Mädchen erkrankte auf der Fahrt von Stettin nach Berlin im Eisenbahnzuge unter heftigen Leibschmerzen und Erbrechen. Noch Abends in das Krankenhaus geschafft, sah ich die Patientin am nächsten Morgen. Schwerkranker Eindruck. Benommenheit. Temperatur 39°, Puls 140, Leib mässig aufgetrieben. Ueberall etwas schmerzhaft, undeutliche Resistenz in der Ileocoecalgegend, woselbst die heftigsten Schmerzen angegeben werden. Die Berührung der Bauchdecken an dieser Stelle erregt schon Schmerzäusserungen. Sofortige Laparotomie. Eindringen in den Bauchfellsack an typischer Stelle. Unter dem Coecum und den anliegenden Därmen liegt der gangränöse Wurmfortsatz mit Perforation.

Ueberall lockere Adhäsionen in der Umgebung, mangelhafte Abkapselung. Beim Lösen derselben dringt aus der Tiefe des Beckens aus dem Douglasraume plötzlich eine Unmenge hellgelben, süsslich riechenden Eiters (Senkung). Der Finger dringt zwischen Darmschlingen nach dem Douglas, ohne irgendwie Abkapselungen vorzufinden. Nach möglichst sorgfältiger Entleerung und Austupfen des Eiters, während welcher Zeit die Darmschlingen durch Compressen zurückgehalten werden, wird ein Jodoformdocht tief in das kleine Becken eingeführt, durch ausgiebige Schürzentamponade der Rest der eröffneten Bauchhöhle ausgiebig tamponirt.

Die peritonitischen und toxischen Erscheinungen gingen in den nächsten Tagen völlig zurück, es trat Heilung ein.

Um über das für uns so äusserst wichtige Symptom der Leucocytenvermehrung in den ersten 48 Stunden kurz noch einmal unser Urtheil auszusprechen, hinsichtlich deren Bedeutung bei Beginn der Erkrankung, so ist eine über 20000 betragende Leucocytenzahl nur der Ausdruck einer schweren Infection und besagt nichts über das Vorhandensein von Eiter.[1]) Diese hohe Zahl ist bereits am ersten Tage in den schweren Fällen zu constatiren und steigt in der grossen Mehrzahl der Fälle bis zum dritten Tage weiter an. Tritt durch Allgemeinvergiftung ein Nachlassen der Kräfte ein, so sinkt im Gegensatz zur Schwere aller übrigen Symptome diese Zahl ab. Hohe Leucocytose über 20000 in den ersten Tagen der Erkrankung neben sonstigen schweren Symptomen ergiebt die Indication zum sofortigen Eingriff, da mit Sicher-

Fig. 30.[2])

heit eine schwere Infection vorliegt. Schwere klinische Symptome und dabei niedrige oder gar fehlende Leucocytose sind das Zeichen beginnender oder fortgeschrittener Allgemeinvergiftung und indiciren gleichfalls sofortige Operation. Der Leucocytenbefund vor der Operation ist das sicherste prognostische Merkmal, weil er am klarsten die noch vorhandene Wehrkraft des Organismus wiederspiegelt. Solange wir bei hoher Leucocytose operiren, ist die Prognose eine bessere. Alle bei niedriger oder fehlender Leucocytose und schweren klinischen Symptomen Operirten geben eine sehr schlechte Prognose. Die practische Verwertung aber einer Leucocytenzahl ist nur statthaft, wie wir schon erwähnten, unter Berücksichtigung und Vergleichung aller übrigen Symptome und des Zeitpunkts der Erkrankung.

Jede Frühoperation muss den Character einer ausgedehnten Laparotomie tragen. Hier thut man gut jede Scheu vor der Freilegung des Peritoneums

1) Vgl. S. 115 ff.

2) Gehört zu dem Fall S. 208.

fallen zu lassen. Hier handelt es sich darum, eine ausgiebige Freilegung der entzündeten Theile, Trennung der Adhäsionen, Entfernung des meist gangränös vorgefundenen Wurmfortsatzes, Reinigung der Bauchhöhle mit nachfolgender ausgiebiger Tamponade vorzunehmen. Das kann man alles vom Flankenschnitt aus erreichen. Den Wurmfortsatz fühlt man oft, häufiger als man ihn sieht. Oft dient ein Netzstrang dazu, ihn zu finden Der Appendix wird amputirt und der Rest des Processus vermiformis eingestülpt. Ist das Exsudat in der Umgebung des entzündeten Wurmfortsatzes noch nicht sehr ausgedehnt, so genügt ein sorgfältiges Austupfen der Höhle, um dasselbe völlig zu entleeren. Nur bei sehr ausgedehnten eitrigen oder jauchigen Exsudaten spüle ich die Bauchhöhle mit Kochsalzlösung aus. Selten entschliesse ich mich dazu, eine Gegenöffnung z. B. in der linken Seite zu machen, um die Ausspülung ergiebiger zu gestalten. Liegen die Exsudatmassen im kleinen Becken, so kann man mit Vortheil die Ausspülung in der Beckenhochlagerung vornehmen. Trotz alledem beobachtet man nicht selten das Entstehen secundärer Abscesse, die eine nachträgliche Eröffnnng erheischen. Ist die Entzündung nicht sehr ausgedehnt uud der Wurmfortsatz nicht zu sehr verändert gewesen, so kann man die Bauchöhle vollständig schliessen. Im allgemeinen wird aber bei der Frühoperation, je reichlicher bereits das Exsudat ist, die Tamponade mit einer Schürze am Platze sein. Das schliesst nicht aus, dass selbstverständlich ein Theil der Wunde geschlossen wird.

Da es für uns Chirurgen unzweifelhaft ist, dass die fortschreitende Peritonitis im Anschluss an einen kranken Herd, den entzündeten Wurmfortsatz, sich ausbreitet, so ist es selbstverständlich, dass man zunächst auf diesen Herd, und zwar am besten durch den Flankenschnitt, eingeht und die Operation damit beginnt, diesen Herd zu entleeren und den kranken Wurmfortsatz zu entfernen. Ich habe immer diesen Schnitt dem Schnitt in der Mittellinie vorgezogen. Denn da man sich schwer über die Ausbreitung der Veränderungen des Peritoneums, sowie des Exsudats vorher Rechenschaft geben kann, so kann der Schnitt in der Mittellinie, noch immer intaktere Theile der Bauchhöhle antreffen und dadurch leicht eine weitere Ausbreitung des Processes herbeiführen. Denn bei jeder fortschreitenden Peritonitis, besonders zu Beginn, macht man oft genug die Erfahrung, dass in der Umgebung des ursprünglichen Herdes ein ganz anderes Exsudat als weiter nach der Mittellinie zu sich befindet.

Es giebt Fälle von ausgebreiteter Peritonitis, bei denen man nach meiner Meinung chirurgisch überhaupt nichts mehr erreichen kann. Zwar sind das nicht gerade die Fälle in den ersten 48 Stunden, sondern am dritten, vierten Tage oder noch später, Fälle von so schweren klinischen Erscheinungen, dass man den Eindruck erhält, dass durch die Operation

der letale Ausgang in keiner Weise beeinflusst werden kann. Ich widerrate im späteren Stadium jeden Eingriff, wenn die Patienten sich in Euphorie befinden, die durch hochgradige Sepsis bedingt ist. Der Tod ist nach der Operation qualvoller für die armen Kranken, als wenn man sie unoperirt sterben lässt. Diese Beobachtungen machen wir namentlich bei Kindern. Vom Standpunkt der Menschlichkeit ist es daher geboten, hier dem Schicksal seinen Lauf zu lassen und eventuell nur durch Narcotica Linderung des Zustandes herbeizuführen.

Kann man sich zu einer operativen Behandlung im einzelnen Falle nicht entschliessen, ist der Fall aber nicht so verzweifelt, dass man nicht noch einen Rückgang der Peritonitis erhoffen kann, so liegt der Schwerpunkt der Behandlung in der Innehaltung der Ruhe und in der Anwendung von Narcotica. Hier herrscht über den Werth des Opiums und seiner Präparate allgemeine Uebereinstimmung bei den Aerzten. Aber auch das Morphium ist in solchen Fällen ein ausgezeichnetes Hilfsmittel. Ausspülungen des Darms, Entleerungen seiner Massen habe ich im Gegensatz zu anderen Chirurgen in solchen Fällen nie gern in Anwendung gebracht, dagegen hat die Anlegung einer Dünndarmfistel bei den nicht sehr foudroyant verlaufenden Fällen von Peritonitis mir vielfach recht gute Dienste erwiesen.

Ergänzend zu meinen obigen Aeusserungen über die Ausspülungen der Bauchhöhle bei allgemeiner Bauchfellentzündung will ich noch hervorheben, dass die Bauchhöhle zu drainiren nach meiner Ansicht Illusion ist. Rehn[1]) versuchte durch consequentes Vorgehen und rücksichtsloses Eröffnen jeder Eiteransammlung auch bei fortschreitender Peritonitis zum Ziele zu gelangen. Der Eiter wird nicht allein mittelst Ausspülungen durch warme Kochsalzlösungen entleert, sondern es schliesst sich auch eine allgemeine Peritonealdrainage daran. Für die Peritonealdrainage waren die von dem Anatomen Henke angegebenen Engen massgebend. Es sind diejenigen Stellen, an denen die vordere Bauchwand den an der Rückfläche der Bauchhöhle liegenden Theilen sehr nahe kommt: in der Höhe des Nabels und dann rechts und links entsprechend dem Verlauf des Musculus psoas, der jederseits coulissenartig in das Lumen der Bauchhöhle vorspringt. Dadurch bekommt man scharf getrennte Räume, einen oberen Raum in der Aushöhlung des Zwerchfells bis zur oberen Enge, zweitens je einen Seitenraum rechts und links von der oberen Enge, welcher sich nach abwärts bis in die Darmbeingruben und zum vorderen Psoasrand erstreckt, drittens einen unteren Raum in der Mitte zwischen den beiden Musculi psoas und herab durch den Beckeneingang bis in

1) Grenzgebiete, Band 6, Seite 286.

das kleine Becken. Rehn machte einen Schnitt in der Mittellinie in Beckenhochlagerung. Die gesammten Därme wurden unter fortwährender Bespülnng mit 45—55° C. messender Kochsalzlösung ausgepackt. Die ganze Bauchhöhle wird dann mit Kochsalzmengen, 30—40 l, systematisch ausgeschwenkt, die Flüssigkeit durch Compressen entfernt, die Reposition der Därme unter abermaliger Kochsalzspülung gemacht. Es wird dabei eine obere dünne Dünndarmschlinge in die Höhe gehoben und durch das zugehörige Mesenteriolum nahe an der Radix ein Schlitz für das Drainrohr angelegt. Dies legt sich bogenförmig zu beiden Seiten der Wirbelkörper und tritt durch eine neue seitliche Oeffnung der Bauchwand rechts und links unmittelbar über dem Colon aus. Von den beiden Seitenöffnungen wird noch ein zweites und drittes von der Mitte aus nach den tiefsten Punkten des kleinen Beckens gelegt. Schluss der Bauchhöhle. Die in die Peritonealhöhle eingedrungene Luft treibt man durch erneute Kochsalzeingiessungen während des Lösens aus, so dass schliesslich in der Bauchhöhle eine nicht unbeträchtliche Menge von Flüssigkeit zurückbleibt. Der Patient wird dann mit erhöhtem Kopfteil im Bett gelagert, und es werden zwei- bis dreimal am Tage Kochsalzspülungen, 50—150 ccm, gemacht. Unter der Wirkung des Kochsalzes gehen Blähungen ab, und es treten auch Stuhlentleerungen bis zu leichten Durchfällen auf. Nach 3—4 Tagen schwinden die leichten Symptome. Das Spülrohr wird entfernt.

Zu diesem Verfahren gehört viel Muth. Schlechte Erfahrungen werden sicherlich auch nicht ausgeblieben sein. Man hat nicht viel wieder davon gehört.

Je öfter man Peritonitiden zu sehen bekommt, um so erstaunter ist man manchmal, noch Fälle anzutreffen, die man chirurgisch nicht mehr anzurühren wagte, Fälle, die doch allmählich sich bessern und bei denen die Patienten am Leben bleiben.

Die Nachbehandlung bei operativ behandelten fortschreitenden Peritonitiden soll hauptsächlich ihr Augenmerk darauf richten, die toxischen Stoffe möglichst schnell aus dem Körper zu entfernen. Die Entleerung des Magens und des Darmkanals spielt eine grosse Rolle. In den ersten Tagen beschränken wir uns gewöhnlich auf die Einführung eines Darmrohres und Ausspülungen des Mastdarms und des Magens. Später geben wir auch Abführmittel per os, sobald das Erbrechen aufhört.

Sehr störend und auch gefährlich für den Patienten ist das Auftreten von Darmatonie, Meteorismus, manchmal auch Ileus nach der Operation. Auch hier kann unter Umständen die Eröffnung einer Dünndarmschlinge, die Enterostomie, wie ich mich des Oefteren habe überzeugen können und schon erwähnte, sehr gute Wirkung haben. Die künstlich

angelegte Fistel heilt nach Beseitigung der Peritonitis gewöhnlich von selber zu.

Abgesehen von der Entleerung des Magendarmkanals ist die Hebung der Herzthätigkeit und die Beförderung der Diurese von grosser Bedeutung. Hierin stimmen Chirurgen und innere Aerzte vollkommen überein. Ich brauche daher auf die einzelnen Mittel nicht einzugehen.

Die Versuche, die Hyperleucocytose zur Resistenzerhöhung zu benutzen, haben bisher zu einem hervorragenden Resultate nicht geführt. Ich selber habe in der Richtung mannigfache Versuche unternommen. Am besten habe ich die Einspritzungen sterilen Pferdeblutserums gefunden, die gut vertragen werden und nie unangenehme Zufälle hervorriefen. In einigen Fällen schien die Widerstandskraft der Patienten in hervorragender Weise durch die Einspritzungen gehoben zu werden. Selbstverständlich kann ich über den Werth der Methode mich noch nicht aussprechen, dazu gehören noch weitere und ausgedehnte Beobachtungen. Ob die directe Einspritzung des Pferdeserum in die entzündete Bauchhöhle selber irgend einen Erfolg hat, darüber kann ich vorläufig ein Urtheil nicht abgeben.

b) Die operative Behandlung der circumscripten Peritonitis, des perityphlitischen Abscesses.

Es ist dies die Perityphlitis in loco classico mit Abscessbildung.[1])

Die circumscripte Peritonitis ist meist bedingt durch Perforation des Wurmfortsatzes durch Kothstein oder Geschwür, seltener durch Gangrän

1) Ich kann der Punction eine wesentliche Bedeutung bei der Stellung der Diagnose, speciell der Feststellung, ob Eiter vorhanden ist oder nicht, mit Ausnahme der subphrenischen Abscesse, nicht zusprechen. Ebensowenig hat die Punction für die Behandlung irgend welchen Werth. Ich wende die Punction nie an. Ich schliesse mich völlig dem Ausspruche von Roux an, wenn er von der Punction sagt: „Cette ponction est quelquefois dangereuse, très souvent sans résultat, toujours inutile." Freilich ist nichts mehr im Stande, sowohl den Arzt als die Angehörigen des Kranken von der Notwendigkeit eines operativen Eingriffs zu überzeugen, als eine Spritze voll Eiter. Demgegenüber ist aber festzustellen, dass bei der schwierigen Kenntniss des Sitzes des Abscesses, man durchschnittlich mehrere Male punctiren muss, ehe man hoffen kann, auf denselben zu stossen; dass ein negatives Resultat gar nichts beweist, und dass man selbst bei positivem Ergebniss nicht bestimmt sagen kann dass der Eiter nicht aus den Lumen des Wurmfortsatzes stammt. Was man auf dem Wege nach der Tiefe alles durchsticht, ist gar nicht vorauszusehen, und wenn wir auch die Durchbohrung eines Darmstückes mit einer dünnen Canüle nicht gerade zu fürchten brauchen, so liegt doch die Möglichkeit auf der Hand, dass man mit der Nadel infectiöses Material verschleppt und eine bakterielle Infection der Exsudatmassen bewirkt oder Blutungen hervorruft, die weitere Zersetzungen zur Folge haben. Ich verwerfe daher die Punction durch die Bauchdecken völlig, da man eine anatomische Diagnose auch ohne sie stellen kann.

desselben. Wenn auch nicht geleugnet werden kann, dass Gangrän zusammen mit Perforation in den Abscessen vorgefunden wird, so muss erstere oft als eine secundäre angesehen werden.

Die Anhaltspunkte, die ein operatives Einschreiten beim perityphlitischen Abscess, der sich meist bereits in den ersten 48 Stunden deutlich markirt, ergeben, liegen in Störungen allgemeiner oder localer Natur. Klingen sämmtliche klinische Symptome zusammen ab, so ist die Hoffnung vorhanden, dass der Abscess sich resorbirt. Treten in dem Verhalten der Temperatur, des Pulses und der Leukocytose Differenzen auf, so spricht das für eine Vergrösserung und Zunahme der Eiteransammlung. Hier kommt vor allen Dingen die Leukocytenkurve zur Geltung.

Wenn man bei der circumscripten Peritonitis operirt, so soll man auf den Herd direct eindringen. Nachdem man, wie bei den Operationen im freien Intervall, die Muskeln und die Fascia transversa durchtrennt hat (vgl. die Technik im Abschnitt „Operation im freien Intervall"), liegt das Peritoneum vor, und man erkennt nun deutlich, selbst noch bei schwartiger Verdickung, die Umschlagstelle. Meist zeigt sich die Nähe des Abscesses schon in den Bauchdecken durch eine sulzige und seröse Durchtränkung der Gewebe. Das Peritoneum selber sieht und fühlt sich verdickt an. Man geht dann stumpf mit dem Finger auf der Fascia iliaca entlang und hebt vorsichtig das Peritoneum von derselben ab. Das kann man in weiter Ausdehnung bis zu den Gefässen hin bequem machen. Auch nach oben hin kann man in gleicher Weise den Peritonealsack freilegen. Man thut gut, sich daran zu erinnern, dass der Harnleiter nebst dem Ductus deferens und den Vasa spermatica mit dem Peritoneum eng verwachsen sind und dass alle diese Organe zugleich mit dem Bauchfell leicht vom Beckenboden abgehoben werden können. Man hat jetzt einen grösseren Theil des Bauchfelles als Sack vor sich, und es gelingt leicht, durch die Palpation die Resistenz, die man vorher schon durch die Bauchdecken hat erkennen können, zu begrenzen. Meist erscheint die Resistenz jetzt kleiner als vorher bei der Untersuchung bei noch intakten Bauchdecken. Man sucht nun diejenige Stelle auf, wo dieselbe dem parietalen Blatte des Peritoneums am nächsten liegt. Das kann bald weiter nach vorn, bald weiter nach hinten, nach dem Becken oder nach vorn nach der Leber zu der Fall sein. Häufig ist das Peritoneum hier mit der strangförmigen Resistenz darunter verwachsen. In anderen Fällen ist das Peritoneum noch verschiebbar auf der Geschwulst. Die Incision des Bauchfells ist an der verwachsenen Stelle gegeben. Operirt man in der ersten Woche noch, so sind die Verhältnisse meistens recht günstig und übersichtlich. Man kommt nach Durchtrennung

der Peritonealverdickungen direct in die Eiterhöhle, die noch nicht sehr umfangreich, mit dem Finger vollständig abtastbar ist. Vor allen Dingen wird man auch in derselben sofort den erkrankten Processus vermiformis entdecken, der noch nicht vollständig mit der Umgebung verlötet oder in der Wandung des Abscesses eingebettet vorgefunden wird. Ist dies der Fall, so kann er freigemacht, hervorgezogen, luxirt und auch mit Leichtigkeit entfernt werden. (Vergleiche die Technik bei den Operationen im freien Intervall). Die Amputation wird nahe am Coecum gemacht, das Vernähen dieses Stumpfes in ähnlicher Weise wie bei den Operationen im freien Intervall vorgenommen, nur muss man die Nähte etwas tief legen, da das Gewebe sich meist brüchig, krank und aufgelockert erweist. Gelingt es nicht, den Appendix in die entzündete Coecalwand einzubetten, so muss man sich mit dem Abbinden begnügen oder Netz resp. Fettklümpchen über demselben vernähen. Nachdem der Eiter völlig entleert, wird die Eiterhöhle mit einer Schürzentamponade versehen, desgleichen der Raum zwischen Fascia iliaca und dem Peritoneum mit einem weiteren Tampon ausgefüllt und endlich die klaffende Haut- und Muskelwunde, die man noch zweckmässig verkleinert, mit einem locker eingelegten dritten Tampon oder einem Schwamm bedeckt; die Haut über dem Schwamm wird, damit derselbe nicht hervorgedrängt wird, dann noch durch eine Naht fixirt. Die Schürzentamponade wird bei uns so ausgeführt, dass eine Serviette steriler oder Credé'scher Silbergaze über die durch grosse Wundhaken gut klaffend und zugänglich gemachte Höhle gebreitet wird, und in diese Schürze hinein werden die Streifen Jodoformgaze, bei sehr grosser Wundhöhle gelegentlich unterbrochen durch sterile Gazeschwämme, hineingeführt. Diese Art der Tamponade bietet auch den Vortheil, dass bei buchtenreichen Wundhöhlen in der Bauchhöhle keine der Ausbuchtungen ausser Acht gelassen werden kann.

Endlich gestattet die Schürze einen leichten und fast schmerzlosen Wechsel des Inhalts und erspart dem angegriffenen Patienten die bei der Tiefe der Wunden sonst nothwendigen Betäubungen beim Verbandwechsel. Die Schürze haben wir in Fällen mit geringer Secretion oft bis zu 10 Tagen liegen gelassen und nur öfter ihren Inhalt gewechselt beziehungsweise verkleinert, während sie bei starker Durchtränkung eher gewechselt und schon am 4. Tage entfernt werden muss. Im weiteren Verlaufe der Heilung genügt natürlich die Tamponade mit Gazestreifen (Jodoformgazestreifen). Am 3. bis 5. Tage wird für Stuhlgang gesorgt (Ricinus).

Einen directen Verschluss des Bauches machen wir nicht, selbst dann nicht, wenn nur geringe Eitermengen vorhanden waren und dieselben scheinbar vollständig entleert werden konnten. Man bekommt beim völligen Verschluss der Wunde manchmal wieder ein acutes Auf-

flackern der Peritonitis. Andere Chirurgen wagen öfters den völligen Verschluss, ich bin in den letzten Jahren wieder vorsichtiger geworden.

Sind die Verhältnisse bei der Operation der Appendicitis mit circumscripter Peritonitis nicht so einfacher Art, wie bisher geschildert, ist der Abscess grösser, die Entzündung heftiger gewesen, so kann die Operation sehr viel schwieriger sein. Der Abscess zeigt sich zunächst nicht mehr als eine gleichförmige glattwandige Höhle, sondern pflegt eine Reihe von verschiedenartigen Ausbuchtungen, die entweder nach dem Nabel, häufiger nach der Leber oder dem kleinen Becken zu sich ausbreiten, zu haben, oder es zeigen sich bereits Senkungen nach verschiedenen Richtungen. In der weitaus grössten Anzahl der Fälle sind diese Abscesse bei der von uns geübten Schnittführung leicht zu finden, nur dass der Schnitt dann viel grösser, bis zu 10 cm oder 15 cm Länge, ausgeführt werden muss. Bei einem so grossen Schnitt muss man alle Gewebe bis auf das Peritoneum scharf durchtrennen. Die Loslösung von der Fascia iliaca muss in grösserer Ausdehnung erfolgen. Meist zeigt sich das Peritoneum auch hier an einer Stelle gelblich verfärbt, oder die oedematöse Durchtränkang des properitonealen Fettes zeigt die Nähe des Abscesses an. In der Minderheit der Fälle wird man den umschriebenen Abscess nicht mit dem parietalen Blatte der Peritoneums verwachsen antreffen. Hier liegt der Abscess manchmal mitten zwischen den Dünndarmschlingen. Auch in Fällen, wo der Abscess sich infolge der Schwere nach dem kleinen Becken gesenkt hat oder von Anfang an durch eine ungünstige Lage und Länge des Appendix weitab im kleinen Becken in der Nähe des Rectums oder der Scheide sich entwickelt hat, wird man durch das freie Peritoneum zu demselben gelangen müssen, wenn nicht hier die Eröffnung vom Rectum oder der Scheide aus angezeigt ist. Nach Eröffnung des Peritoneums wird man unverklebte Darmschlingen antreffen. Diese werden dann durch Gazestreifen resp -Tupfer zur Seite gebracht, um zu dem Abscess zu gelangen. Man überzeuge sich, bevor man in den Abcess eindringt, dass durch Compressen nach beiden Richtungen hin die freien Darmschlingen vollständig geschützt sind. Auch während der Entleerung des Abscesses sind die umliegenden freien Darmschlingen durch Compressen vor Berührung mit dem Eiter zu schützen. Der Eiter im Abscess selbst muss in ausgiebiger Weise ausgetupft werden, der Wurmfortsatz hervorgesucht, damit auch hinter ihm befindliche Eitermengen entfernt werden können. Je gründlicher mit der Aufräumung des Eiters verfahren wird, um so besser.

Bei der Eröffnung des Abscesses vom Mastdarm oder der Scheide aus, werden diese durch Specula erweitert, die Vorwölbung punktirt oder gleich incidirt, die Oeffnung mit der Kornzange erweitert, ein Drain ein-

geführt. Bei der Eröffnung von der Scheide aus, wird der Uterus mitteest Zangen fixirt.

Es wird die Frage über das Aufsuchen und Entfernen des Wurmfortsatzes je nach den localen Verhältnissen zu erörtern sein. Handelt es sich um eine kleinere Eiterhöhle, um einen bequem gelegenen Wurmfortsatz, um ein übersichtliches Operationsfeld, so muss und soll derselbe gleich mit entfernt werden. Handelt es sich um sehr grosseAbscesse mit vielen Ausbuchtungen und liegt der Wurmfortsatz so, dass man ihn selbst nach mehrfachen Versuchen nicht recht zu Gesichte bekommt und nicht recht entwickeln kann, liegt er in der Wand der Abscesshöhle fest eingebettet, so kann es rathsam sein, um nicht die Gefährlichkeit des Eingriffes zu erhöhen, sich mit der Entleerung des Eiters aus der grossen Höhle zu begnügen und dann später (nach Ablauf des Anfalles) den Wurmfortsatz zu entfernen. Allerdings ist gerade bei grossen Eitermengen stets zu vermuthen, dass auch hinter dem Wurmfortsatz noch grössere Abschnitte des Peritoneums mit Eiter gefüllt vorgefunden werden können und dass diese Eitermengen sich erst genügend entleeren, wenn der Wurmfortsatz losgelöst und entfernt ist. So führe ich hier folgendes Beispiel an für Eiteransammlungen hinter dem Processus vermiformis die erst nach Entfernung desselben sich entleeren.

Nest, 11 Jahre alt. Operirt am 5. September 1898, am zehnten Tage des ersten Anfalls. Der Wurmfortsatz, hochroth injicirt, verdickt, in seiner ganzen Ausdehnung verwachsen. Er geht von der lateralen Coecalwand ab nach rechts hin und biegt sich dann nach unten und medianwärts um, so dass seine Kuppe unter dem Coecum liegt. Es wird zunächst nahe dem Coecalansatz der Wurmfortsatz zwischen zwei Seidenligaturen abgetragen. Hiernach wird das Mesenterioleum unterbunden und durchschnitten und dann die Kuppe, in welcher ein Kothstein zu fühlen ist, gelöst. Dabei wird ein mehrere Esslöffel kothig riechenden Eiters enthaltender zweiter Abscess eröffnet, dessen Abschluss nach oben der an der Spitze perforirte Wurmfortsatz bildet. Der Abscess reicht zwischen Rectum und Blase, am Uterus vorbei ins Becken. Er wird mit Jodoformgaze ausgestopft, dann wird der Rest des Wurmfortsatzes ins Coecum eingestülpt und übernäht und auf die Nahtreihe eine Silbergazeschürze eingeführt. Jodoformgazetamponade. Heilung.

Es kommt alles darauf an, dass bei dem Aufsuchen des Wurmfortsatzes die Technik der Operation beherrscht wird. So muss freier Darm nicht allein sofort durch eine daraufgelegte Compresse, am besten aus Jodoformgaze geschützt und vor dem Kontakt mit putriden Massen bewahrt werden, sondern auch während der weiteren Operation dürfen diese freigelegten Darmschlingen nicht wieder zu Gesichte kommen, sondern müssen dauernd unter den Kompressen durch einen Assistenten zurückgehalten werden. (Vergl. oben Seite 216). So kann

man wohl sagen, dass die Weiterentwickelung der Operationstechnik dahin führen wird, den Wurmfortsatz auch bei ausgedehnten Eiterhöhlen immer aufzufinden und zu exstirpiren. Denn so lange nicht der Wurmfortsatz entfernt ist, kann man den Patienten nicht als völlig gesund erklären und kann derselbe wieder neue schwere Anfälle erleiden.

Es ist auch wichtig, nach Kothsteinen in der Abscesshöhle zu suchen, die häufig in den Ausbuchtungen derselben liegen, da sie erfahrungsgemäss, wenn zurückgelassen, zu neuen Entzündungen mit Abscessbildungen oder zu Fistelbildungen, die erst nach der definitiven Ausstossung des Kothsteines ausheilen, führen können.

Wenn die umschriebenen Abscesse sehr gross sind, so erfordern sie manchmal zum besseren Abfluss der Sekrete Gegenöffnungen, die man am häufigsten je nach der Ausbuchtung der Abscesse entweder in der Lumbalgegend oder in der linken Bauchseite anzulegen hat.

c) Operation bei multiplen Abscessen.

Die multiplen Abscesse sind meist Folgen der progredienten fibrinös-eitrigen Peritonitis. Man wird sie, wenn man sie entdecken kann, auch zu eröffnen haben. Dabei sollen womöglich die einzelnen Abscesse so aufgesucht und eingeschnitten werden, dass auch hierbei eine Infection der bis dahin von der Entzündung unberührt gebliebenen Theile des Bauchfells ausgeschlossen wird. Die technische Ausführung dieser Operation kann dabei sehr grosse Schwierigkeiten haben. Denn es gelingt manchmal nicht, von irgend einer Seite her einen vermutheten und in der That auch vorhandenen Abscess wegen seiner ungünstigen Lage inmitten von Darmschlingen ohne Weiteres zu erreichen. Hier kann unter Umständen die zweizeitige Operation von Nutzen sein. Am häufigsten finden sich derartige abgekapselte Herde auf der linken Seite, wo man durch einen ähnlichen Schnitt wie rechts an der Darmbeinschaufel zu denselben gelangen und auch die Eiteransammlungen erreichen kann, die in der Umgebung der Blase sich befinden. Findet man nach Durchtrennung der Bauchdecken und Freilegung des Peritoneums nicht ohne Weiteres den vermutheten Abscess, so kann man die Wunde tamponiren, und es gelingt dann manchmal in den nächsten Tagen bei der allmählichen Vergrösserung des Abscesses und Senkung desselben, ihn von dem Schnitt aus zu eröffnen, ohne Verletzung eines freieren Theiles der Bauchhöhle. Oft täuschen Vortreibungen benachbarter Organe Abscesse vor. So wurde in einem Falle ein Tumor der Prävesicalgegend gefühlt, der aber nicht von einem Abscess gebildet war, sondern von der zusammengedrückten und leeren Harnblase, während der Abscess hinter der Harnblase lag. Manchmal ist es mir auch nach Freilegung einer als Abscess imponirenden nicht sehr deut-

lichen Resistenz unthunlich erschienen, sofort einzuschneiden, dann sah ich aber nach einigen Tagen oder später die Resistenz ganz schwinden. Dass grössere Eitermengen resorbirt werden, unterliegt für mich keinem Zweifel. Sehr wichtig zur Orientirung über die Lage der Abscesse ist die genaue Untersuchung per rectum resp. per vaginam.

d) Operation bei subphrenischen Abscessen, Empyemen und Lungenaffectionen.

Haben wir es mit einem Anfall von Appendicitis perforativa oder gangraenosa zu thun, bei dem Leberabscesse, subphrenische Abscesse oder Lungenaffectionen auftreten, so wird man nach den auch sonst hier geltenden Grundsätzen operiren und die Abscesse zu entleeren suchen müssen. Hier kann man die Punction als Hilfsmittel zur Diagnose kaum entbehren. Dieselbe muss sogar bei tiefliegenden Abscessen oft wiederholt werden. Fällt eine Punction positiv aus, so kann man versuchen, den Eiter durch Schnitt zu entleeren; gehen, wie wir es erlebt haben, die klinischen Symptome zurück, trotzdem Eiter durch Punction nachgewiesen wurde, so hat es sich um kleinere Abscesse nur gehandelt.

Als Art des chirurgischen Eingriffes kann für gewöhnlich die breite Incision oder die Rippenresection in Frage kommen. Hat man durch Punction Eiter nachgewiesen, so kann man die Nadel liegen lassen und an dieser entlang einschneiden.

Jeder Fall muss individuell behandelt werden. In einem Theile unserer Fälle fand sich der günstige Umstand, dass das Zwerchfell sich an den Thorax fest angelegt hatte, so dass eine Eröffnung des Pleuraraums bei der des subphrenischen Abscesses nicht stattfand; in einem anderen konnte die Incision des Abscesses so tief gemacht werden, dass die Eröffnung des Pleuraraumes gar nicht in Frage kam. Diesen operativ günstigen Fällen gegenüber musste manchmal der intacte Pleuraraum durchquert werden.

Die Ansicht mancher Chirurgen, dass durch den intacten Pleuraraum ohne Bedenken auf den subphrenischen Abscess eingegangen werden dürfe, ist im Allgemeinen richtig. Das Annähen der Pleura ist dabei zweckmässig. Um einen artificiellen Pneumothorax zu vermeiden und der Möglichkeit einer Pleurainfection vorzubeugen, habe ich in einem Fall die Punction des Abscesses mit nachfolgender Heberdrainage angewendet. Ich bin eigentlich mit dem Erfolg recht zufrieden gewesen; da in dem Falle noch eine allgemeine Peritonitis vorhanden war, an der der Patient zu Grund ging, so zeigte sich bei der Autopsie, dass die Entleerung des Abscesses in ganz guter Weise dabei stattgefunden hatte und die Möglichkeit nicht ausgeschlossen war, dass dieser Fall durch die Heberdrainage allein zur Ausheilung gekommen wäre.

Die Nachbehandlung der subphrenischen Abscesse ist einfach. Wir unterlassen die Ausspülung der Abscesshöhle, tamponiren im Anfange und ersetzen später den Tampon durch einen Drain. Hierdurch wird ein gehöriger Abfluss der Secrete ermöglicht. Die Abscesshöhle verkleinert sich dabei, und die Patienten erholen sich in relativ kurzer Zeit.

Die Operation im freien Intervall.

Es ist selbstverständlich, dass bei der Appendektomie im freien Intervall die Regeln der Asepsis und Antisepsis streng befolgt werden müssen. Die Patienten müssen gut vorbereitet werden; vor allen Dingen muss der Darm entleert sein. Die Vorbereitung muss wenigstens einen ganzen Tag vor der Operation in Anspruch nehmen und durch Ricinusöl und andere Abführmittel der Darm gehörig entlastet werden. Dabei soll die Ernährung während der Vorbereitungszeit nur flüssiger Art sein: Suppen, Milch und dergleichen mehr. Am Abend vor der Operation werden die Patienten gebadet, die Haare, besonders die Schamhaare, abrasirt. Bei der Operation wird noch die Bauchdeckenhaut sorgfältig gereinigt.[1])

Die Operation als solche umfasst vier Acte.

1. Schnitt durch die Bauchdecken,
2. Eröffnung des Peritoneums, Aufsuchen des Appendix, Loslösung desselben aus seinen Verwachsungen, Abbinden des Mesenteriolums.
3. Amputation des Appendix, Versorgung des Stumpfes.
4. Verschluss der Bauchdeckenwunde.

1. Bauchdeckenschnitt.

Viele Operateure ziehen bei der Appendektomie im freien Intervall den Schnitt an der lateralen Seite des Rectus und zwar durch die vordere Rectusscheide mit Verschiebung des Muskels medianwärts vor. Ich gebe entschieden dem Schnitte am Rande des Darmbeinkammes den Vorzug, entsprechend etwa dem Schnitte für die Ligatur der Iliaca, da nach meiner Erfahrung man von diesem Schnitte aus den Processus vermiformis, so verschieden er auch gelagert sein mag, mit Sicherheit überall erreichen kann. Ich habe nie Grund gehabt, von dieser Schnittführung abzuweichen, auch habe ich mich im Laufe der Jahre überzeugt, dass, wenn man den Schnitt nachher wieder vernäht, die Entstehung von Bauchbrüchen ausgeschlossen ist.

1) Narkose (Aether oder Chloroform) ist nöthig, Localanästhesie zu verwerfen. Dagegen habe ich neuerdings mit ausgezeichnetem Erfolge die mittelst Stovain erzeugte *Rückenmarks*anaesthesie bei der Operation (auch der acuten Fälle) in Anwendung gebracht.

Es hat sich für die Vernarbung und für die Lage der Narbe ausser dem als zweckmässig und empfehlenswert gezeigt, die Haut vor der Durchschneidung von dem Assistenten medianwärts, dem Nabel zu, verziehen zu lassen, so dass die Hautwunde, beim Nachlassen des Zuges der Muskelwunde nicht entspricht, sondern weiter nach auswärts liegt. Die Hautnarbe befindet sich nach der Vernarbung mehr auf dem Knochen und rückt sogar im Laufe der Zeit nach dem Oberschenkel zu, liegt auch dadurch beim Tragen eines Gurtes, einer Säbelkoppel und dergleichen sehr günstig.

Nachdem also die Haut in der Weise verschoben ist, wird dieselbe dann hart am Darmbeinrande in einer Länge von 5—7 cm durchschnitten und die Fascia superficialis zu gleicher Zeit fast in derselben Ausdehnung. Die Enden des Schnittes reichen etwa bis zur Mitte des Ligamentum Poupartii, und zwar endet derselbe vor der Arteria epigastrica. Ebensowenig braucht der Annulus inguinalis zu Gesichte zu kommen. Ein Fettklümpchen (Fig. 30) neben der Arteria epigastrica zeigt gewöhnlich die Gegend des Annulus an. Ich mache seit Jahren diese kleinen Schnitte und bequeme mich zu grösseren Durchtrennungen nur, wenn ich bei der Operation durch die Lage und die Art der Verwachsungen des Wurmfortsatzes dazu gezwungen werde. Wenn man viel Appendektomien macht, so weiss man, dass man mit den kleinen Schnitten in der grössten Anzahl der Fälle den Zweck erreichen kann.

Die durchzuschneidenden Schichten sind: 1) Haut, 2) Fascia superficialis, 3) Musculus obliquus externus, 4) Musculus obliquus internus, 5) Musculus transversus, 6) Fascia transversa und endlich 7) das Peritoneum.

Von dem Musculus obliquus externus wird man Muskelmassen erst in der Höhe des Darmbeinkammes antreffen. Weiter abwärts besteht die Aponeurose aus schräg von oben und aussen nach unten und innen laufenden glänzenden Fasern. Die Muskelmassen des Musculus obliquus internus und transversus müssen bis zur Fascia transversa getrennt werden. Ein stärkerer Muskelzweig von der Cicumflexa ilei wird häufig dabei angetroffen, durchschnitten und muss unterbunden werden. Eine breite Vene oder richtiger oft zwei Venen in der Schnittrichtung, nach Durchtrennung der Muskeln aussen verlaufend, werden gleichfalls unterbunden. Die Fasern des Musculus transversus laufen in derselben Richtung wie die des Musculus obliquus externus, nur etwas weniger schräg Die Fascia transversa ist häufig fest mit der Aponeurose des Musculus transversus verbunden. Man trifft meistens eine fettreiche Zelllage zwischen Fascia und Peritoneum an, besonders am Rande des Darmbeinkammes.

Nach Durchtrennung der Haut und Fascie pflege ich die stumpfe

Fig. 31.[1])

A Aponeurosis m. obliqui externi
B Musc. obliquus internus abdominis.
C Musc. transversus abdominis.
E Fascia transversa.
F Peritoneum.
a, a, a, a Einschnitt in die Aponeurose des M. obliquus internus.
b, b Einschnitt in den Musc. obliquus internus.
c, c Einschnitt in den M. transversus.
c' Der aponeurotische Theil des M. transversus.
b' Die Verschmelzung dieser Aponeurose mit der Fascia transversa.
d, d, d Einschnitt in die Fascia transversa.
f Ein Fettklümpchen, das gewöhnlich in der Gegend des Annulus inguinalis neben der Art. epigastrica an der äusseren Fläche des Bauchfelles liegt.
g Der aponeurotische Theil des M. rectus.
1, 1 Art. epigastrica.
2, 2 Venae epigastricae.

(Nach Pirogoff's chirurg. Anatomie. Taf. 35.)

1) Obige Tafel (Fig. 42) stellt den „typischen Schnitt" bei der Perityphlitisoperation vor. Absichtlich ist hier eine Tafel gewählt worden, auf der die Verhältnisse der Art. epigastrica und des Samenstranges noch ersehen werden können. Für gewöhnlich reicht aber der Schnitt höchstens bis zur Art. epigastrica, die nicht durchschnitten zu werden braucht. Dagegen erfolgt die Spaltung der Bauchdecken bei dem „typischen" Schnitt noch etwas höher hinauf, nach der Spina oss. ilei sup. ant.

Durchtrennung der Muskulatur und der Fascien bis auf das Peritoneum zu machen. Man kann diese stumpfe Durchtrennung entweder mit den beiden Zeigefingern vornehmen oder mit stumpfen Haken. Beim ersteren Verfahren hat man den Vorteil, sich besser orientiren und die Durchtrennung bis auf das Peritoneum leichter und glatter ausführen zu können, doch bei einiger Uebung gelingt dieselbe auch leicht mit Hülfe der nicht zu schmalen stumpfen Wundhaken. Die stumpfe Durchtrennung hat den Vortheil, dass die Trennungslinie der Muskeln beinahe rechtwinklig zum Schnitte durch Haut und Fascie zu liegen kommt, was später bei der Vernähung dieser sich kreuzenden Trennungslinien zur Vermeidung von Bauchbrüchen mit Bildung einer vorzüglichen Narbe viel beiträgt. Ausserdem ist die Blutung geringer.

2. Eröffnung des Peritoneums, Aufsuchen des Appendix Loslösen desselben aus seinen Verwachsungen.

Liegt das Peritoneum in der Tiefe der Muskelwunde frei vor, so wird ein zwei- resp. dreizinkiger stumpfer Haken von dem gegenüberstehenden Assistenten so in die Wunde eingefügt, dass die durchtrennte Haut, Fascie, Muskel bis zur Fascia transversa durch die Zacken des Hakens medianwärts stark verzogen werden, Ein zweiter stumpfer Haken in den unteren Wundwinkel, eingesetzt in Haut und Musculus obliquus in seiner Trennungslinie, soll nach unten und aussen die durchtrennten Theile stark ziehen, so dass in der dadurch entstandenen grösseren Lücke das Bauchfell sich bequem vorwölben kann. Die fettreiche Zelllage, welche, wie wir bemerkten, das Bauchfell oft bedeckt, wird stumpf nach aussen abgedrängt. Ist dieselbe, wie es bei fettreichen Individuen der Fall zu sein pflegt, sehr mächtig, so kann sie auch entfernt werden. Jetzt liegt das sich vorwölbende, manchmal normale, manchmal etwas verdickte Pertitoneum vor, wird mit Hülfe zweier anatomischer Pincetten in einer Falte erhoben und eröffnet, die Oeffnung durch Einführen der federnden anatomischen Pincette nach oben und unten erweitert, der Rand des Peritoneums durch Klammern (Péans) gefasst, damit er vorgezogen werden kann und Einsicht in die Bauchverhältnisse gestattet. Drängen sich Netz oder Dünndarmschlingen aus dem geöffneten Peritoneum hervor, so werden dieselben durch Einführen zweifingerbreiter Jodoformstreifen zurückgebracht und durch Liegenlassen derselben zurückgehalten. Auf solche Weise gelingt es leicht das Coecum auch dann, wenn dasselbe in der Tiefe stark mit dem parietalen Blatte verwachsen ist, sichtbar zu machen und vorzuziehen. Das Coecum, kenntlich an den Tänien, wird aus etwa vorhandenen Adhäsionen gelöst und aus der Wunde vorgezogen. Bei diesem Act wird häufig ein grosser Abschnitt nicht allein des Coecums, sondern auch des Colon ascendens zunächst vorgezogen,

besonders da, wo der Wurmfortsatz nach dem Becken zu in der Tiefe fixirt ist. Bei Frauen haben wir häufiger als bei Männern eine Verlagerung eines grossen Theils des Colons ascendens angetroffen. Man hüte sich, eine Eventration des Dickdarms peripher vom Coecum zu machen. Sobald man in die Nähe des Eintritts des Ileums in das Coecum gelangt, muss man den vorgelagerten Dickdarm durch die Oeffnung des Peritoneums wieder zurückbringen und durch Jodoformgaze zurückhalten lassen. Nun orientirt man sich mit dem Finger über die Lage und die Beschaffenheit des Wurmfortsatzes. Dabei sind allerdings eine ganze Reihe von Möglichkeiten vorhanden. Entweder fühlt man in der Furche zwischen Coecum und Ileum strangartig den fixirten verdickten Wurmfortsatz, oder aber man gelangt zunächst auf die wieder nach oben geschlagene Kuppe desselben und muss von dieser aus die weiteren Abschnitte des Appendix bis zum Coecum hin verfolgen, oder man findet ihn verwachsen und eingebettet in der Wand des Coecums zwischen diesem und der Darmbeinschaufel direct nach unten oder nach oben, nach der Leber zu, verlaufend u. dgl. m. Sind nur geringere Veränderungen am Wurmfortsatz vorhanden und auch nur zartere Adhäsionen zu bemerken, so gelingt es leicht, das Organ aus den Adhäsionen zu lösen und mitsamt seinem Mesenteriolum aus der Wunde zu luxiren. Aber selbst in diesen operativ leichten Fällen, noch mehr selbstverständlich da, wo zahlreiche Verwachsungen die Loslösung des Appendix ungemein erschweren, ist es ebenso wichtig wie bequem, zunächst den Wurmfortsatz unweit seines Cöcalabganges durch eine Seidenligatur anzuschlingen, die dann eine ausgezeichnete Handhabe für die weitere Entwickelung des Wurmfortsatzes darbietet und zugleich verhindert, dass sein Inhalt sich nach dem Coecum zu entleert. Er bleibt dadurch in vielen Fällen, besonders bei weitem und durchgängigem Lumen prall gefüllt und für die Loslösung um so geeigneter. Da, wo er fest verlötet in Schwarten, Narben in der Coecalwand sich befindet, genügt für seine Entfernung nicht eine Schlinge, sondern es müssen dann noch an seinem weiteren Verlauf mehrere derartige Schlingen Schritt für Schritt bei seiner Loslösung aus den Adhäsionen angelegt werden. Jede der neuen Schlingen bietet wiederum eine weitere Handhabe, um ihn vorzuziehen und weiter zu entwickeln, sodass schliesslich an einem derartigen Wurmfortsatze viele Schlingen, manchmal 6, 7, je nach der Länge desselben, sich befinden. Diese umschnüren nur den Wurmfortsatz, nicht das Mesenteriolum. Ist auf solche Weise der Wurmfortsatz freigemacht, so muss das Mesenteriolum abgebunden werden. Dieses erfolgt am besten mit Catgut, indem mit der Deschamp'schen Nadel die einzelnen Partien mit dem Catgutfaden umgeben und abgeschnürt werden. Bei sehr dünnem Mesenteriolum ist es aber empfehlenswert, die erste Ligatur des

Mesenteriolums mit der zweiten noch einmal zu fassen und so auch noch einmal abzubinden. Die Fäden werden dann sofort kurz abgeschnitten.

Sind die Verwachsungen derart, dass man das eigentliche Mesenteriolum von denselben — und das gilt besonders von den Verwachsungen innerhalb der Cöcalwand — nicht differenzieren kann, so ist es zur Vermeidung der Blutung nöthig, die subseröse Ausschälung des Wurmfortsatzes zu versuchen. Es bleibt dabei das Mesenteriolum mitsammt den Verwachsungen zurück und blutet so gut wie gar nicht. Man muss sehr darauf bedacht sein, bei der Entfernung eines stark verwachsenen und in Narbengewebe eingebetteten Wurmfortsatzes denselben völlig mit seiner Kuppe zu exstirpiren, weil das Zurückbleiben auch nur eines kleinen Abschnittes derselben wegen der Schleimhaut, die noch in dem Reste vorhanden ist, die prima reunio gestört wird und Fistelbildungen leicht entstehen. Solche Reste können sogar schwere Infectionen bedingen.

Werden sehr feste Verwachsungen mit den umliegenden Därmen bei der Operation vorgefunden, so muss man bei dem Versuche des Loslösens sich hüten, die Serosa des Darmes abzustreifen, da dadurch leicht Ernährungsstörungen der Darmwand entstehen, die zu Necrosen und langwierigen Fisteln führen können. Sollte trotz aller Vorsicht derartige Abstreifung der Serosa entstehen, so müssen dieselben sofort durch feine Catgutnähte übernäht werden. Bei der Ablösung des Wurmfortsatzes kann man manchmal directe Verwachsungen mit der Darmwand und zwar an Stellen, wo Perforationen in den Darm hinein stattgefunden haben, antreffen. Man muss bei der Ablösung an dieser Stelle sich vorsehen, dass nicht Eröffnungen entweder des Appendix oder des Darmes erfolgen. Jedenfalls müssen, wenn nach der Entfernung undichte Stellen in der Darmwand bemerkt werden, dieselben auch sofort mehrfach übernäht werden. Man kann über derartige Stellen auch in der Nähe befindliches Netz zur Deckung verwerthen.

Alte Eiterreste trifft man, wenn im freien Intervall operirt wird, verhältnissmässig selten an, am häufigsten noch im kleinen Becken. Es quillt dann plötzlich beim Versuch der Loslösung des Wurmfortsatzes, besonders der peripheren Theile desselben, Eiter vor. Man muss dann auch hier die vorliegenden Darmschlingen durch Kompressen schützen und zurückdrängen, die Eiterhöhle sorgfältig austupfen und tamponiren, ehe man zur Abtragung des Wurmfortsatzes schreitet. Dieser Eiter ist meistens, wenn auch nicht steril, so doch nichtmehr sehr infectiös, und wenn seine Mengen nur gering sind und man die Granulationshöhle, ordentlich austupfen und übernähen kann, für die prima intentio nicht bedenklich. Man kann darüber die Wunde vereinigen. Trifft man auf

grössere Reste übelriechenden Eiters, so wird man gut thun, die Tamponade zu machen und den Wundverschluss nicht vollständig auszuführen. Oft ist der Wurmfortsatz mit dem Netz verlöthet und von Theilen eines hypertrophischen Netzes bedeckt. Hier ist es empfehlenswerth, nicht die einfache Abtrennung dieses immerhin noch kranken und mit Thromben versehenen Netzes zu machen, sondern dasselbe in typischer Weise, soweit es verdickt und erkrankt erscheint, zu reseciren.

3. Amputation des Appendix, Versorgung des Stumpfes.

Ist der Wurmfortsatz nach Unterbindung des Mesenterioleums von diesem getrennt und frei von Adhäsionen gut präparirt in der Wunde, so muss derselbe nun möglichst an seinem Abgange abgetragen (amputirt) werden. Die Seidenligatur peripher von der Stelle, an der der Appendix abgetragen werden soll, liegt bereits. Durch dieselbe wird der Inhalt des Wurmfortsatzes zurückgehalten. Nun führt man central von der Abschnürungsligatur durch die Basis des Wurmfortsatzes eine Nadel mit Catgutfaden durch die Wandung durch und schnürt mittelst des Catgutfadens die Basis nach beiden Seiten ab. Mittelst Scherenschnittes durchtrennt man jetzt zwischen beiden Ligaturen (Catgut- und Seidenligatur) den Appendix. Die zur Durchtrennung benutzte Scheere lege man sofort weg und reinige mittelst Gazetupfer die Durchtrennungsfläche. Eine Excision der Schleimhaut des Stumpfes halte ich für unnöthig, ebenso die Berührung der Schnittfläche mit dem Glüheisen (Pacquelin). Nun legt man den Appendixstumpf in die Coecalwand, führt durch eine Falte der Wand und den Appendixstumpf die Nadel hindurch und wiederum durch die nächste gegenüberliegende Coecalfalte, knotet zunächst diesen Catgutfaden, wodurch der Stumpf in der Coecalwand fixirt bleibt, übernäht den so eingebetteten Rest des Appendix mittelst Etagennähte, welche jedes Mal Serosa und Muscularis der zu beiden Seiten befindlichen Darmwand fassen, und zwar in mehreren Etagen. Das reichliche Material des Blindsackes gestattet eine äusserst bequeme mehrfache Uebernähung. Ich lege Werth darauf, dass eben mehrfache Etagennähte gelegt werden, damit der Appendixrest ganz in der Tiefe zu liegen kommt. (Siehe Fig. 32 u. 33.)

Dieses Verfahren, das sich seit Jahren bewährt hat, ist ein durchaus einfaches und praktisches. Ich habe nie irgend eine Störung nach einer derartig angelegten Naht gesehen und kann es in jeder Beziehung empfehlen. Ich halte es auch für einfacher als das von mir früher gewählte Verfahren, die Bildung einer Serosamanschette. Zu dem Zwecke wurde der Wurmfortsatz peripher mit einem kreisförmigen Schnitt umgeben, der nur die Serosa traf, und diese dann in Form einer Manschette

Fig. 32.

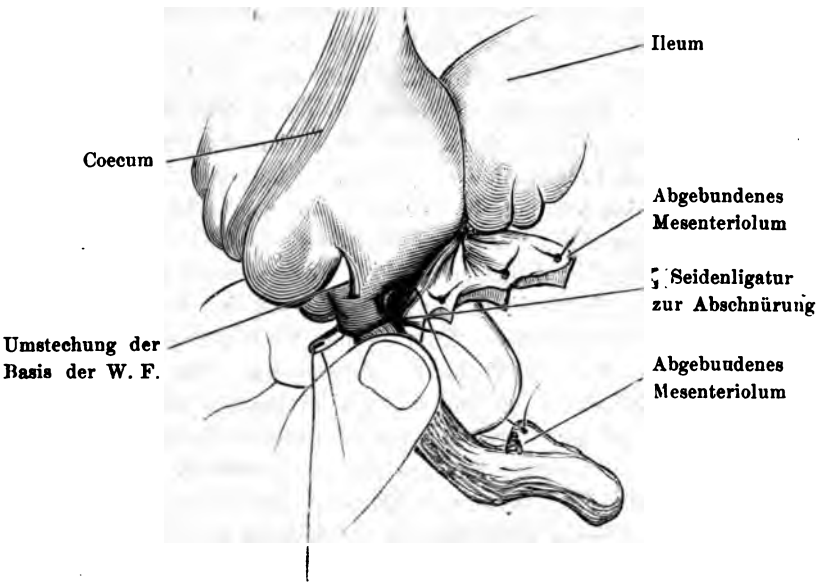

Fig. 33

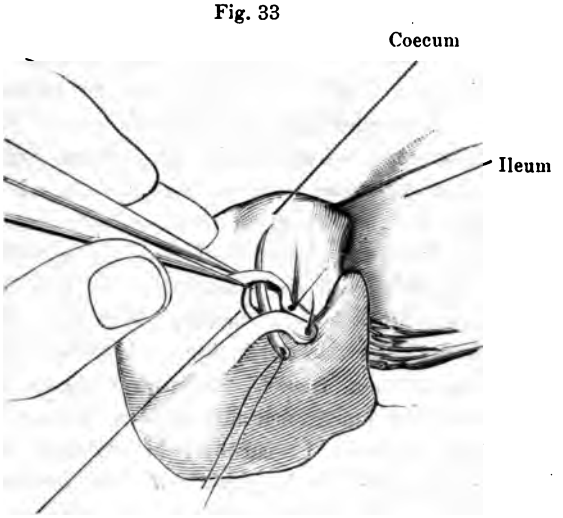

Einstülpung des Appendix-Stumpfes in die Coecalwand

1) Diesen beiden Zeichnungen (Fig. 32 u. 33) dienten als Vorbild die Fig. 4 u. 6 in Broca, l'Appendicite, Paris, Baillière 1900, da das in demselben angegebene Verfahren sich fast vollständig mit dem unsrigen deckt.

centralwärts zurückpräparirt, dann an der Grenze des zurückpräparirten Serosalappens die Durchtrennung des Wurmfortsatzes mittelst Schere vorgenommen. Die Manschette wurde dann über den Stumpf gelegt und durch Nähte fixirt. Sollte die Manschette nicht genügend gross ausgefallen sein, so kann man sie durch ein Stück Mesenteriolum zur Bedeckung des Stumpfes ergänzen. Der Wurmfortsatz wird dann ebenso wie vorhin durch Etagennähte eingebettet. Eine derartige Manschettenbildung wende ich jetzt nur in solchen Fällen an, in denen ein ungemein breiter und weiter Ansatz des Wurmfortsatzes am Coecum vorhanden ist, besonders also in allen denjenigen Fällen, wo es sich um die mehr embryonale Form, die directe Fortsetzung des Coecum in den Wurmfortsatz, handelt. Bei einer so breiten Einmündung des Wurmfortsatzes empfiehlt es sich aber auch, ein Verfahren anzuwenden, das mein Oberarzt Dr. Hermes verbessert hat und das ich oft benutzt habe, wenn man nicht vorzieht, den ganzen Stumpf aus der Coecalwand herauszuschneiden und das Loch im Coecum kunstgerecht zu vernähen. Mittelst eines eigens zu dem Zwecke construirten Écraseur nach dem bekannten Chassaignac'schen Princip wird zwischen der Catgut- und Seidenligatur, die in dem Falle nicht zu nahe bei einander gelegt werden dürfen, der Wurmfortsatz durchgequetscht. Man bekommt dann statt des breiten, rundlichen Stumpfes ein bandartiges Ende, das nun sehr bequem in die Coecalwand eingebettet werden kann.

Bei dem Uebernähen des Appendixstumpfes muss man sich vorsehen, keine grösseren Gefässe mit der Nadel zu verletzen. Besonders da, wo zahlreiche Verwachsungen des Wurmfortsatzes vorhanden waren und derselbe mit grossen Schwierigkeiten aus seinem Bette frei präparirt wurde, finden sich zahlreiche Gefässe rings umher, die dann untereinander so verzweigt sind, dass man an der Coecalwand kaum Stellen finden kann, wo dieselbe frei von solchen Gefässen ist. Verletzt man ein derartiges Gefäss, so bildet sich ein Hämatom, das sich ungemein schnell zwischen Serosa und Muscularis ausbreitet. Man muss dann schleunigst durch tiefere Umstechung die Ausbreitung desselben verhindern. Bei dieser Umstechung können freilich wiederum Gefässe verletzt werden, und um schliesslich der immer neu auftretenden Blutung Herr zu werden, muss man weiter entfernte Coecalwand heranziehen und durch tiefe Nähte über die blutende Fläche mitsammt den darunterliegenden Geweben herüberziehen. Immerhin kann die Blutstillung Schwierigkeiten machen.

Da man gut thut, auch das Bett, in welchem der Wurmfortsatz gelagert war und aus dem er losgelöst wurde, zu übernähen, zumal man sich auf Blutungen aus den Resten der Adhäsionen gefasst machen kann.

Auch hier kann man oft nur durch Heranziehen entfernterer Theile der Coecalwand die gewünschte Uebernähung vollenden, eine Art Coecalplastik (siehe auch weiter unten die Beispiele). Die Uebernähung hat auch noch den Zweck, keine Wundflächen zu hinterlassen, damit das Coecum nicht wiederum durch Verkleben dieser Wundflächen mit dem Peritoneum, besonders dem parietalen Blatte desselben, in ungünstiger Weise nach der Operation fixirt bleibt. Kann man eine derartige Uebernähung mit Coecalwand nicht ausführen, so empfiehlt es sich, aus der Nachbarschaft Fettläppchen, die am Coecum hängen, oder auch Theile vom Netz zu nehmen, um etwa noch vorhandene Wundflächen damit zu überdecken. In geeigneten Fällen kann man auch solche Netztheile noch über die Nähte selbst legen. Sind sehr grosse Wundflächen vorhanden, ist das Coecum schwer vorzuziehen, desgleichen auch das Ileum nur mit grossen Schwierigkeiten zu eventriren, so kann man ausgedehntere Netzplastiken machen, um Wiederverwachsungen zu verhüten. Einen derartigen Fall führe ich hier an.

Patient S., Wilhelm, 57 Jahre alt, operirt 29. Februar 1904, geheilt entlassen 20. April 1904. Vor drei Jahren erste Blinddarmentzündung. Zweiter Anfall am 11. Februar, mit heftigen Symptomen einsetzend. Temperatur 37,8, Leukocytose 10000. Starker Meteorismus. Abwartende Therapie. Nach Abführen ist ein Tumor in der Ileocoecalgegend fühlbar.

Operation: Nach Eröffnung des Peritoneums kommt eine tumorartige Masse zum Vorschein. Es zeigt sich, dass dieselbe aus schwartigen Verwachsungen zwischen Ileum und Coecum, in denen der Wurmfortsatz enthalten ist, besteht. Eine Dünndarmschlinge zieht sich über den Tumor weg. Schwierige Ablösung. Zahlreiche Serosaablösungen, die übernäht werden. Mit grosser Mühe wird der Tumor allmählich entwirrt. Dabei schält sich der Wurmfortsatz als ein 6 cm langer bleistiftdicker Strang aus der Furche zwischen Ileum und Coecum heraus. Bei der Lösung mehrfache Serosaablösungen des Dünndarms und Coecums auch eine Eröffnung des Lumens. Das Lumen wird durch Einstülpung wieder verschlossen, und über die ganze grosse Wundfläche das grosse Netz herübergezogen und mit 10 Catgutnähten fixirt. Die Bauchwunde wird etagenweise ganz geschlossen. Nach 10 Tagen Ausstossung von Netztheilen, die nekrotisch waren.

5 Wochen nach der Operation tritt bei beinahe ganz gesshlossener Wunde mitten im völligen Wohlbefinden zweimaliges blutiges Erbrechen (Stauungsblutung des Magens in Folge von Netzembolie?) auf. Patient wird am 26. April mit guter Narbe geheilt und völlig beschwerdefrei entlassen.

4. Der Schluss der Peritoneal- und Bauchdeckenwunde.

Nach der Amputation des Wurmfortsatzes und Versorgung des Stumpfes ist die Operation beendet. Die zum Zurückhalten der Därme eingeführten

Jodoformstreifen werden entfernt, ein neuer Streifen auf das jetzt reponirte Coecum gelegt, der solange, bis die Peritonealnaht beinahe vollendet ist, liegen bleibt. Das Peritoneum wird vollständig mittelst Catgutnähten geschlossen, der Streifen entfernt, dann werden die Muskeln, endlich die Fascien gleichfalls mit Catgutnähten vollständig vereinigt. Die Haut selber schliesse ich jetzt ausschliesslich mit den bekannten Klammern von Michel. Ueber die Wunde kommt ein Stückchen Gaze und ein leichter, durch eine Spica coxae fixirter Verband. Man kann auch die Wunde mit einem Pflaster bedecken, doch pflegen die Patienten den Verband dem Pflaster, in den ersten Tagen vorzuziehen. Nach der Operation bekommen die Patienten 24 Stunden hindurch nichts zu trinken, spülen sich den Mund fleissig aus, ohne zu schlucken. Quält der Durst sehr und hat man es mit Kindern zu thun, so kann man gegen den Durst auch Kochsalzinfusionen machen. An den nächsten Tagen bleibt die Ernährung eine flüssige. Am 4. oder 5. Tage wird bei sonst reactionslosem Verlauf ein Abführmittel (Ricinusöl) gegeben, am Tage darauf werden die Klammern entfernt und ein Pflaster aufgelegt. Am 12—14. Tage verlässt der Patient mit guter Narbe das Bett, nimmt ein Bad, steht auf, und am 16—17. Tage kann er entlassen werden.

Selbst in den Fällen, wo man nicht ganz sicher sein kann, ob nicht noch nachträglich aus den Adhäsionen kleine Nachblutungen stattfinden, kann man trotzdem die Wunde ohne jedes Bedenken vollständig schliessen. Stärkere Nachblutungen werden weiter unten erwähnt. Solche Nachblutungen sind in den Fällen zu erwarten, wo der Wurmfortsatz unter dem Coecum verwachsen mit dem parietalen Blatte auf dem Psoas oder nach der Leber zu in der Tiefe gelegen war. Hier ist es manchmal unmöglich, in der oben angegebenen Weise die blutenden Flächen vollständig zu übernähen, da das Coecum und ein Theil des Colon ascendens nicht weit genug aus der Wunde gezogen und so gelagert werden können, dass die untere Fläche der Naht zugänglich wird. Sollte bei solchen Vorkommnissen die Blutung gegen Schluss der Operation sich stärker zeigen, so wird man allerdings tamponiren müssen. Ich ziehe hier eine kleine Schürzentamponade der einfachen Tamponade mit einem Jodoformgazestreifen vor, weil erstens die Entfernung leichter ist und zweitens, wenn nach der Wegnahme am 5. oder 6. Tage sich doch eine stärkere Secretion zeigt, bei der Schürze immer noch die Möglichkeit besteht, wieder von frischem einen Streifen in die Tiefe einzuführen, was bei der Entfernung eines isolirt eingeführten Jodoformstreifens bekanntlich viel schwieriger ist. Man kann dann das zweite Mal, wenn die Schürze mit dem Streifen entfernt ist, in die noch klaffende Oeffnung bequem ein Drainrohr einführen, was den Schluss der Heilung entschieden fördert.

Ich will noch einmal ausdrücklich hervorheben, dass bei dieser partiellen Tamponade der übrige Theil der Bauchhöhle bis an den Tampon heran durch Vernähen des Peritoneums, der Muskeln und der Fascien, sowie eines Theiles der Haut vollständig geschlossen werden kann.

Einige Beispiele mögen die verschiedenen Arten und Schwierigkeiten der Operation im freien Intervall erläutern.

Fräulein E., ca. 18 Jahre alt, operirt am 16. Juni 1899 nach 3 Anfällen. — Operation: Vor liegt Coecum. Es fliesst etwas seröse Flüssigkeit aus. An der lateralen Wand des Coecums entspringt der ausserordentlich lange, unter zahlreichen Verwachsungen ins kleine Becken ziehende und hier mit dem Ovarium fest verklebte Wurmfortsatz. Die Verwachsungen sind so stark, und die Tiefe, zu der der Wurmfortsatz hinabreicht, ist so bedeutend, dass seine Lösung subserös vorgenommen wird. Er wird (Muscularis und Mucosa) dann am Coecum abgetragen, sein Ansatz, sowie sein ganzes Bett wird vernäht und die Bauchhöhle geschlossen. Heilung.

Herr Bl., 28 Jahre alt, operirt am 15. Februar 1898 nach dem dritten Anfall. Nach Eröffnung des Peritoneums zeigen sich zahlreiche bandartige Verwachsungen des Bauchfelles mit dem darunter liegenden Coecum einerseits, sowie des Coecum mit dem dasselbe theilweise bedeckenden Netz und mit der Fascia iliaca andererseits. Die Verwachsungen des Netzes bedingen eine ganze Reihe von Schlitzen in demselben, welche aus dickeren und dünneren Netzpartien gebildet werden. Die Stränge werden abgebunden und durchtrennt, um zunächst das Coecum zugänglich zu machen. Es ist auf der Unterlage fest verwachsen, so dass es vorläufig nicht gelingt, es hervorzuziehen. Von unten quellen freie Darmschlingen in das Operationsgebiet, welche zurückgehalten werden, während die Adhäsionen in der Tiefe unter sehr bedeutenden Schwierigkeiten allmählich gelöst werden. Besonders die Lösung eines strangartigen Convoluts von Verwachsungen, welches bis auf die Vena iliaca hinunterreicht, erfordert ungemein viel Zeit. Nachdem endlich diese Verwachsung gelöst ist, zeigt es sich, dass unter dem nunmehr hervorgezogenen Coecum eine haselnussgrosse, mit Granulationen ausgekleidete Höhle, die alte Abscesshöhle liegt. Abwärts von dieser Höhle erstreckt sich der zu einem massiven Strang umgewandelte periphere Theil des Wurmfortsatzes, während dicht am Coecum der noch nicht obliterirte Theil des Appendix abgerissen ist. Das Loch wird unter Einstülpen des Restes vom Wurmfortsatz in das Coecum mit Coecalwand übernäht und verschlossen. Darauf Reposition des Netzes und des Coecum. Tamponade. Verkleinerung der Muskelwunde und Haut durch Nähte. Heilung.

Herr K. aus Lippstadt, ca. 40 Jahre, operirt am 11. April 1899 nach mehreren Anfällen. Ausserordentlich fett- und blutreiche starke Bauchdecken. Eröffnung des Peritoneums an der Umschlagsfalte. Vor liegt Netz. Dasselbe ist lateral auf der Fascia iliaca mit einem dort befindlichen, sich als Colon ascendens erweisenden Darmtheil flächenhaft in ganzer Ausdehnung verwachsen und durch die Verwachsungen, die am unteren Theile des Colon ascendens und am Coecum sich befinden und

diese Darmtheile bis tief auf die Beckenschaufel hinabgezogen und dort fixirt haben, gleichfalls in die Tiefe gezogen. Unter theilweiser Durchtrennung nach doppelter Abbindung des Netzes gelingt es, an das Coecum heranzukommen und dieses bis in die Tiefe zu verfolgen. Hier ist unter dem Coecum die Kuppe eines derben Körpers zu fühlen, dieser wird als Wurmfortsatz angesprochen. Es ist unmöglich, an denselben heranzukommen. Die Versuche, denselben freizumachen, gehören zu den technisch schwierigsten Aufgaben, vor welche der Operateur gestellt wird. Daher wird zunächst das vorgezogene Netz in ziemlich erheblicher Ausdehnung resecirt und ein Zugang zu den tieferen Partien im Becken geschaffen. Dann wird von der Nähe des unteren Wundwinkels aus ein bis an die äussere Rectusscheide reichender Querschnitt hinzugefügt, und nunmehr kommen zum ersten Male während der Operation Dünndarmschlingen ins Operationsgebiet. Es zeigt sich bei genauem Abtasten der Tiefe des Beckens, dass der Wurmfortsatz auf der Vene festgewachsen ist. Zugleich ist er in seiner ganzen Ausdehnung flächenhaft mit der Wand des Coecum verwachsen und in seinem Verlaufe zurückgebogen, so dass sein peripherer Theil parallel zum centralen verläuft, seine Kuppe wieder auf der Coecalwand fest verwachsen ist (siehe Fig. 34). Unter colossalen Schwierigkeiten erfolgt die Lösung des Wurmfortsatzes aus seinen Adhäsionen so weit, dass das Coecum und er hinreichend vorgezogen werden kann. Das Mesenteriolum ist stark verdickt. Es wird abgebunden und durchtrennt. Darauf erfolgte die doppelte Umschnürung des Wurmfortsatzes, das Abtragen desselben und Versenken des Stumpfes in das Coecum. Coecalnaht. Hierauf ausgedehnte feste Schürzen-Tamponade. Das Präparat ist in oben beschriebener Weise gekrümmt und zeigt eine, namentlich im peripheren Theile, ausserordentlich stark gewulstete, hypertrophische Schleimhaut. Die Wandungen sind verdickt und an der Knickungsstelle narbig verändert (alte Perforation?). Glatte Heilung. Kein Bauchbruch (April 1902).

Fig. 34.

N., Franz, 20 Jahre, operirt 13. August 1904. Bei diesem Patienten war ein grosser Abscess per Rectum eröffnet und reichlich dicker Eiter bereits entleert worden. 6 Wochen später wurde die Radicaloperation gemacht. Bei der Eröffnung des Peritoneums liegt auf der rechten Seite, wo sonst das Coecum vorgefunden wird, das Colon transversum. Da es unmöglich ist, das Coecum von oben herunterzuziehen oder mit dem Finger zu erreichen, wird in Beckenhochlagerung noch der Medianschnitt hinzugefügt, der Flankenschnitt geschlossen. Auch jetzt zeigen sich überall Dünndarmschlingen, untereinander verwachsen, jedoch noch lösbar. Das Coecum liegt hoch unter dem Rippenbogen und etwas medianwärts gelagert und ist hier an der Leber fixirt, das Quercolon ist nach unten gesunken. Der Wurmfortsatz, an der Unterseite des Coecum nach oben zu liegend, ist verhältnissmässig frei. Er wird entfernt, übernäht. Heilung glatt.

Darmresectionen bei Operationen im freien Intervall.

Wir wir schon angedeutet haben, können in Folge Jahre lang bestehender, durch schwere Anfälle unterbrochener Entzündung des Wurmfortsatzes und der Umgebung derartige Veränderungen bei der Operation am Darm vorgefunden werden, dass eine Loslösung des Appendix und eine Amputation desselben wie oben geschildert nicht mehr angängig sind und man sich genöthigt sieht, ausgedehnte Operationen, Coecalplastiken und Resectionen zu machen. Die Regeln für diese Operationen weichen in keiner Weise von den Methoden ab, welche auch bei Darmstenosen und Darmverwachsungen überhaupt geübt werden. Es mögen hier einige von den vielen derartigen Operationen angeführt werden, aus denen man die Schwierigkeiten ersehen mag.

Pr., Marie, 28 Jahre alt, operirt am 23. Januar 1899, in der vierten Woche nach dem ersten Anfall. — Operation: Nach Freilegung der Umschlagsfalte präsentirt sich ein ausserordentlich derbes, festes Schwartengewebe, auf welches von der Fascia iliaca stumpf eingegangen wird. Plötzlich hat man ein Darmlumen vor sich und bei genauer Betrachtung zeigt es sich, dass das Coecum gerade an dem Ursprunge des Wurmfortsatzes eröffnet ist. Nun sieht man, dass die gesammte Coecalwand in die Verwachsung mit hineingezogen ist, so dass eine Ablösung der Schwarten von der Darmwand unmöglich ist. Unter Verfolgung des vorliegenden centralen Wurmfortsatzabschnittes nach unten wird das Organ, in mächtige Schwarten eingebettet, nach abwärts ins kleine Becken ziehend, gesehen und freigemacht. Hier treten zum ersten Male freie, unverwachsene Dünndarmschlingen ins Gesichtsfeld. Nunmehr wird der Versuch gemacht, das etwa einmarkstückgrosse Loch im Coecum zu vernähen. Der Versuch scheitert, da sich der Blinddarm nicht vorziehen lässt und die angelegten Nähte das Darmlumen zu sehr verengern. Daher Resection des Coecum und 3 cm Colon ascendens. Naht der Colonöffnung. Einpflanzung des Ileums mittelst Murphyknopfes

Fig. 35.



auf die laterale Seite des Colons. Catgutsuturen verschliessen den Mesenteri alschlitz. Heilung.

W., Ackersknecht aus Grannsee, 18 Jahre alt. Operirt am 18. April 1898, in der fünften Woche des ersten Anfalls. Bei der Operation zeigte sich der Darm in der Umgebung der den perforirten Appendix enthaltenden Abscesshöhle so brüchig, dass schon beim vorsichtigen Abtasten der Höhle die verlötheten Darmschlingen an mehreren Stellen einrissen und Löcher bekamen. Ich sah mich daher genöthigt, zunächst ein grosses Stück Dünndarm zu reseciren und die Enden mittelst Murphyknopfes zu vereinigen. Bei der Entleernng eines hinter dem Wurmfortsatz gelegenen, nach Entfernung desselben erst sichtbaren Recessus des Abscesses entstand noch eine zweite Oeffnung in einer hier am inneren Leistenring befindlichen und fest verwachsenen Dünndarmschlinge. Eine Resection war an dieser Stelle unmöglich. Es musste vielmehr mittelst Tamponade der Austritt von Koth in die freie Bauchhöhle dauernd verhindert werden. Durch die Art und Ausgiebigkeit der Schürzentamponade ist die Gefahr der Infection vermieden worden. Heilung glatt. Der Knopf ging bereis in der ersten Woche ab.

Frau Gutsbesitzer O., 38 Jahre alt, leidet seit längerer Zeit an kolikartigen Schmerzen im Leibe, die von dem Arzte wegen einer deutlichen Resistenz in der Gegend des Coecums auf chronische Perityphlitis bezogen wurden. Ausser dieser Resistenz hatte aber nach Aussage des Arztes die Dame auch einen deutlichen Tumor etwas nach rechts unter dem Nabel. Typische Anfälle waren nie aufgetreten.

Bei der Untersuchung der Patientin zeigte sich in der ganzen rechten Ileocoecalgegend eine feste, mannsfaustgrosse, bis zur Leber hinreichende Resistenz, die aber vom Leberrande, sowie auch von der Darmbeinschaufel durch eine leicht tympanitische Zone abgegrenzt war. Daselbst grosse Empfindlichkeit. Urinbeschwerden bestanden nicht. Temperatur und Puls waren normal.

Operation. Schon die ersten Schnitte gelangten in ein mächtiges Schwartengewebe, welches sich an der ganzen Darmbeinschaufel entlang zog und trotz mehrfacher Spaltung eine eigentliche Höhle nicht erkennen liess. Mit vieler Mühe gelang es, das Coecum, in den Schwarten eingebettet, zunächst zu erkennen und den verdickten, kranken, perforirten Processus vermiformis aus den Schwarten allmählich zu lösen. Bei dem Versuche, ihn bis zu seinem Ursprunge zu verfolgen, riss derselbe aber ab. Alle weiteren Versuche, vorzudringen, scheiterten an den festen Massen, die jede Uebersicht unmöglich machten. Es musste daher noch ein Querschnitt nach der Mittellinie zu gemacht und das Peritoneum von vorne eröffnet werden, so dass man nunmehr von zwei Seiten arbeiten konnte, um das Coecum, das Colon ascendens, sowie das Ileum frei zu legen. Nachdem es gelungen war, das Coecum im Operationsfelde zu haben, sah man von der Seite desselben einen kleinfingerdicken Strang abgehen, der zunächst für den Ursprung des Processus vermiformis angesehen werden musste, der aber schliesslich immer länger und länger aus den Schwarten ohne Spur von Mesenterium entwickelt wurde, so dass man die Ueberzeugung gewann, dass es nicht der Processus vermiformis, sondern das Ileum sein musste. Beim weiteren Verfolgen und Loslösen dieses Darmabschnittes zeigte sich derselbe nirgends dicker, als der kleine Finger und konnte auf vorsichtige Weise aus den festen Schwarten ausgeschält werden und zwar bis zu einem aufgeblähten und freien Abschnitt des Ileums, welcher unmittelbar an diese Stelle des Darmes angrenzte. Es blieb nun schliesslich nichts weiter übrig, da die Ernährung dieses Theiles unmöglich erschien, als eine ausgedehnte Resection zu machen, und zwar wurde ein grosser Abschnitt des Coecums, der dünne, ohne Mesenterium ausgeschälte Theil des Ileums und der hypertrophische, sackartige, daran schliessende Theil des Ileums resecirt und mittels eines Murphyknopfes der gesund und normal aussehende Theil des Ileums in das Colon transversum implantirt, nachdem durch sorgfältige Etagennähte die Resectionswunde des Coecums übernäht und geschlossen worden war. Nach sorgfältiger Reinigung und Reposition des Darmes wurde durch Schürzentamponade die Wundhöhle offen gelassen. Die beigegebene Zeichnuug (Fig. 35) giebt ein Bild der exstirpirten Abschnitte: In der Mitte das ausgeschälte Ileum, unten das Coecum, oben das sackartig ausgedehnte Ileum.

Der Verlauf dieser eingreifenden Operation war günstig. Die Wundhöhle verkleinerte sich und die Heilung ging bis zum 17. Mai glatt vor sich, wurde dann aber unterbrochen durch eine doppelseitige Parotitis, welche mit hohem Fieber einherging. Letztere brach in den äusseren Gehörgang beiderseits durch und heilte dann mittels einer kleinen seitlichen Incision aus. Die Patientin konnte mit passender Bauch-Bandage am 25. Juli entlassen werden.

Dass eine derartige, mit festen Verwachsungen einhergehende, vom Appendix ausgehende chronische Entzündung Beschwerden verursachen musste, versteht sich von selber. Immerhin ist es wunderbar, dass ein circa 30 cm langes Stück Ileum, das zu Kleinfingerdicke durch Schwarten zusammengepresst war, nicht noch mehr und hochgradigere klinische Erscheinungen hervorgerufen hat, zumal wenn man bedenkt, dass schon weit

geringfügigere Adhäsionen des Wurmfortsatzes und der Därme das Leben oft unerträglich machen können.

Fräulein B. aus Weimar. September 1901 operirt.

Patientin kam mit einer Darmfistel in meine Behandlung, die nach einer zweimaligen Operation wegen acuter Appendicitis entstanden war. Angeblich sollte die Coecalfistel bei der zweiten Operation durch Verletzung des Coecums entstanden sein. Es blieb mir nichts anderes übrig, um die Fistel zu heilen, als das Coecum zu reseciren, nach Loslösung eines Convoluts von Dünndarmschlingen, das ungemein verwachsen und verlöthet mit dem Ileum und dem Coecum war. Das Ileum wurde seitlich in das Colon transversum implantirt, das Colon ascendens verschlossen. Die erste Woche verlief ohne Störung, dann trat Erbrechen auf, das sich bis zum Ileus steigerte. Die Patientin kollabirte sehr schnell und starb. Als Todesursache erwies sich bei der Section die Incarceration einer der vom Coecum losgelösten Dünndarmschlingen im kleinen Becken.

S., Paul, 16 Jahre alt, operirt 17. Juni 1902. Der gefühlte Tumor stellt sich bei der Operation als eine derbe, gänseeigrosse, mit dem Coecum fest zusammenhängende Masse heraus. Die Mesenterialdrüsen bis zur Radix hin über das Vierfache vergrössert. Da es ausgeschlossen ist, den Tumor vom Darm abzulösen, muss die Resection ausgeführt werden. In den Schwarten eingebettet liegt auch der Samenstrang, der zum Theil abgelöst werden muss. Zugleich mit dem Tumor wird ein dreifingerbreites verwachsenes Netzstück resecirt. Der Tumor selbst wird dreifingerbreit unterhalb des Coecalanfangs und etwa handbreit nach dem Colon ascendens hin resecirt. Excision eines keilförmigen Stückes des Mesenteriums mit den geschwollenen Drüsen. Das Colonende wird vernäht. Implantation des Ileum in das Colon transversum mit Murphyknopf. Schürzentamponade und Naht. Auf die Stelle der Darmnaht wird Netz gelagert. Das Präparat enthält 20 cm langen Dünndarm mit ödematös geschwollener Schleimhaut. Das Coecum ist in eine derb schwielige Masse verwandelt, im Innern abscessartig ausgehölt. Quer durch die Höhle zieht der guterhaltene, fest eingebettete Wurmfortsatz, der leicht geschwollen erscheint. Fest mit dem Tumor ist Netz verwachsen. Heilung.

H., Gustav, 53 Jahre alt, operirt 9. März 1904. 17. Juni 1903 schlug sich Patient mit einer Eisenkurbel in die rechte Unterbauchseite, war danach 8 Tage krank. Seit 24. Februar 1904 Schmerzen in der Ileocoecalgegend. Kein Erbrechen, kein Fieber, Schmerzen nehmen am nächsten Tage zu. Patient bemerkt eine stärkere Schwellung.

Operation: Peritoneum schwartig verdickt, mit dem Coecum fest verwachsen, doch gelingt es, dasselbe frei zu machen. An dem Uebergang vom Ileum zum Coecum ist eine etwa markstückgrosse ulcerirte Stelle sichtbar, offenbar der Rest einer früheren Abscesshöhle. Der Wurmfortsatz liegt so versteckt, dass er zunächst gar nicht zu finden ist. Endlich ist er als dünner Strang, in Schwarten eingebettet, in einer narbigen Brücke zwischen Coecum und Ileum sichtbar. Er wird subserös aus dem Narbengewebe herausgelöst und amputirt. Die Ueberdeckung der ulcerösen Dickdarmstelle sowie der mannigfachen Serosaablösungen erfolgt durch

eine ausgedehnte Coecalplastik, indem von der Spitze des Coecums aus bis zum Ileum hinunter in doppelter Nahtlinie eine Ueberdeckung durch das Coecum und das schwartig verdickte Peritoneum parietale erfolgt. Nach der Uebernähung erscheint die ganze Partie völlig überdeckt. Glatte Heilung. Später völlig beschwerdefrei.

III. Behandlung einiger Folgezustände nach Operationen der Appendicitis im acuten Anfall und freien Intervall.

a) Blutungen.

Stärkere Blutungen können bei Operationen im acuten Anfall, aber auch im freien Intervall sich ereignen. Die Tamponade stillt dieselben ausnahmslos. Bei septischen Patienten können dieselben manchmal sehr hochgradig sein.

Bei Operationen im freien Intervall, wenn auch nur selten, sind Nachblutungen beobachtet worden. In einem Falle, wo eine ungemein grosse flächenartige Verwachsung des Coecums und der Därme am Peritoneum parietale sich zeigte, entstanden aus diesen und den Adhäsionen nachträglich stärkere Blutungen. die zu einem festen, abgreifbaren Tumor in der Ileocoecalgegend allmählich führten. Ein anderes Mal vereiterte das Extravasat und musste durch Schnitt entleert werden. In den übrigen Fällen wurde das Blut allmählich wieder resorbirt. Bei Verdacht auf Nachbluttungen thut man von vornherein gut, die Wunde nicht ganz zu schliessen, sondern an denjenigen Stellen, wo man dieselbe erwartet, die Tamponade auszuführen. — Bemerkenswerth ist folgende Beobachtung, bei der die Nachblutung aus einer gleichzeitig noch vorhandenen alten Abscesshöhle den Exitus neben Peritonitis mit bedingte. Es handelte sich um eine Operation im freien Intervall bei einem 36 Jahre alten Patienten, operirt 22. Februar 1902.

Eröffnung des Peritoneums. Coecum liegt vor. Der Wurmfortsatz, fest in Schwarten eingebettet, liegt ganz auf der Beckenschaufel. Es gelingt nicht, ihn aus den Adhäsionen zu lösen. Deshalb Verlängerung des Schnittes und Anlegung eines 5 cm langen T-Schnittes. Jetzt ist der Zugang leichter, und es findet sich neben dem Wurmfortsatz ein derber abgekapselter Abscess von Taubeneigrösse mit etwa einem halben Theelöffel alten eingedickten Eiters. Der Eiter wird sorgfältig ausgetupft, und mit grösster Mühe gelingt es, den Wurmfortsatz zu lösen und zu exstirpiren. Sorgfältige Uebernähung des Bettes und Stumpfes. Theilweise Naht der Wunde, im übrigen Jodoformschürzen-Tamponade.

Die ersten 3 Tage nach der Operation war das Befinden völlig befriedigend. Puls gut, um 80, Temp. 37, Leuk. 10 000. Dann Anzeichen einer schnell sich ausbreitenden Peritonitis, der Pationt erlag.

Sectionsbefund. Nach Eröffnung der Bauchhöhle quellen stark geblähte Darmschlingen hervor, die mit einer blutigen Schicht überzogen sind. Netz zusammengerollt und schiefrig verfärbt. Dünndarmschlingen, eng contrahirt, liegen im kleinen Becken und sind verklebt durch schwarz und gelbrothe geronnene Blutmassen. Ausserdem im kleinen Becken noch ca. 150 ccm dunkles, flüssiges Blut. Die contrahirten Dünndarmschlingen im kleinen Becken blauroth verfärbt, betragen eine Strecke von ca. 1,5 m. Die aufgeblähten Dünndarmschlingen lebhaft injicirt. Das Peritoneum trocken, stellenweise mit spärlichen, dunkelbraunen Häutchen überzogen, ausserdem, besonders am Dickdarm, zahlreiche Blutflecke; Colon descendens stark ausgedehnt, der übrige Dickdarm contrahirt. Coecum und unterste Dünndarmschlinge mit der seitlichen Bauchwand verklebt.

b. Adhäsionsileus in Folge von Perityphlitis [1]).

Die postoperative Atonie der Därme ist etwas Alltägliches und pflegt sich gewöhnlich in 2 mal 24 Stunden auszugleichen. Sie kann aber auch die Zustände vorbereiten, die zum Ileus führen.

Der Adhäsionsileus in Folge einer acuten Perityphlitis ist im Ganzen ein seltenes Ereigniss. Unter circa 1000 Fällen von Appendicitis der letzten 3 Jahre haben wir 6 reine Fälle von Adhäsionsileus beobachtet. Seine frühzeitige Diagnose ist um so wichtiger, als nur durch ein zielbewusstes chirurgisches Handeln ein letaler Ausgang verhütet werden kann.

In unseren Fällen war dem Auftreten des Ileus stets vor verschieden langer Zeit eine eitrige Perityphlitis schwerer Natur vorausgegangen. Meist hatte es sich um diffuse Eiterungen gehandelt. — In 5 Fällen war die Perityphlitis operativ behandelt worden, in einem Fall hatte sich der perityphlitische Abscess spontan bei expectativer Therapie nahezu völlig resorbirt.

In der Regel handelt es sich um isolirte Abknickungen von Darmschlingen durch Stränge oder auch breite Verklebungen. Die Verwachsungen, die den Verschluss hervorbringen, können entweder im Becken localisirt sein oder auch die Oberbauchgegenden betreffen.

Die Symptome des Adhäsionsileus bestehen in Erbrechen, Darmkoliken, häufig verbunden mit sichtbarer Darmsteifung. Wegen der vorwiegenden Betheiligung des Dünndarmes ist ein diffuser Meteorismus nur selten beobachtet. Aus demselben Grunde ist auch die Leberdämpfung in den allermeisten Fällen vorhanden. Stuhlgang und Winde gehen nicht ab. Die Temperatur war in allen unseren Fällen dauernd bis zu den letzten Tagen eine normale. Der Puls, anfangs normal, steigt allmählich

1) Das Nähere bei Federmann: Ueber Ileus nach Perityphlitis. Festschrift für Orth. Berlin, Hirschwald 1903. — Verhandlungen der Deutschen Gesellschaft für Chirurgie. Th. I S. 215. Berlin 1904.

bis auf 140 Schläge, wird klein und unregelmässig. Die Leukocytenzahl ist bei reinen Fällen und im Beginn normal, nur bei weiterer Betheiligung des Peritoneums fängt sie an zu steigen.

Die Behandlung des Adhäsionsileus kann nur eine chirurgische sein. Von den 6 Fällen sind 4 geheilt, 2 gestorben. Die Prognose der Operation ist keine schlechte, umso günstiger, je früher operirt wird. Man kann im Wesentlichen nach zwei verschiedenen Methoden operiren entweder einzeitig mit völligem Verschluss der Bauchhöhle oder zweizeitig mit Anlegung einer Dünndarmfistel. Die Operation der Wahl ist die einzeitige: Medianschnitt bis mindestens zum Nabel. Es empfiehlt sich durchaus, die Operation in Beckenhochlagerung auszuführen, da ja die Mehrzahl der Verwachsungen sich im Becken befindet. Man muss sich überzeugen, dass alle Verwachsungen gelöst sind. Dazu ist es nöthig, einen grösseren Theil der Darmschlingen auszupacken. Das Zurückbringen derselben geschieht am schnellsten und schonendsten unter permanenter Kochsalzspülung. Die zurückbleibende Flüssigkeit dient gleichzeitig als Nährmittel und Stimulans. Die Adhäsionen werden stumpf oder auch nach vorhergehender Unterbindung mit der Scheere gelöst, die entstandenen Serosadefecte quer zur Darmachse vernäht. Die Bauchhöhle wird mit durchgreifenden Nähten geschlossen. 4—6 Stunden nach der Operation erhält der Patient Ricinusöl.

Wir operiren in allen den Fällen zweizeitig, in denen entweder wegen des schlechten Allgemeinbefindens oder wegen der ausgedehnten Verwachsungen es als ausgeschlossen erscheint, diese letzteren sämmtlich in günstiger Weise zu lösen. Das gleiche gilt für die Fälle, wo neben dem mechanischen Hinderniss noch eitrige Herde in der Bauchhöhle sich vorfinden. In allen diesen Fällen begnügen wir uns heute mit der Anlegung einer Dünndarmfistel, nachdem wir uns von der vorläufigen Unausführbarkeit der Radicaloperation überzeugt haben. Nach 1—2 Monaten kann man dann eventuell die Radicaloperation ausführen. Vorher macht man den Versuch, die Kothfistel durch Naht zu schliessen, wenn dieselbe nicht sowieso spontan Neigung hat, auszuheilen.

Aber nicht allein nach den eitrigen Perityphlitiden, sondern auch nach Operationen im freien Intervall kann es zum Ileus postoperativus kommen. In vielen derartigen Fällen handelt es sich gleichfalls um eine Form von Adhaesionsileus. Das sind meistens Fälle, wo ausgedehnte Verwachsungen bei der Operation bereits vorgefunden wurden. Besonders scheinen die hoch am Dickdarm sich erstreckenden Adhäsionen, nach der Leber zu, leichter als andere Fälle zum Ileus nach der Operation zu führen. Der Ileus postoperativus geht häufig mit Coecumblähungen einher. Einen derartigen Fall beobachtete hic

bei einem Patienten, dem ein kranker, Kothstein enthaltender Appendix entfernt wurde. Ausgedehnte Verwachsungen, besonders am Colon ascendens, zeichneten diesen Fall aus. Während der ersten Tage nach der Operation ging es dem Patienten sehr gut. Dann trat Erbrechen auf, das aber keine grossen Beschwerden machte. Es wurden immer nur kleine Mengen ausgebrochen. Ganz langsam entwickelte sich ein Meteorismus. Der Puls wurde schneller, die Temperatur blieb normal. Keine Leukocytenvermehrung. Ein Hinderniss vermuthend und den Zustand nicht als einfache Atonie deutend, machte ich nochmals die Laparotomie in der Mittellinie. Kaum hatte ich den Bauchschnitt vorgenommen, so drang aus der Leibeshöhle das zu einem grossen Ballon mit ganz dünner Wandung aufgeblähte Coecum hervor, so aufgebläht, dass es Wunder nahm, dass die Wandung nicht gleich platzte. Die anderen Darmschlingen waren verhältnissmässig flach, nur das Colon ascendens noch einigermassen mit Gas gefüllt. Keine Anzeichen von Peritonitis. Durch die Blähung war das Coecum so um seine Achse gedreht, dass die Drehung 180 Grad betrug. Die Naht am Appendixstumpf war deutlich sichtbar und hatte noch gehalten. Ich war gar nicht in der Lage, trotz wiederholter Drehungen des Darmes, das Gas aus dem Coecum weiter zu befördern, und so musste ich dasselbe eröffnen. Die Gase entleerten sich, ohne dass Koth zu gleicher Zeit austrat. Das Coecum wurde eingenäht. Trotzdem blieb aber die völlige Atonie bestehen. Der Patient ging an Erschöpfung zu Grunde.

Man wird nur selten in solchen Fällen von Dehnungen des Coecums (Coecumblähung), die schliesslich zu Gangrän führen können, mit der Coecostomie etwas erreichen können. Die einzige Methode, die die Gefahren vielleicht beseitigen dürfte, ist die Verbindung des Ileum mit dem Rectum, die Ileorectostomie. Die Gasanhäufungen im Coecum haben ihren Grund in dem Umstande, dass von dem ganzen Dickdarm das Coecum die schwächsten Wandungen hat. Ausserdem hat das Coecum auch den grössten Darminhalt, dessen Zersetzung ganz besonders zu Gasbildungen Veranlassung giebt. Es ist nicht unwahrscheinlich, dass durch starke Anfüllung und durch plötzliche Peristaltik, die bei dem erwähnten Patienten nach der Operation, angeblich nach einem Schluck kalten Weines, verursacht worden war, in dem langen Dickdarmrohr Knickungen entstehen, und zwar an der Flexur, und dass diese dann zu dem Ileus postoperativus und der Coecumblähung Veranlassung geben.

Ich führe hier noch einen Fall an, in welchem der Ileus offenbar nur durch eine Darmatonie verursacht worden war.

Ein 22jähriges Mädchen war wegen Appendicitis gangraenosa operirt worden. Es wurde bei der Operation ein apfelsinengrosser Abcess ent-

leert, der Wurmfortsatz resecirt, die freie Bauchhöhle anscheinend nicht eröffnet. Der Verlauf war anfangs vortrefflich, bis am zwölften Tage nach der Operation unter hohem Fieber ein typisches Gesichtserysipel zur Ausbildung kam. Zugleich stellten sich Ileuserscheinungen ein. Das Erysipel heilte allmählich ab, die Ileuserscheinungen nahmen zu. Eingiessungen in den Mastdarm und Abführmittel per os erzielten keinen Stuhlgang. Winde gingen nicht ab. Starker Meteorismus. Am achtzehnten Tage wurde zum Zwecke der Eröffnung des Darms mit dem Paquelin auf ein in der Ileococealwunde sich verwölbendes, als geblähte Darmschlinge imponirendes Gebilde eingegangen. Es kam aber nur Netz zum Vorschein. Die Ileuserscheinungen nahmen einen sehr bedrohlichen Charakter an. Kleiner frequenter Puls. Daher am zweiundzwanzigsten Tage post operationem Narkose zur eventuellen Laparotomie. Bei den in Narkose von mir ausgeführten, absichtlich recht energischen Manipulationen, da ich mich dem Eindrucke einer einfachen Darmlähmung, welche Peritonitis vortäuschte, nicht ganz entziehen konnte, erfolgte auf dem Operationstisch Abgang von Winden und Stuhl. Die Patientin wurde sofort wieder ins Bett gebracht. Gleich darauf reichliche Entleerung und auffallende Besserung des Befindens. Heilung. Ob durch die Untersuchung, die wohl als Massage gewirkt haben mag, Adhäsionen gelöst oder die gelähmte Peristaltik der Därme angeregt worden ist, lasse ich dahingestellt.

Im Anschluss daran möchte ich noch die Fälle acuter Magenblähungen erwähnen, die, wenn auch selten, nach Appendicitisoperationen zu schweren Complicationen zu führen im Stande sind. Frühzeitige Ausspülungen des Magens sowie Versuche, die Peristaltik in jeder Weise zu heben und zu fördern, werden in solchen Fällen mit Erfolg angewendet werden können. Doch giebt es leider auch Fälle, die jeder Therapie trotzen.

c. Thrombosen und Embolien.

Um Thrombenbildungen und im Gefolge derselben Embolien nach Operationen der Appendicitis, besonders auch im freien Intervall zu verhindern, müssen wir bei der Operation Gefässverletzungen thunlichst vermeiden und recht vorsichtig den Appendix aus seinen Verwachsungen ausschälen. Der Infarkt als solcher heilt spontan schnell aus, wenn nicht zufällig Schädlichkeiten, z. B. eine mit Infektionskeimen geschwängerte Luft, wodurch die Lunge inficirt werden könnte, vorhanden sind. Auch das mit den Infarkten auftretende pleuritische Exsudat geht meistens schnell zurück. Bei schon bestehender Thrombose ist Digitalisgebrauch gefährlich, weil die Beschleunigung des Blutstromes in den Venen leicht zu Lossreisungen von Thromben führt.

Sobald Verdacht auf Embolie vorhanden ist, muss der Patient sofort, ohne Rücksicht auf die Bauchwunde, mit dem Oberkörper höher gelagert und aufgerichtet werden. Die Dyspnoe bekämpft man am besten durch mässige Dosen Morphium. Letzteres Mittel bekämpft auch vor-

züglich die Pleuraschmerzen. Da rasche und ergiebige Muskelanstrengung für den Thrombenbesitzer gefährlich sind, so muss der Patient möglichst ruhig gehalten werden, um nicht eine Wiederholung der Embolien zu erleben. Trotz aller Vorsichtsmassregeln kann es aber doch dazu kommen, dass nach einigen Tagen wiederum die Symptome einer frischen Embolie auftreten. Zur Ausheilung der Infarkte muss der Patient einige Wochen hindurch das Bett hüten. Man kann in der Beziehung nicht vorsichtig genug sein. Fraglich ist es, ob die von einigen Seiten empfohlene Venesectio bei Embolien von Nutzen sein kann oder nicht. Man wird zwar nicht leugnen können, dass Blutstockungen in den Venen dadurch verhindert und somit das Fortbewegen der Blutmassen durch das verengte Lumen der Pulmonalgefässe erleichtert werden kann. Ich habe aber von den Blutentziehungen bisher keinen Gebrauch gemacht. Die Behandlung von Thrombosen der Extremitäten ist durch Hochlagerung und Einwickelungen in gewohnter Weise zu machen.

Schleppt der Embolus eitrige Massen mit sich, so entstehen in der Lunge secundäre Abscesse und eitrige Rippenfellentzündungen, die nach bekannten Regeln zu behandeln sind.

d) Fisteln bei Perityphlitis und deren Operation.[1])

Fisteln können im Verlauf einer Appendicitis ohne operativen Eingriff und nach einer Operation entstehen. Ohne operativen Eingriff entstehen Fisteln in Folge Durchbruch des Abscesses durch die Haut oder in den Darm, insbesondere in den Mastdarm, in die Scheide, in die Blase. Beim Durchbruch durch die Haut können auch mehrere Fisteln siebartig dieselbe durchlöchern. Häufiger ist die Perforation des perityphlitischen Abscesses in den Darm. Thatsächlich ist aber die Gefahr einer dauernden Communication einer Eiterhöhle mit dem Darm eine geringe. Ein Fall kam zur Beobachtung, wo bei einem 14jährigen Mädchen ein Abscess sich zur Scheide entleert hatte und eine Fistel zurückgeblieben war. Durch die Operation wurde als Ursache der Fistel festgestellt, dass der Wurmfortsatz am Orte der Fistel mit der Scheidewand verlötet war und so die Fistel unterhalten hatte. Patientin wurde durch die Resection des Wurmfortsatzes geheilt. Ebenso selten ist ein Durchbruch nach der Blase und eine Fistelbildung daselbst. Wir haben bereits einen derartigen Fall früher ausführlich erwähnt, der schliesslich durch eine Enterostomie geheilt wurde. (S. 160.)

Ungleich häufiger als die Spontanfistel bei der Appendicitis ist die Fistel, welche nach operativen Eingriffen entsteht. In der ersten den

1) Vergl. Mühsam, Grenzgebiete, Bd. 11, 1903.

Zeitraum bis 1899 umfassenden Periode sind bei 441 Kranken 75 Fisteln, darunter 3 Spontanfisteln beobachtet worden. In einer zweiten Periode, welche bis 1. Januur 1903 reicht, sind bei 815 Fällen nur 54 mal nach im Krankenhause Moabit ausgeführten Operationen Fisteln entstanden. Fast sämmtliche Kranke hatten eitrige Formen der Blinddarmentzündung gehabt. Dies bedeutet ein Verhältniss von 6,6 Procent gegenüber 16,13 Procent der früheren Zeit. Auszuschalten bei den Fistelbildungen sind von vornherein diejenigen Fälle, bei denen es sich um Fisteln in Folge Abstossung einer Ligatur oder um solche nach Auftreten einer oberflächlichen Stichcanal- oder Nahteiterung handelt. Das sind Complicationen, wie sie nach jeder Operation auftreten können.

Die übrigen Fälle von Fistelbildungen können eingetheilt werden in gewöhnliche Fisteln, bei denen nur Eiter oder seröse Flüssigkeit sich entleert und Kothfisteln, durch welche Darminhalt nach aussen tritt. Zwischen beiden Formen stehen diejenigen Fisteln, bei denen zwar kein Koth, aber Darmschleim aus der Fistel kommt. Da die Unterscheidung nicht kothiger Abgänge nicht durchführbar ist, rechnet man diese Fisteln am besten auch zu den gewöhnlichen.

Bei der Operation einer eitrigen Appendicitis können Fisteln dadurch entstehen, dass der Wurmfortsatz zurückbleibt und mit eröffnetem Lumen in die Abcesshöhle hineinragt, sodass später eine Communication der Haut mit dem Darminnern durch die ursprüngliche Perforationsöffnung des Wurmfortsatzes entsteht. Diese Fisteln brechen abwechselnd auf und schliessen sich wieder, besonders in Fällen, wo centralwärts von der Perforation der Wurmfortsatz obliterirt ist. Der Wurmfortsatzstumpf kann aber gleichfalls zur Fistelbildung führen, wenn es nicht möglich ist, ihn durch die Naht genügend einzubetten. Das trifft besonders bei stark entzündeter und starrer Coecalwand zu. Bindet man den Wurmfortsatz mit einem Faden einfach ab, so kann sich entweder an dem Faden entlang eine Fistel bilden, welche mit Abstossen des Fadens heilt; oder es bildet sich an der Abschnürungsstelle kein völliger Verschluss des Darmlumens. Es bleibt ein Loch bestehen, welches um so hartnäckiger ist, wenn Schleimhaut aus ihm hervorragt und mit der Umgebung des Darmes verwächst. Es geht daraus hervor, dass es für die Vermeidung von Fisteln von grösster Wichtigkeit ist, dass der Wurmfortsatz vollständig entfernt wird. Diese Fisteln heilen auch nur aus, wenn durch eine Secundäroperation der Wurmfortsatz definitiv eliminirt wird.

Weiter können Fisteln auch bei mangelhaftem Ausfluss aus retroperitonealen und secundären Abscessen auftreten. Endlich entstehen Fisteln dadurch, dass bei schwierigen Operationen (im Anfall oder nach demselben) die Serosa vom Darm leidet, die Darmwand necrotisch wird

und nun die Oeffnung zur Fistelbildung führt. Ich hatte einen Knaben in Behandlung, der auswärts (Russland) operirt worden war. und der in Folge von Serosaablösungen fünf Dünndarmfisteln in der rechten Bauchseite hat, deren Beseitigung auf die allergrössten Schwierigkeiten stiess. Ueberall da, wo eine Communication mit dem Darminnern vorhanden ist, haben wir die eigentlichen Kothfisteln, während die übrigen nur Eiter absondern. Dann giebt es aber auch Fisteln, welche im Anfange Koth, später hingegen nur noch Eiter absondern. Die Spontanheilung der Fisteln erfolgt bei den Eiter absondernden selbstverständlich sehr viel leichter als bei den übrigen.

Eine besondere Gruppe bilden die Darmfisteln, welche durch primäre Schädigung der Darmwand, durch Tuberculose oder Actinomycose entstehen. Actinomycotische Entstehung haben wir nicht beobachtet, dagegen viele Fälle tuberculöser. Der Verlauf derselben war bei fast allen ein schwerer. Bei einem Kranken bildete sich eine gewöhnliche Fistel aus, welche sich allmählich schloss. Hier war wohl die Tuberculose auf den Wurmfortsatz beschränkt gewesen, im Gegensatz zu den übrigen Beobachtungen, bei denen sie nur eine Theilerscheinung der mehr oder minder ausgebildeten Darmtuberculose darstellte. Sämmtliche Fälle verliefen letal. Bei diesen Formen von Tuberculose kann es erst Wochen nach der Operation zu der Kothfistel kommen, welche schliesslich das Schicksal des Kranken besiegelt.

Die Zeit des Auftretens einer Fistel kann ebenso verschieden sein, wie die Menge des aus ihr austretenden Kothes wechselt. Kothfisteln melden sich meist schon frühzeitig und werden bald nach der Operation als solche diagnosticirt. Eines der ersten Zeichen der Entstehung einer derartigen Fistel war in einem Falle das Vorhandensein von Bandwurmgliedern in dem Verbande. Die gewöhnlichen Fisteln dagegen werden erst im weiteren Verlauf der Reconvaleszenz und Wundheilung als solche erkannt.

Von der sofortigen Naht einer Kothfistel raten wir auf Grund vielfacher Beobachtungen ab. Die Darmwand ist um die Oeffnung herum meist morsch, die Naht versagt gewöhnlich. Andererseits hat die Erfahrung gelehrt, dass es bei ausgedehnten Kothfisteln zu Spontanheilungen kommen kann. Durch häufigen Verbandwechsel ist der Koth aus der Wunde zu entfernen. Durch Einreibung der Haut mit Paste ist dieselbe vor dem Wundwerden zu schützen. Die Granulationsbildung wird gefördert durch Aetzung mit dem Höllensteinstift, durch Verbände mit Kamphersalbe und durch feuchte Verbände. Ist die Secretion so stark, dass es nicht gelingt, den Kranken auch nur für Stunden trocken zu halten, so ist das protrahirte oder permanente Bad angezeigt. Diese Bäder wirken oft Wunder,

und Kranke, welche sich in Folge der fortwährenden Beschmutzung ihrer Haut unglücklich gefühlt haben, gewinnen neuen Lebensmuth, wenn sie sehen, dass unter dem Einfluss des permanenten Bades die Wunde zu immer rascherer Verkleinerung schreitet, wenn immer weniger Koth aus derselben austritt und die Heilung angebahnt wird. Wir haben mit einer secundären Operation gewöhnlich lange gewartet, wenn nicht der Kräfteverfall uns frühzeitig zum Eingreifen aufforderte. Wir haben die Kranken bisweilen erst für einige Zeit aus dem Krankenhause entlassen, damit sie sich recht erholen konnten. Die Art des Eingriffes hängt wesentlich davon ab, ob der Wurmfortsatz entfernt ist oder nicht. In den Fällen, in denen er nicht entfernt wurde, hat die Operation auf jeden Fall in der Appendektomie zu bestehen und wird hier Heilung bringen. Ist der Wurmfortsatz nicht mehr vorhanden, so besteht die Operation in dem Aufsuchen und Vernähen des Darmloches. Die Fisteloperation nach Appendicitis kann zu den schwersten und eingreifendsten in der Bauchhöhle gehören, namentlich wenn viele Verwachsungen um den Wurmfortsatz resp. um die Fistel vorliegen. Gerade bei den Fisteloperationen hat man sich besonders vor neuen Serosaablösungen zu hüten. Bei grösseren Löchern in Coecum, besonders wenn die Kranken Gefahr laufen durch Erschöpfung und Unterernährung zu Grunde zu gehen, sind auch grössere Eingriffe gerechtfertigt. Blosse Uebernähung wird hier namentlich, wenn es sich um mehrfache Fisteln handelt, nicht hinreichen. Hier tritt die totale oder partielle Darmausscheidung, Darmresection und Enteroanastomose in ihre Rechte. (Vergl. S. 233.)

Bei der Operation der Fisteln ist wie bei jeder Uebernähung von Darmlöchern auf möglichste Mobilisirung der zu vernähenden Theile Obacht zu geben. Man gehe immer oberhalb der Narbe und der Fistel ein.

Je vollständiger und exacter der Wurmfortsatz bei den Operationen im Anfall entfernt und der Rumpf versorgt werden kann, um so eher wird das Entstehen von Fisteln vermieden. Bei in Folge von Verwachsungen schwierigen Appendectomien im freien Intervall hüte man sich vor Schädigung der Darmwand verwachsener Schlingen.

e) Typhlitis.

In Fällen, in denen umfangreiche und tiefe Verwachsungen des Cöcums in Folge alter perityphlitischer Processe bei der Appendectomie vorgefunden werden, kann es trotz der von mir angegebenen Methode der Versorgung und Uebernähung der Wundflächen doch dazu kommen, dass in den ersten Zeiten nach der Operation die Beweglichkeit des Cöcum und eines Theiles des Ileum noch mangelhaft bleibt und der Durchtritt besonders von Gasen an dieser Stelle sich noch bemerkbar macht. Dadurch

können Erscheinungen auftreten, welche mit einer neuen Entzündung Aehnlichkeit haben. Hier handelt es sich offenbar aber nur um eine entzündliche Schmerzhaftigkeit des Cöcum, um eine Art von Typhlitis, besonders da, wo die Druckempfindlichkeit eine weit nach oben ausgebreitete ist. Dr. Leopold Fischl in Prag[1]) hat bei fünf von mir operirten Patienten derartige Erscheinungen constatirt, die klinisch ohne Temperatursteigerungen verliefen, dagegen mit Schmerzen in der Ileocöcalgegend, Verstopfung, abwechselnd mit Durchfall, Appetitlosigkeit einhergingen. Nach kürzerem oder längerem Verlauf verschwanden die Symptome bei schonender Diät und Gebrauch von Kissinger Wässern wieder vollständig und kehrten nicht wieder. Ich bringe dieselben in Zusammenhang mit der mangelhaften Peristaltik infolge noch vorhandener Verwachsungen und nehme nicht an, dass sie durch nachträgliche Infection der Narben verursacht sind, denn in allen übrigen Fällen, in denen hochgradige Verwachsungen nicht vorhanden waren, traten derartige Erscheinungen nie auf. Ausserdem wurden solche Zustände zu einer Zeit beobachtet, wo bereits ganz feste Vernarbungen am Cöcum vorhanden sein mussten.

f) Bauchbrüche nach Operationen.

Das Entstehen von Bauchbrüchen in den Narben nach Appendicitisoperationen ereignet sich eher, wenn im Anfall operirt und keine Naht der Bauchdeckenwunde erfolgt ist. Unzweifelhaft ist die dabei nothwendige Tamponade der Wunde in solchen Fällen Schuld an dem Entstehen der Bauchbrüche. Operirt man im freien Intervall und vernäht sorgfältig die Bauchdeckenwunde, so bildet sich eine widerstandsfähige glatte Narbe, welche Bauchbrüche nicht entstehen lässt. Zur Vermeidung der Bauchbrüche hat sich auch die in der Technik der Intervalloperationen angegebene Verschiebung der Haut äusserst gut bewährt.

Nicht in jedem Fall ausgiebiger Tamponade der Bauchhöhle nach Appendicitisoperationen entstehen Bauchbrüche. Es hängt dies davon ab, wie gross der primäre Schnitt gemacht werden musste und ob nachher eine Verkleinerung desselben durch Naht möglich war oder nicht, endlich wie lange Zeit die Bauchhöhle durch die Tamponade offen gelassen werden musste. Die eigentlichen Bauchbrüche entstehen dadurch, dass das Peritoneum während der Dauer der Tamponade allmählig mit den Muskeln und mit der Fascie, schliesslich sogar mit der Haut verwächst, sodass unmittelbar unter der Narbe der Inhalt der Bauchhöhle sich befindet und der directe Anprall der Eingeweide an dieser Seite den Bauchbruch erzeugt.

1) Prager Medicinische Wochenschrift, 29. Nr. 7, 1904.

Eine Secundärnaht wird nur dann während der Heilung Erfolg haben können, wenn dieselbe noch angelegt werden kann, bevor das Peritoneum mit den Wundrändern verwachsen ist. Ist es möglich, dieselbe anzulegen, wenn man Fascien und Muskeln über dem Peritoneum vereinigen kann, so wird man Erfolg haben können. — In den Fällen, in denen sich im Laufe der Monate oder Jahre nach der Operation der acuten Appendicitis ein Bauchbruch einstellt, ist die Operation desselben angezeigt. Es ist dies eine einfache meist lohnende Operation und hat, wie vielfache Erfahrung mich gelehrt hat, dauernden Erfolg. Die Operation besteht darin, dass man den sich vorstülpenden Herniensack öffnet und sich zunächst über die Verhältnisse des Peritoneums und der Därme in dem Sack orientiert. Meistens wird man auch die Därme mehr oder weniger mit der Narbe oder dem Peritoneum verwachsen vorfinden, sodass erst die Lösung derselben gemacht werden muss. Dann präparirt man, nachdem der Darm durch Compressen zurückgehalten wird, den eigentlichen Bruchsack, das heisst den Peritonealsack, möglichst frei, entfernt darauf den Hautsack und sucht nun in der Haut- und Muskelwunde nach den Resten der Fascie. Dann vernäht man, nachdem die Fascie frei präpariert ist, zunächst das frei gewordene Peritoneum und darüber die Muskelreste, wenn solche vorhanden endlich die Fascie und die Haut. Es heilen diese secundär operirten Bauchbrüche per primam und geben eine gute und widerstandsfähige Narbe, erklärlich aus dem Umstande, dass hier die Etagennaht Verhältnisse geschaffen hat, die den im freien Intervall operirten und sofort vernähten Bauchdeckenwunden gleich sind.

Fig. 36.[1])

Allerdings ist einerseits für die Entstehung der Bauchbrüche andererseits für die Erfolge der Bauchbruchoperation, die Beschaffenheit der Bauchdeckenmuskeln von grosser Bedeutung. Je schlaffer die Bauchdecken,

1) Figur entnommen, Sonnenburg und Mühsam, Compendium der Operations- und Verbandstechnik, 1903. S. 154.

um so leichter können auch nach den Operationen wieder leichte Vorwölbungen auch oberhalb der Narbe sich einstellen, die bei jüngeren Individuen wegbleiben.

Zur Vermeidung der Bauchbrüche und als Stütze des Bauches sowie zum Schutze der Narbe sowohl nach Operationen im acuten Stadium als auch im freien Intervall kann man Bandagen tragen lassen. Die von uns bevorzugte Bandage (s. Figur 36) ist eine Art Schwimmhose, welche, hinten durch einen Gurt zusammengehalten und aus elastischem Stoff fabricirt, nicht nur den Bauch stützt, sondern auch dadurch, dass dieselbe noch einen Theil des Oberschenkels umgreift, grade die unteren Bauchpartien wesentlich zu stützen im Stande ist. Diese Bandagen sind nicht lästig für die Patienten. Ich lasse sie nach Intervalloperationen zwei Monate tragen. Bei Operationen wegen acuter Appendicitis können dieselben aber auch länger, bis zu einem Jahre, gute Dienste thun. Tritt ein Bauchbruch später auf, so lasse ich denselben durch eine Aluminiumplatte zurückhalten.

Inwieweit eine neurotische Atrophie als Grund der späteren Hernienbildung Berücksichtigung verdient und ob in der Hinsicht bei der Muskeldurchschneidung Rücksicht auf den Nervenverlauf genommen werden muss, das muss noch weiter auf Grund eingehender Untersuchung des für jede einzelne derartige Operation in Betracht kommenden Nervengebiets festgestellt werden. Bei der stumpfen Durchtrennung der Muskulatur, wie ich sie jetzt übe, ist die Gefahr der Nervenverletzung selbstverständlich eine geringere.

IV. Behandlung der Tuberculose des Wurmfortsatzes.

Da selten eine einfache tuberculöse Appendicitis besteht, sondern bereits grössere Abschnitte des Coecum mit ergriffen sind, erfordert die Erkrankung auch eine ausgedehntere Operation. Die rationellste Behandlung besteht in allen Fällen, in denen nicht wegen zu grosser Schwäche des Patienten oder ausgedehnter Erkrankung anderer Organe, besonders der Lungen, jede eingreifende Behandlung überhaupt unstatthaft ist, in der primären ein zeitigen Resection des ganzen Tumors mit Implantation des Ileum in das Colon transversum. Ob man den Murphyknopf oder die Darmnaht anwenden will, ist im Allgemeinen ohne prinzipielle Bedeutung. Wir hatten in beiden Fällen gute Resultate. Auch kann man die Vorlagerung des tuberculös erkrankten Darmabschnitts machen und ihn nachträglich, wenn er festgewachsen ist, abtragen. Ist wegen hochgradiger Verwachsungen oder aus sonstigen Gründen eine totale Exstirpation nicht möglich, so ist die Enteroanastomose auszuführen. Auch von diesem Eingriff sieht man häufig einen günstigen Einfluss auf die Erkrankung. Dieser günstige Einfluss kann bis zu einem

Zustande kommen, der der Heilung gleich kommt. Die komplete Darmausschaltung hat gegenüber der Enteroanastomose den Vortheil, dass bei einer späteren Exstirpation des ausgeschalteten Darmstückes eine neue Eröffnung des Darmes, in welchem der Koth circuliren soll, nicht mehr vorgenommen zu werden braucht. Ich habe übrigens in Fällen, wo ich mich zu keinem grössern operativen Eingriff entschliessen konnte, durch die einfache Laparotomie in ähnlicher Weise, wie bei der tuberculösen Peritonitis Besserungen, die auch an Heilungen grenzten, eintreten sehen.

V. Die exspectative und „innere" Behandlung der Appendicitis.

Die Aufgabe des Arztes bei der Behandlung eines acut auftretenden perityphlitischen Anfalles soll dann, wenn eine Operation nicht sofort vorgenommen wird, zunächst darin bestehen, möglichst den Entzündungsherd zu localisiren. Die erste Bedingung ist, den meist durch Schmerzen und durch Neigung zum Erbrechen gequälten Patienten zur Ruhe zu bringen. Eine Morphiuminjection von 1—2 cg leitet die Behandlung ein. Ist der Patient in bequemer, leicht erhöhter Rückenlage gebettet, so wird eine feuchte Compresse auf den schmerzhaften Leib gelegt und diese je nach der eintretenden peristaltischen Unruhe öfters erneuert. Im Anfang der Entzündung ist zuweilen eine nicht zu schwere Eisblase schmerzstillender als hydropathische Umschläge oder gar heisse Kataplasmen. Zwar beeinträchtigt starke Abkühlung die Resorption etwaiger Exsudate in Folge von Herabsetzung der Erregbarkeit der Darmwand. Sobald die Morphium, wirkung schwindet und die Schmerzen sich wieder bemerkbar machen ist die Anwendung kleiner Opiumdosen in Zäpfchenform oder als Injection in den Darm, etwa dreistündlich 10—20 Tropfen Tinct. opii simpl., angebracht. In den ersten 24 Stunden ist die Enthaltung von jeder Nahrung, um Erbrechen vorzubeugen, zweckmässig, was um so leichter ausführbar ist, als der Appetit fehlt und ein Nahrungsbedürfniss auch nicht vorhanden ist. Um den Durst zu stillen, giebt man kleine Eispillen und theelöffelweise gekühltes kaltes Wasser oder kalten Thee, bei starker Brechneigung lasse man den Mund öfters mit kalter Flüssigkeit spülen, was auch durststillend wirkt. Jede innere Medication vom Magen aus wird am besten unterlassen. Ist es auf diese Weise gelungen, den Patienten 24 Stunden zur Ruhe zu bringen, so empfiehlt es sich, den Opiumgebrauch ganz zu meiden, um Einblick in den Zustand der entzündlichen Vorgänge im Leibe zu erhalten. Die Nahrung soll, solange entzündliche Vorgänge spielen, eine flüssige sein, am besten nur aus Milch und Kraftsuppen bestehen und stets nur in zweistündlichen Zwischenräumen

in der Quantität von höchstens 50 cbcm gegeben werden. Während der Nachtstunden soll nach Bedarf nur reines Wasser oder dünner Thee zum Trinken gereicht und Alcoholica vermieden werden. (Renvers.)

Wir warnen vor grossen und fortgesetzten Opiumdosen, wie sie leider noch vielfach bei Beginn oder im weiteren Verlauf in Anwendung kommen. Die Erkrankung, ihr Stillstand oder ihr Fortschritt entzieht sich jeder Beurtheilung, sobald durch fortgesetzte Opiumdosen Darmlähmung (Meteorismus) entsteht und jede Druckempfindlichkeit auch spontane Schmerzen verschwinden, und ebenso wird es dann unmöglich, die Indikationen für eine richtige Behandlung zu stellen. Wenn zur Bekämpfung der Schmerzen, der Brechneigung und dergleichen mehr Narcotica nöthig sind, so ist das Morphium dem Opium in jeder Beziehung vorzuziehen und die Behandlung in der Weise einzuleiten, wie wir es weiter oben angegeben haben. Man kommt damit vollständig aus und hat die Möglichkeit, von Stunde zu Stunde den Fall richtig beurtheilen zu können und weitere Indicationen für die Behandlung aufzustellen.

Ist der acute Process abgelaufen, sind die localen Veränderungen geschwunden, ist das Befinden des Patienten wiederum ein gutes, so wird man versuchen, durch Regelung der Diät, durch Anregung der Peristaltik der Neigung zu Rückfällen vorbeugen. Eine schonende diätetische Behandlung des Darmes, unter Zuhilfenahme der altbewährten Karlsbader, Marienbader, Kissinger oder Homburger Wässer ist jetzt angezeigt. Dabei soll man den Darm nicht zu sehr schonen verwöhnen und empfindlich machen gegen doch nicht immer zu vermeidende Abweichungen der gewöhnlichen Diät; denn ein verwöhnter Darm disponirt leichter zu Katarrhen, die sich wiederum auf den kranken Wurmfortsatz fortsetzen. Das ängstliche Meiden jeder Leibesbewegung ist gleichfalls unangemessen; Erschütterungen des Körpers und Traumen können freilich die chronische Entzündung wieder aufflackern lassen, daher st Maass und Vorsicht zu beachten. Spazierengehen ist allen anderen Bewegungsarten vorzuziehen. Mässiges Radfahren dürfte wegen der geringeren Erschütterung noch geeigneter als Reiten sein, doch hüte man sich, vorn übergebeugt zu fahren. Durch solche Vorschriften freilich werden die Patienten gezwungen, eine ganz besondere Lebensweise zu führen, die mitunter Nachtheile für sie haben kann. Aus Furcht, Magen und Darm durch Speisen zu beschweren und dadurch die drohenden Recidive hervorzurufen, werden sie sich unzweckmässig ernähren, oft unterernähren, und aus Furcht vor Bewegungen Störungen der Darm- und Herzthätigkeit erleiden. Solche Kranke werden nervös. Jugendliche Kranke pflegen dabei sich mangelhaft weiter zu entwickeln, und besonders auffallend sieht man dies bei Kindern. Die Kinder siechen hin,

nehmen an Körperkraft im Verhältniss zu ihren Kameraden wenig zu und bleiben schwächlich. Und doch wissen wir, dass alle Vorsichtsmaassregeln oft nichts nützen, und dass trotz alledem acute Nachschübe auftreten. Denn die definitve Ausheilung des Leidens ist meist durch mechanische Hindernisse unmöglich. Diese kann nur eine Operation beseitigen. Wenn man sieht, wie die Patienten, die man von dem kranken Wurmfortsatz befreit hat, wieder aufleben, sich entwickeln, frisch und gesund werden und, wie sie selber äussern, sich wie „neugeboren" fühlen, so erscheint die Operation als die einzig richtige Behandlung.

Sachregister.

A.

Abscesse, multiple 218.
Abscessus, subphrenicus 155.
Actinomycose des Appendix 91.
Acuter Anfall 13. 105.
Adenoide Gewebe 35.
Adhaesionsileus 238.
Adnexerkrankungen 187.
Aetiologie 21.
Amputation des Appendix 226.
Anatomie 23.
Anomalien des Coecums 72.
Appendicitis actinomycotica 14. 91.
— acuta 105.
— bei Kindern 121.
— experimente 41.
— gangraenosa 14. 58.
— larvata 4. 100.
— perforativa 14. 53
— polyposa 48.
— simplex 14. 47.
— tuberculosa 14. 89.
— typhosa 187.
— (Terminologie) 7. 8.
Appendixfisteln 242.
Armeesanitätsbericht 15.
Armeestatistik 4.

B.

Bacterium Coli 37.
Bakterien im Appendix 36.
Bauchbrüche 246.
Bauchdeckenabscess 180.
Bauchfelltaschen 176.
Bauchnaht 229.
Beckenabscess 72.
Behandlung 14.
Betheiligung des Peritoneums 61.
Blasenbeschwerden 120.
Blasenfistel 160.
Blasenperforation 78.
Blutungen 237.
Blutung in perityphlitischen Abscess 70.
Blutuntersuchung 17.
Bruchinhalt, Wurmfortsatz und Coecum als — 92.

C.

Carcinom 169.
Cavité close (Dieulafoy) 35.
Chronische Appendicitis 101.
— Form 13.
Circumscripte eitrige Peritonitis 64. 68.
Coecaltuberkulose 89.
Coecostomie 240.
Coecumlähmung 239.
Colica appendicularis 104.
— mucosa 100.
Complicationen der acuten Appendicitis 142.
Cystische Erweiterung des Wurmfortsatzes 51.

D.

Darmatonie 240.
Darmdurchbruch 78.
Darmresektion 233.

Decubitalgeschwür des Wurmfortsatzes 53.
Défense musculaire 107.
Dermoidcyste 173.
Diagnose 99.
Differentialdiagnose 169.
Diffuse eitrige Peritonitis 82.
Diffus-jauchig-eitrige Peritonitis 86.
Diplococcen 37.
Douglasabscess 72.
Druckempfindlichkeit 107. 163.
Dünndarmfistel 211. 239.
Dünndarmileus 146.
Duodenalgeschwür 177.
Durchbruch in ein anderes Organ 58.

E.

Einklemmung in Bauchfelltaschen 176.
Einteilung der Appendicitis 13.
Eiterdurchbruch, spontaner 158.
Embolie 81. 146. 241.
Embryonaler Typus des Wurmfortsatzes. 27.
Empyem 219.
— der Gallenblase 186.
— des Wurmfortsatzes 52.
Endocarditis 81.
Enterolith 30.
Entwickelung des Wurmfortsatzes 28.
Epidemisches Auftreten von Appendicitis 39.
Erbrechen 108.
Experimentelle Appendicitis 41.
Exspectative Behandlung 249.
Extraperitonealer Abscess 73.

F.

Familiäre Disposition 39.
Fisteln 242.
Folgezustände 237.
Fortschreitende Peritonitis 82. 211.
Freier Intervall 220.
Fremdkörper 30.
Frühoperation 15. 17. 203. 209.

G.

Gallenblase 181.
Gallensteinileus 185.
Gasabscess 159.
Gastroenteritis 38.
Gefässveränderungen am Wurmfortsatz 28.
Gehirnabscess 81.
Gerlach'sche Klappe 6. 24.
Geschichtliches 5.
Gravidität 160.

H.

Haematemesis 158.
Harn 120.
Harnblase 159.
Hernie 177.
Hoden (zurückgehaltener) 177.
Hydronephrose 174.
Hydrops processus vermiformis 50.
Hyperaesthesie der Haut (Hyperalgesie) 107.
Hyperleukocytose, künstliche 213.

I.

Ileorectostomie 240.
Ileus 145. 179. 238.
Iliacustumoren 181.
Innere Behandlung 249.
Intervalloperation 220.
Intramuskulärer Abscess 180.
Intraperitonealer Abscess 70.
Invagination 175.

K.

Katarrh des Wurmfortsatzes 48.
Kochsalzausspülung 210.
Kothfisteln 243.
Kothsteine 30.

L.

Lagerveränderungen des Appendix 26.
Latente Appendicitis 4. 100.
Leber 181.
Leberabscess 81. 153.
Leberdämpfung 112. 146.
Leukocytose 17. 115. 179. 209.
Ligamentum appendiculo-ovaricum 188.
Localisation der Abscesse 70.
Lungenabscess 81. 151.

Lungenaffectionen 219.
Lungenembolie 80.
Lungeninfarkte 81.

M.

Mac Burney'scher Punkt 26.
Magenblutung 158. 241.
Magengeschwür 178.
Meningitis 81.
Mesenterialtumor 173.
Mesenteriolum 26.
Militärstatistik 4.
Mischinfection 38.
Milzabscess 81.
Myom 194.

N.

Nierenabscess 81.
Netzplastik 229.

O.

Obliteration des Wurmfortsatzes 33. 49.
Operation im acuten Anfall 203.
Opium 250.
Ovarialcyste 190.
Ovarialtorsion 193.

P.

Parametritis 189.
Paratyphlitis 73.
Parotitis, eitrige 81.
Parovarialcyste 193.
Pathogenese 21.
Pathologische Anatomie 45.
Pausen zwischen den Anfällen 169.
Perforation eines Abscesses 77.
— in die Gallenblase 79.
— in die Gefässe 79.
Peritoneale Reizung 69.
— Sepsis 83. 86.
Peritonealnaht 229.
Peritonitis 62. 143.
— sero-fibrinosa 64.
Perityphlitischer Abscess 68.
Pferdeserum 126. 213.
Pleuritis 151.
Prognose 99. 197.
Progrediente fibrinös-eitrige Peritonitis 87.
Pseudoappendicitis 103.
Psoastumoren 181.
Puls 113.
Punction 213.
Pylephlebitis 153.
Pyosalpinx 190.

S.

Scheinbare Zunahme der Appendicitis 4.
Schmerz 106.
Schürzentamponade 215.
Schwangerschaft 160. 194.
Secundäre Gangrän 60.
Sigmoiditis 10.
Skolikoiditis 9.
Spontaner Eiterdurchbruch 158.
Spontanfisteln 242.
Staphylococcen 37.
Statistik 18.
Stercoraltyphlitis 10.
Strangulationsileus 179.
Streptococcen 37.
Stumpfversorgung 226.
Subphrenischer Abscess 75. 155. 219.
Symptome 99. 161.

T.

Taenie im Appendix 33.
Temperatur 113.
Terminologie 8.
Therapie 203.
Thrombose 146. 241.
Toxinwirkung 17.
Tubargravidität 190, 196.
Tuberculose 169.
— des Appendix und des Coecums 89.
Tuberkulöse Peritonitis 178.
Tuberkulose des Wurmfortsatzes 248.
Tumor 108.
Tumoren der Ileocoecalgegend 170.
— des Wurmfortsatzes 96.
Typhlitis postoperativa 245.
— stercoralis 10.
Typhus 187.

U.

Uebelkeit 108.
Unfall 40.
Ureteritis 174.

V.

Vena cava inferior 81.
Venenthrombose 80.
Veränderungen am Wurmfortsatz 47.
Verschluss der Wurzelvenen 29.

W.

Wanderniere 174.
Wirbelsäule, Verwachsung des Appendix mit derselben 141.

Z.

Zunahme (scheinbare) der Appendicitis 4.
Zunge 108.

Druck von J. B. Hirschfeld in Leipzig.

VERLAG VON F. C. W. VOGEL IN LEIPZIG

DIE ERSTE HILFE IN NOTFÄLLEN

FÜR ÄRZTE BEARBEITET
VON

PROF. DR. **G. SULTAN**
UND
PRIVATDOZENT DR. **E. SCHREIBER**
IN GÖTTINGEN

Mit 78 Textfiguren. Preis in elegantem Leinwandband 8 Mk.

Das vorliegende Buch verdankt seine Entstehung lediglich dem Umstande, dass ein solches für Aerzte bisher nicht existierte und weil tatsächlich ein Bedürfnis dafür vorhanden war. Die Herren Herausgeber haben sich nicht auf das Gebiet der Chirurgie und inneren Medizin beschränkt, sondern durch Heranziehung von Mitarbeitern möglichste Vollständigkeit auf allen Gebieten der Medizin erstrebt, wie aus nachfolgender Inhaltsangabe hervorgeht: — G. SULTAN, Die erste chirurgische Hilfe. — HERMANN PALM, Die Hilfeleistung bei plötzlich auftretenden Erkrankungen und Komplikationen auf geburtshilflich-gynäkologischem Gebiet. — FRANZ SCHIECK, Die erste Hilfe bei akuten Erkrankungen und Verletzungen des Auges. — G. HEERMANN, Die erste Hilfe bei Verletzungen und plötzlichen Erkrankungen des Ohres. — E. SCHREIBER, Erste Hilfe bei plötzlichen inneren Erkrankungen. — L. W. WEBER, Die erste Hilfeleistung bei plötzlich auftretenden Gehirnerkrankungen, namentlich bei Geistesstörungen und Krampfanfällen. — E. SCHREIBER, Die erste Hilfe bei akuten Vergiftungen.